

LANGERHANS_CELL_HISTIOCYTOSIS.pdf

by

Submission date: 10-May-2023 03:41PM (UTC+0700)

Submission ID: 2089332501

File name: LANGERHANS_CELL_HISTIOCYTOSIS.pdf (324.31K)

Word count: 3743

Character count: 22827

LANGERHANS CELLS HISTIOCYTOSIS

Krisna Murti^{1*}, Maria Ulfa²

¹Departemen Patologi Anatomi, Fakultas Kedokteran, Universitas Sriwijaya, Palembang

²Departemen Patologi Anatomi, RSUD Siti Fatimah z-Zahra Provinsi Sumatera Selatan

email : krisna.arinafril@unsri.ac.id

Received 25 December 2022; accepted 10 January 2023; published 20 January 2023

Abstrak

Langerhans cell histiocytosis (LCH) merupakan salah satu penyakit terbanyak dari histiositosis dengan 2,0–5,4 kasus/100 juta populasi diseluruh dunia usia <15 tahun dan jarang terjadi pada dewasa. Penyakit ini bermanifestasi sebagai spektrum klinik dengan gejala bervariasi mulai dari ringan, tersebar diseluruh tubuh, bahkan bisa mengancam nyawa penderitanya. Klinisi dan ahli patologi dapat mengenali manifestasi klinis dan gambaran mikroskopik LCH, sehingga dapat menegakkan diagnosis LCH secara akurat. Diagnosis akurat bermanfaat untuk penatalaksanaan yang adekuat bagi pasien. Metode yang digunakan adalah *literature review*. Data diperoleh dari buku dan artikel internasional hasil penelitian dan pemikiran para peneliti dan praktisi. Pasien LCH distratifikasi dalam kategori resiko berdasarkan keberlanjutan penyakit dan berat ringannya disfungsi organ; yaitu pasien dengan *single-system disease*, biasanya hanya memerlukan terapi lokal atau observasi saja. Pasien dengan *multy-system disease* yaitu penyakit yang lebih berat yang juga melibatkan multi organ membutuhkan terapi sistemik. Efek jangka panjang banyak terjadi pada pasien dengan keterlibatan *multy-system disease* dan pasien dengan reaktivasi penyakit beberapa kali. Efek jangka panjang yang dilaporkan yang tersering adalah *diabetes insipidus* dan *orthopedic abnormalities* (20%). Gambaran mikroskopik sel-sel tumor LCH berupa sel-sel bentuk oval, berinti satu dengan bentuk inti berlobus seperti biji kopi atau bentuk ginjal atau *groove* dan sitoplasma eosinofilik mengandung *Birbeck granules* yang dapat dideteksi dengan marker anti- CD1a dan Langerin (CD207). LCH dapat di diagnosis secara akurat dengan mengenali gambaran klinis dan gambaran mikroskopik. Penderita dapat ditangani secara tepat dan adekuat, sehingga mengurangi morbiditas, mortalitas dan komplikasi.

Kata kunci: Histiositosis, *Langerhans cell histiocytosis*, *single-system disease*, *multy-system disease*, *birbeck granules*

Abstract

Langerhans cell histiocytosis (LCH) is one of the most common diseases of histiocytosis with 2.0–5.4 cases/100 million children population in the world aged <15 years and rarely occurs in adults. This disease manifests as a clinical spectrum with symptoms ranging from mild, spreading throughout the body, to even threatening the sufferer's life. Clinicians and pathologists can recognize clinical manifestations and microscopic features of LCH, so that they can make an accurate LCH diagnosis. Accurate diagnosis is useful for adequate management of patients. The method used is literature review. Data were obtained from international books and articles from researchers and practitioners. LCH patients were stratified into risk categories based on the continuation of the disease and the severity of organ dysfunction; that is, patients with single-system disease, usually only require local therapy or observation. Patients with multi-system disease, which is more severe disease that also involves multiple organs, require systemic therapy. Long-term effects occur most frequently in patients with involved multi-system disease and in patients with multiple reactivation of the disease. The most commonly reported long-term effects are diabetes insipidus and orthopedic abnormalities (20%). Microscopic features of LCH tumor cells are oval, single-nucleated cells with lobulated nuclei like coffee beans or kidney shapes or grooves and eosinophilic cytoplasm containing Birkbeck granules which can be detected with anti-CD1a and Langerin (CD207) markers. LCH can be diagnosed accurately by recognizing clinical and microscopic features. Patients can be treated appropriately and adequately, thereby reducing morbidity, mortality and complications.

Keywords: Histiositosis, *Langerhans cell histiocytosis*, *single-system disease*, *multy-system disease*, *Birbeck granules*

1. Pendahuluan

Histiocytosis merupakan golongan penyakit yang jarang ditemui dengan karakteristik akumulasi makrofag, sel-sel dendritik atau sel-sel asal monosit. Penyakit ini dapat mengenai berbagai jaringan dan organ pada anak-anak dan dewasa.¹ Kasus yang paling sering ditemui dari golongan penyakit ini adalah *Langerhans cell histiocytosis* (LCH).

Angka kejadian LCH ini sekitar 5/1.000.000 populasi, dan kasus terbanyak mengenai anak-anak. Rasio *male-to-female* adalah 3,7:1. Kasus ini lebih sering terjadi pada populasi kulit putih keturunan Eropa timur bila dibandingkan dengan populasi kulit hitam. Pada paru LCH primer sering kali terjadi pada perokok, predominan pada perokok usia muda tanpa ada korelasi dengan gender.² Di Indonesia sendiri belum ada data yang pasti mengenai kejadian LCH.

Patogenesis LCH masih belum terungkap jelas, tetapi efektif terhadap kasus ini belum ditemukan sampai saat ini. Pasien distratifikasi dalam kategori resiko berdasarkan keberlanjutan penyakit dan berat ringannya disfungsi organ; yaitu pasien dengan *single-system disease* (hanya melibatkan satu lokasi), hanya memerlukan terapi lokal atau observasi saja. Sedangkan pasien dengan penyakit yang lebih berat yang juga melibatkan *multy-system disease* membutuhkan terapi sistemik.³

Lebih dari 50% dari para penyintas minimal mempunyai cacat permanen pada salah satu sistem tubuhnya. Kejadian efek jangka panjang dilaporkan banyak mengenai pasien dengan keterlibatan penyakit multi sistem dan pasien dengan reaktivasi penyakit beberapa kali.³ Klinisi dan ahli patologi diharapkan mampu mengenali gambaran klinis dan mikroskopik LCH sehingga penderita mendapat terapi tepat dan adekuat.

2. Metode

¹ Metode yang digunakan dalam penulisan ini adalah *literature review* atau tinjauan pustaka, yang merupakan metode secara sistematis,

eksplisit dan reproduibel dalam identifikasi, evaluasi dan sintesis terhadap karya-karya hasil penelitian dan hasil pemikiran yang sudah dihasilkan oleh para peneliti dan praktisi. Penulis menggunakan data penelitian sekunder yang diperoleh dari sumber data berupa buku dan artikel internasional yang dapat diperoleh melalui website jurnal nasional dan internasional seperti Pubmed, *Science Direct* dan NCBI.

3. Pembahasan

3.1. Epidemiologi

Histiocytosis adalah penyakit langka yang merupakan neoplasia asal myeloid, karena itu disebut penyakit *myeloproliferative*, yang bercirikan akumulasi sel-sel yang diduga berasal dari derivat sel dendrit (*dendritic cells/DCs*) atau makrofag.¹ *Langerhans cell histiocytosis* (LCH) merupakan salah satu penyakit terbanyak dari histiocytosis yang mengenai 0,5 diantara 100.000 anak-anak di Amerika Serikat dan diperkirakan terdapat 2,0–5,4 kasus LCH per 100 juta populasi di seluruh dunia. LCH dapat ditemukan pada setiap golongan usia, namun pada umumnya lebih sering terjadi pada anak-anak usia <15 tahun dengan angka kejadian LCH tertinggi terdapat pada anak kelompok usia 1-3 tahun. Insiden LCH pada anak-anak usia dibawah 15 tahun terjadi pada 2-10 anak per 1 juta populasi, sedangkan pada usia diatas 15 tahun hanya 1-2 anak per 1 juta populasi. Berdasarkan jenis kelamin, LCH lebih sering ditemukan pada anak laki-laki.⁴⁻⁶

3.2. Gambaran Klinik

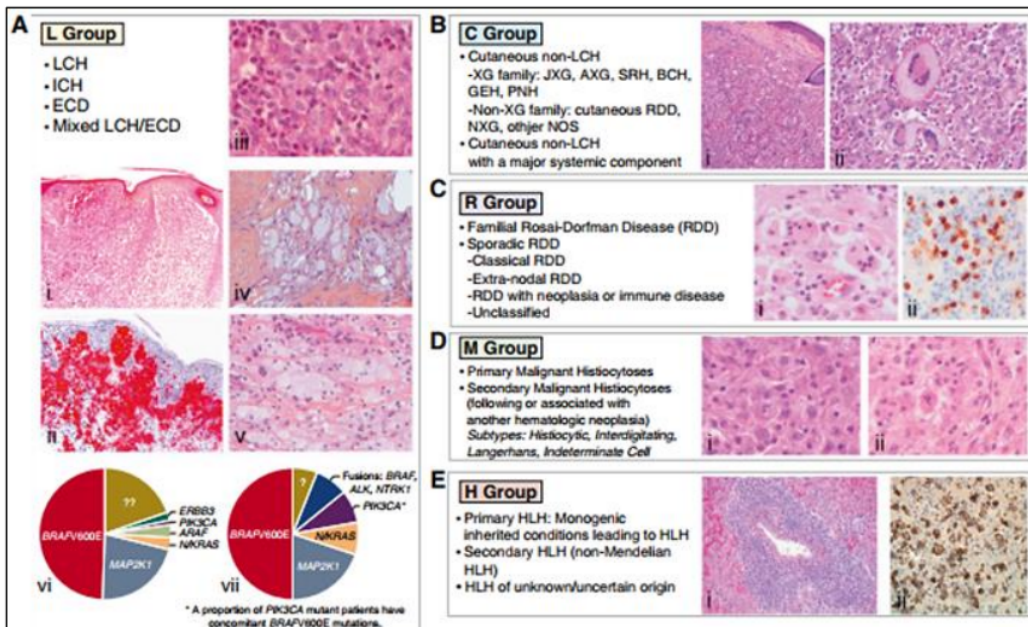
Langerhans cell histiocytosis (LCH) bermanifestasi sebagai suatu spektrum klinik dengan gejala bervariasi mulai dari ringan sampai tersebar diseluruh tubuh, bahkan bisa mengancam nyawa penderitanya. Kasus dengan familial LCH jarang dilaporkan.^{4,7} Sedangkan LCH paru pada orang dewasa berhubungan kuat dengan kebiasaan merokok.⁸ Penyakit ini dapat melibatkan organ

apapun pada tubuh, namun pada kasus anak-anak paling sering melibatkan tulang (80%), kulit (33%), kelenjar pituitari (25%), organ hati, limpa, sistem hematopoietik atau paru (15% pada masing-masing organ), kelenjar getah bening (5%-10%), dan sistem saraf pusat (2%-4% kecuali pituitari) (Gambar 1). Pada orang dewasa keterlibatan paru lebih sering ditemukan dibandingkan pada anak-anak.⁹ Tulang merupakan organ yang paling sering terlibat, sedangkan multi sistem LCH jika ditemukan pada dua atau lebih organ atau sistem tubuh atau ditemukan pada sebagian besar organ tubuh. LCH multi sistem lebih jarang didapat dibandingkan *single system LCH*. Selain itu LCH bisa melibatkan *low-risk organs* atau *high-risk organs*; *low-risk organs* termasuk kulit, tulang, paru-paru, kelenjar getah bening, saluran cerna, kelenjar pituitari,

kelenjar tiroid, timus, dan sistem saraf pusat (*central nervous system*; CNS). Sedangkan *high-risk organs* meliputi hati, limpa, dan sumsum tulang.⁹

3.3. Morfologi

Klasifikasi morfologi pertama kali dibuat oleh *The Working Group of the Histiocyte Society* tahun 1987, terdiri dari 3 kategori yaitu *Langerhans cell (LC)* atau *non-LC-related*, dan *malignant histiocytosis*.¹⁰ Klasifikasi terbaru membagi 5 grup *histiocytic disorders* (Gambar 1), berdasarkan gambaran genetik, dan *immuno-histologik*: *Langerhans (L)*; *cutaneous and mucocutaneous (C)*; *malignant (M)*; *Rosai-Dorfman disease (R)*; dan *hemophagocytic lymphohistiocytosis (H)*.^{1,10}



Gambar 1. Gambaran histologi dan mutasi somatik grup histiositosis L, C, R, M, dan H.

(A) Grup L group: Histologi LCH (kulit; i-ii) dan tulang (iii) dan ECD (perirenal (iv)). Pie chart frekuensi relatif mutasi aktivasi kinase pada LCH (vi) dan ECD (vii). (B) Grup C: Histologi JXG (i-ii). (C) Grup R: Histologi RDD (*meningeal with high IgG41 plasma cell infiltration* (i-ii)). (D) Grup M: Histologi MH (i-ii). (E) Grup H: Histologi inherited HLH (liver; i-ii). Pulasan CD1a (Lii warna merah), IgG4 (Rii warna coklat), CD163 (Hii warna coklat), atau hematoxylin dan eosin (*all others*). NOS; *not otherwise specified*.¹

Dapat dilihat dari gambar 1 bahwa LCH termasuk dalam grup L bersama dengan *Indeterminate-cell histiocytosis* (ICH), *Erdheim-Chester Disease* (ECD) dan *mixed LCH/ECD* berhubung ke 4 penyakit ini mempunyai kemiripan dalam gambaran klinis, morfologi dan fenotip.

3.4. Diagnosis

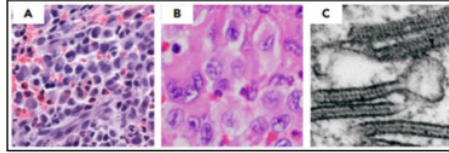
Diagnosis LCH ditegakkan berdasarkan temuan klinik, radiologi, dan analisa histopatologi dengan gambaran jaringan yang diinfiltrasi histiosit dengan ultra struktural atau imunofenotip menunjukkan karakteristik LCs. Direkomendasikan untuk selalu melakukan konfirmasi biopsi pada kasus-kasus yang dicurigai sebagai LCH, apalagi untuk pasien yang memerlukan terapi.¹

Dalam menentukan diagnosis kerja LCH, beberapa diagnosis banding harus disingkirkan. Salah satunya adalah *indeterminate cell histiocytosis* (ICH) berdasarkan tidak adanya ekspresi CD207 pada ICH (Gambar 1). Penyakit ICH ini sangat jarang, gejala klinis hampir mirip dengan LCH dan bisa juga mempunyai mutasi BRAF.¹

Secara mikroskopik sel-sel tumor LCH berupa sel-sel bentuk oval, berinti satu dengan bentuk inti berlobus seperti biji kopi atau bentuk ginjal atau *groove*, anak inti tidak jelas. Atipia inti minimal. Mitosis bervariasi dari rendah sampai tinggi. Sitoplasma sel ini cukup luas dan eosinofilik serta mengandung *Birbeck granules* yang dapat dideteksi dengan mikroskop elektron, dan saat ini granula tersebut dapat dideteksi dengan marker anti-CD1a dan Langerin (CD207), yang dapat dilakukan pada sampel yang di fiksasi dengan formalin.⁹ Sedangkan pada latar belakang LCH secara khas tersusun atas banyak eosinofil, netrofil, limfosit, histiosit dan sel-sel berinti banyak (Gambar 2).¹¹

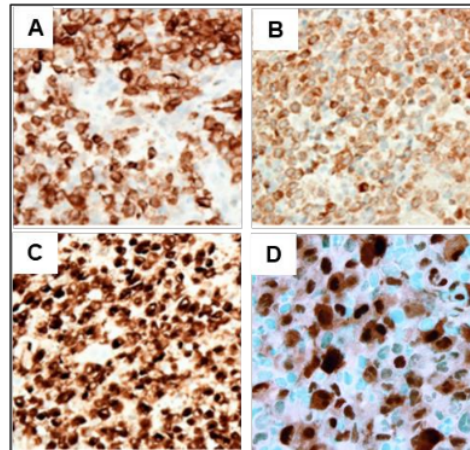
Imunofenotipe LCH dapat ditentukan dengan menggunakan pemeriksaan imunohistokimia dengan aplikasi cukup banyak marker antara lain CD1a, Langerin

(CD207), S100, Cyclin D1, CD68, BRAF VE1 (pada ~50% kasus) (Gambar 3).¹⁰ Selain itu terdapat juga marker lainnya yaitu p53 dan Fascin.^{12,13}



Gambar 2. Karakteristik mikroskopik LCH.

A dan B. Secara mikroskopik terlihat sel-sel LCH mempunyai gambaran khas berupa *groove* dan diantaranya dapat dijumpai sel-sel radang, tersering adalah eosinofil, terkadang limfosit atau sel-sel datia. C. Sitoplasma sel LCH mengandung *Birbeck granule* yang hanya dapat dilihat dengan mikroskop elektron.



Gambar 3. Imunofenotipe LCH.

Dengan pulasan imunohistokimia LCH dapat dikenali antara lain dengan menggunakan marker A. Langerin, B. CD1a, C. S100 dan D. Cyclin D1.^{9,14}

Hampir 20% pasien dengan ECD juga mempunyai gejala klinik lesi LCH.¹⁵ Kedua penyakit ini juga mempunyai mutasi klonal pada gen-gen jalur *mitogen-activated protein kinase* (MAPK) pada 80% kasus diatas.¹⁶⁻¹⁹ Ditambah lagi mutasi yang sama ditemukan pada monosit dalam darah pasien pada kedua

penyakit ini.^{18,19} Selain itu keduanya juga mempunyai komplikasi yang sama yaitu diabetes insipidus dan/atau penyakit neurodegeneratif. *Langerhans cell histiocytosis* meliputi spektrum luas manifestasi klinik pada anak-anak dan dewasa, meliputi lesi dengan *self-healing* sampai penyakit yang tersebar ke seluruh tubuh dan mengancam jiwa si pasien.

3.5. Patogenesis

Secara pasti asal LCH belum diketahui, namun diduga dari sel-sel dendrit, monosit, atau makrofag yang merupakan anggota dari keluarga *mononuclear phagocyte system*, sedangkan histiosit merupakan terminologi terhadap *tissue-resident macrophages*.²¹ Makrofag adalah sel-sel bentuk ovoid besar yang fungsi utamanya sebagai pemusnah sel-sel apoptosis, debris, dan patogen. Sebaliknya DC sel bentuk bintang yang mempresentasikan antigen kepada molekul major histocompatibility complex dan mengaktifkan sel limfosit T naif. Pada manusia, DC diklasifikasikan dalam 2 kelompok utama: *plasmacytoid* dan *myeloid dendritic cells* (mDC). Kemudian mDCs dibagi lagi menjadi 2 subsets berdasarkan ekspresi CD141 (mDC1) dan CD1c (mDC2). Sedangkan LC adalah DC yang berlokasi pada epidermis.²⁰

Patofisiologi histiositosis sistemik salah satunya adalah mutasi pada *BRAFV600E* dan beberapa kinase lain. Hal ini menunjukkan bahwa penyakit ini bukan sekedar kondisi *inflammatory non-malignant* melainkan gangguan klonal yang di motori oleh jalur MAPK yang kemungkinan berasal dari sel-sel hematopoietik stem/progenitor.²¹ Berdasarkan klonalitas pada sel LCH didapatkan mutasi yang melibatkan jalur Ras/Raf/MEK (*mitogen-activated protein kinase*)/ERK (*extracellular signal-regulated kinase*) pada spesimen biopsi lesi LCH. Mutasi somatik sering kali ditemukan pada BRAF (*BRAFV600E* pada 47.1% pasien) dan MAP2K1 (*mitogen-activated protein 2 kinase*

1; 21.7%) serta yang jarang ditemukan mutasi pada *mitogen-activated protein 3 kinase 1* (*MAP3K1*) atau *ARAF*. Kemungkinan besar kasus-kasus dengan LCH positif *BRAFV600E*- yang tidak menunjukkan respons terhadap terapi standar bisa jadi akan berespons terhadap inhibisi jalur B-Raf-MEK namun belum ada bukti untuk ini.²²

Dilaporkan juga LCH sering bersamaan terjadi dengan penyakit hematologi lainnya termasuk *Rosai Dorfman disease* atau RDD, penyakit Hodgkin, dan leukemia akut.²³⁻²⁵ Penyebaran LCH dan penyakit penyerta lainnya harus diketahui dengan jelas pada semua pasien dengan standar diagnosis sesuai *guideline*.²⁶ Sesuai dengan *guideline* dari *Histiocyte Society* (HS), dijumpai 4 grup, yang bergantung dengan jumlah organ (atau sistem) terlibat, keterlibatan paru, dan keterlibatan dari 1 dari 3 *risk organs* (ROs): hati, limpa, dan sum-sum tulang (contohnya; disfungsi sistem hematopoietik).

3.6. Pengobatan

Penanganan terhadap LCH berdasarkan keterlibatan lokasi dan status sebagai *low risk* atau *high risk*. LCH dideskripsikan sebagai *single-system disease* atau *multi-system disease*, tergantung dari seberapa luasnya keterlibatan sistem tubuh yaitu: *single-system* LCH; yaitu jika LCH ditemukan pada satu bagian organ atau sistem tubuh atau pada lebih dari satu bagian dari organ atau sistem tubuh.

Pasien dengan lesi tunggal pada skeletal biasanya tidak memerlukan terapi sistemik, cukup kuret terbatas atau injeksi kortikosteroid. Lesi multipel tulang atau lesi tulang disertai lesi ditempat lain pada lokasi yang bukan resiko di terapi berdasarkan trial LCH-III yaitu dengan vinblastin/prednison selama satu tahun.⁵ Standar terapi terkini bagi penderita dengan LCH *high-risk* adalah vinblastin/prednison/merkaptopurin selama 1 tahun.²⁷ Pada pasien dengan CNS-*risk* terapi dengan vinblastin/prednison selama 1 tahun

atau lini kedua berupa *cytarabine* atau *clofarabine*.²⁸⁻³¹

Pada pasien dewasa dengan lesi multi sistem diberikan kemoterapi. Sedangkan pasien dengan LCH paru bisa diminta untuk menghentikan rokok. Jika penyakit masih berlanjut bisa diberikan kortikosteroid, dan jika LCH masih berlanjut barulah diberikan kemoterapi.^{2,32,33}

3.7. Prognosis dan komplikasi

Komplikasi LCH pada penyintas penyakit ini cukup tinggi; 30-50%, biasanya lebih sering mengenai pasien dengan keterlibatan LCH multi sistem organ yang dapat menyebabkan morbiditas dan kecacatan berkepanjangan selama hidup pasien dan hal ini mempengaruhi kualitas hidup pasien.³⁴ Prognosis dari fenotip seperti *sclerosing cholangitis* dan neurodegeneratif bisa di atasi dengan terapi target. Hal yang penting dalam penanganan LCH ini adalah evaluasi dan monitor jangka panjang efek terapi dan komplikasi termasuk kekambuhan dan keganasan sekunder yang semuanya dapat mengakibatkan kematian.⁸

Pasien LCH mempunyai kecenderungan untuk reaktivasi seperti pada kasus pasien dengan awal penyakit melibatkan *single-system* bisa berakhir dengan keterlibatan multi sistem.³ Hal yang lebih sulit lagi adalah meramalkan manifestasi komplikasi karena kemunculan komplikasi ini bisa terjadi lama setelah penyakit diduga tidak aktif lagi.³

4. Kesimpulan

Meskipun kasus LCH termasuk jarang, namun penyakit yang tergolong pada *myoproliferative* ini merupakan penyakit yang membutuhkan penanganan tepat dan adekuat. Hal yang paling penting untuk diperhatikan adalah mengenali gambaran klinis, radiologi dan mikroskopik penyakit ini, sehingga LCH dapat di diagnosis secara akurat dan penyakit dapat ditangani secara tepat dan adekuat

sehingga mengurangi morbiditas, mortalitas dan komplikasi pada penderita dan penyintas LCH.

Daftar Pustaka

1. Emile JF, Abla O, Fraitag S, Horne A, Haroche J, Donadieu J, et al. Histiocyte Society: Revised classification of histiocytoses and neoplasms of the macrophage-dendritic cell lineages. *Blood*. 2016;127(22):2672-2681. <https://doi.org/10.1182/blood-2016-01-690636>.
2. Radzikowska E. Pulmonary Langerhans' cell histiocytosis in adults. *Advances in Respiratory Medicine*. 2017;85(5):277-289. <https://doi.org/10.5603/ARM.a2017.0046>
3. Sedky MSM, Rahman HA, Moussa E. et al. Langerhans Cell Histiocytosis (LCH) in Egyptian Children: Does Reactivation Affect the Outcome?. *Indian J Pediatr*. 2016;83:214-219. <https://doi.org/10.1007/s12098-015-1801-8>
4. Luciana, Rusyati LM. Histiositosis sel langerhans pada seorang anak. *OJS Unud*. 2016;51(2):144-150
5. Widasmara D, Lumintang H. Histiositosis Sel Langerhans (Langerhans cell histiocytosis). *Journal Unair*. 2010;22(3):216-220
6. Kılınç F. Langerhans cell histiocytosis with histopathological features, single center experience. *Pediatric Practice and Research*. 2019; 7(Ek): 550-556.
7. Indyanty E, Arthamin MZ, Nugroho S, Budiman. Laporan Kasus: Multisystem Langerhans Cell Histiocytosis pada Anak Perempuan Usia Dua Tahun. *Jurnal Kedokteran Brawijaya*. 2016;29(1):83-87

8. Goyal G, Tazi A, Go Ronald S, Rech KL, Picarsic JL, Vassallo R, et al. International expert consensus recommendations for the diagnosis and treatment of Langerhans cell histiocytosis in adults. *Blood*. 2022;139(17):2601-2621. <https://doi.org/10.1182/blood.2021014343>
9. Rodriguez-Galindo C and Allen CE. Langerhans cell histiocytosis. *Blood*. 2020;135(16):1319-1331. <https://doi.org/10.1182/blood.2019000934>
10. Krooks J, Minkov M, Rappersberger K. Histiocytoses: A Review of the Most Recent Classification System. A look at the proposed new classification system, grouping the histiocytoses into five categories, with tabular summaries for differential diagnosis. *Practical Dermatology*. 2018; 41-52
11. Ding-Bao C. Langerhans cell histiocytosis. *Atlas Genet Cytogenet Oncol Haematol*. 2019. Online version: <http://atlasgeneticsoncology.org/haematological/1730/langerhans-cell-histiocytosis>
12. Grace SA, Sutton AM, Armbrrecht ES, Vidal CI, Rosman IS, Hurley MY. p53 Is a Helpful Marker in Distinguishing Langerhans Cell Histiocytosis From Langerhans Cell Hyperplasia. *Am J Dermatopathol*. 2017; 39(10):726-730. <https://doi.org/10.1097/DAD.0000000000000778>
13. Ballester LY, Cantu MD, Lim KPH, Sarabia SF, Ferguson LS, Renee Webb C, et al. The use of BRAF V600E mutation-specific immunohistochemistry in pediatric Langerhans cell histiocytosis. *Hematol Oncol*. 2018;36(1):307-315. <https://doi.org/10.1002/hon.2388>
14. Shanmugam V and Pozdnyakova O. Langerhans cell histiocytosis. *Pathology Outline*. <https://www.pathologyoutlines.com/topic/lymphnodesLCH.html>. Last read at 06.01.2023
15. Hervier B, Haroche J, Arnaud L, Charlotte F, Donadieu J, Neel A, et al. Association of both Langerhans cell histiocytosis and Erdheim-Chester disease linked to the BRAFV 600 Emutation. *Blood*. 2014;124(7):1119-1126. <https://doi.org/10.1182/blood-2013-12-543793>
16. Badalian-Very G, Vergilio JA, Degar BA, MacConaill LE, Brandner B, Calicchio ML, et al. Recurrent BRAF mutations in Langerhans cell histiocytosis. *Blood*. 2010;116(11):1919-1923. <https://doi.org/10.1182/blood-2010-04-279083>
17. Haroche J, Charlotte F, Arnaud L, Deimling AV, Helias-Rodzewicz Z, Hervier B, et al. High prevalence of BRAF V600E mutations in Erdheim-Chester disease but not in other non-Langerhans cell histiocytoses. *Blood*. 2012;120(13):2700-2703. <https://doi.org/10.1182/blood-2012-05-430140>
18. Emile JF, Diamond EL, Helias-Rodzewicz Z, Cohen-Aubart F, Charlotte F, Hyman DM, et al. Recurrent RAS and PIK3CA mutations in Erdheim-Chester disease. *Blood*. 2014;124(19):3016-3019. <https://doi.org/10.1182/blood-2014-04-570937>
19. Diamond EL, Durham BH, Haroche J, Yao Z, Ma J, Parikh Sa, et al. Diverse and targetable kinase alterations drive histiocytic neoplasms. *Cancer Discov*. 2016;6(2):154-165. <https://doi.org/10.1158/2159-8290>
20. Collin M, McGovern N, Haniffa M. Human dendritic cell subsets.

- Immunology*. 2013;140(1):22-30.
<https://doi.org/10.1111/imm.12117>
21. Durham BH, Roos-Weil D, Baillou C, Cohen-Aubart F, Yoshimi A, Miyara M, *et al*. Functional evidence for derivation of systemic histiocytic neoplasms from hematopoietic stem/progenitor cells. *Blood*. 2017;130(2):176-180.
<https://doi.org/10.1182/blood-2016-12-757377>
22. Tran G, Huynh TN, Paller AS. Langerhans cell histiocytosis: A neoplastic disorder driven by Ras-ERK pathway mutations. *J Am Acad Dermatol*. 2018;78(3):579-590.e4.
<https://doi.org/10.1016/j.jaad.2017.09.022>
23. Cohen-Barak E, Rozenman D, Schafer J, Krausz J, Dodiuk-Gad R, Gabriel H, *et al*. An unusual co-occurrence of Langerhans cell histiocytosis and Rosai-Dorfman disease: report of a case and review of the literature. *Int J Dermatol*. 2014;53(5):558-563.
<https://doi.org/10.1111/ijd.12051>
24. Feuillet S, Louis L, Bergeron A, Berezne A, Dubreuil ML, Polivka M, *et al*. Pulmonary Langerhans cell histiocytosis associated with Hodgkin's lymphoma. *European Respiratory Review*. 2010;19(115):86-88.
<https://doi.org/10.1183/09059180.00007509>
25. Goyal G, Ravindran A, Young JR, Shah MV, Bennani NN, Patnaik MN, *et al*. Clinicopathological features, treatment approaches, and outcomes in Rosai-Dorfman disease. *Haematologica*. 2020;105(2):348-357.
<https://doi.org/10.3324/haematol.2019.219626>
26. Haupt R, Minkov M, Astigarraga I, Schafer E, Nanduri V, Jubran R, *et al*. Langerhans cell histiocytosis (LCH): guidelines for diagnosis, clinical work-up, and treatment for patients till the age of 18 years. *Pediatr Blood Cancer*. 2013;60(2): 175-184.
<https://doi.org/10.1002/pbc.24367>
27. Allen CE, Ladisch S, McClain KL. How I treat Langerhans cell histiocytosis. *Blood*. 2015;126(1):26-35.
<https://doi.org/10.1182/blood-2014-12-569301>
28. Gadner H, Minkov M, Grois N, Potschger U, Thiem E, Arico M, *et al*. Therapy prolongation improves outcome in multisystem Langerhans cell histiocytosis. *Blood*. 2013;121(25):5006-5014.
<https://doi.org/10.1182/blood-2012-09-455774>
29. Donadieu J, Bernard F, van Noesel M, *et al*. Cladribine and cytarabine in refractory multisystem Langerhans cell histiocytosis: results of an international phase 2 study. *Blood*. 2015;126(12):1415-1423.
<https://doi.org/10.1182/blood-2015-03-635151>
30. Allen CE, Flores R, Rauch R, Dauser R, Murray JC, Puccetti D, *et al*. Neurodegenerative central nervous system Langerhans cell histiocytosis and coincident hydrocephalus treated with vincristine/cytosine arabinoside. *Pediatr Blood Cancer*. 2010;54(3):416-423.
<https://doi.org/10.1002/pbc.22326>
31. Simko SJ, Tran HD, Jones J, Bilgi M, Beaupin LK, Coulter D, *et al*. Clofarabine salvage therapy in refractory multifocal histiocytic disorders, including Langerhans cell histiocytosis, juvenile xanthogranuloma and Rosai-Dorfman disease. *Pediatr Blood Cancer*. 2014;61(3):479-487.
<https://doi.org/10.1002/pbc.24772>
32. Lorillon G, Bergeron A, Detournignies L, Jouneau S, Wallaert B, Frija J, *et al*. Cladribine is effective

- against cystic pulmonary Langerhans cell histiocytosis. *Am J Respir Crit Care Med.* 2012;186(9):930-932. <https://doi.org/10.1164/ajrccm.186.9.930>.
33. Grobost V, Khouatra C, Lazor R, Cordier JF, Cottin V. Effectiveness of cladribine therapy inpatients with pulmonary Langerhans cell histiocytosis. *Orphanet J Rare Dis.* 2014;9(1):191-198. <https://doi.org/10.1186/s13023-014-0191-8>
34. Krooks J, Minkov M, Weatherall AG. Langerhans cell histiocytosis in children: Diagnosis, differential diagnosis, treatment, sequelae, and standardized follow-up. *Journal of the American Academy of Dermatology.* 2018;78(6):1047-1056. <https://doi.org/10.1016/j.jaad.2017.05.060>

LANGERHANS_CELL_HISTIOCYTOSIS.pdf

ORIGINALITY REPORT

8%

SIMILARITY INDEX

8%

INTERNET SOURCES

5%

PUBLICATIONS

%

STUDENT PAPERS

PRIMARY SOURCES

| | | |
|---|---|----|
| 1 | www.researchgate.net Internet Source | 3% |
| 2 | Carlos Rodriguez - Galindo. "Clinical Features and Treatment of Langerhans Cell Histiocytosis", Acta Paediatrica, 2021 Publication | 2% |
| 3 | doku.pub Internet Source | 1% |
| 4 | www.cancer.gov Internet Source | 1% |
| 5 | www.ils.org Internet Source | 1% |
| 6 | Philip C. Berce, Leah Cardwell, Amber N. Essenmacher, Laura C. Michaelis, Karolyn A. Wanat. "Progressive nodular histiocytosis with dramatic response to cobimetinib", JAAD Case Reports, 2022 Publication | 1% |
| 7 | www.cpho.or.kr Internet Source | 1% |

Exclude quotes On

Exclude matches < 1%

Exclude bibliography On