

Sirkase Serviks

by Abarham Martadiansyah

Submission date: 14-May-2023 07:20AM (UTC+0700)

Submission ID: 2092340387

File name: Buku_Sirkase_Serviks.pdf (4.39M)

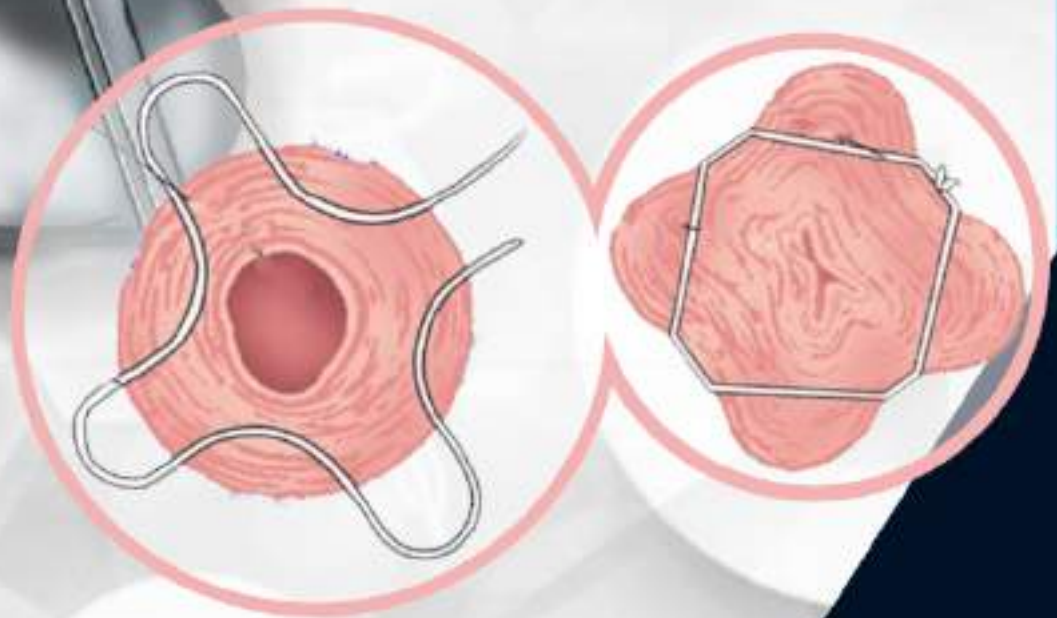
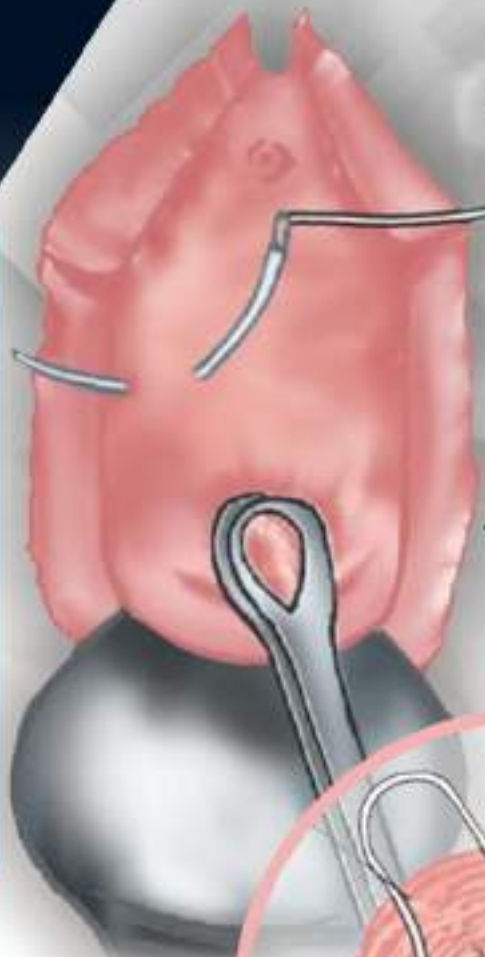
Word count: 8749

Character count: 54976

SIRKLASE SERVIKS

EDITOR :

- NUSWIL BERNOLIAN | • TERRY MUTIA
- A. KURDI SYAMSURI | • WIM T. PANGEMANAN
- M. HATTA ANSYORI | • PUTRI MIRANI
- PEBY MAULINA LESTARI | • ABARHAM MARTADIANSYAH
- CINDY KESTY



PENULIS :

- NUSWIL BERNOLIAN | • TERRY MUTIA | • APRIAN ILHAMI | • R. ISMAIL HADYATHMA
- FITRIA KOESHARDANI | • TIAN KAPRIANTI | • RIVAI BAHARUDDIN | • CEZA KAUTSAR LASERA
- ASEP NURUL HUDA | • IMAS KARTIKA DEWI E. | • DIAN AVIANI
- NAHRISYAH ULFA SAFNA | • CINDY KESTY

SIRKLASE SERVIKS

1

**Sanksi pelanggaran Pasal 72
Undang-undang Nomor 19 Tahun 2002
Tentang Perubahan atas Undang-undang Nomor 12 Tahun 1997
Pasal 44 Tentang Hak Cipta**

1. Barang siapa dengan sengaja dan tanpa hak melakukan perbuatan sebagaimana dimaksud dalam Pasal 2 ayat (1) atau pasal 49 ayat (1) dan ayat (2) dipidana penjara masing-masing paling singkat 1 (satu) bulan dan/atau denda paling sedikit Rp. 1.000.000,00 (satu juta rupiah), atau pidana penjara paling lama 7 (tujuh) tahun dan/atau denda paling banyak Rp. 5.000.000.000,00 (lima miliar rupiah)
2. Barang siapa dengan sengaja menyiarkan, memamerkan, mengedarkan, atau menjual kepada umum suatu ciptaan atau barang hasil pelanggaran hak cipta atau hak terkait, sebagaimana dimaksud ayat (1) dipidana dengan pidana penjara paling lama 5 (lima) tahun dan/atau denda paling banyak Rp.500.000.000,00 (lima ratus juta rupiah)

SIRKLASE SERVIKS

Tim Penulis

Nuswil Bernolian

Terry Mutia

Aprian Ilhami

Tian Kaprianti

R. Ismail Hadyathma

Fitria Koeshardani

Ceza Kautsar Lasera

Rivai Baharuddin

Asep Nurul Huda

Nahrisyah Ulfa Safna

Dian Aviani

Imas Kartika Dewi E

Cindy Kesty



SIRKLASE SERVIKS

Tim Penulis

5

UPT. Penerbit dan Percetakan

Universitas Sriwijaya 2021

Kampus Unsri Palembang

Jalan Srijaya Negara, Bukit Besar Palembang 30139

Telp. 0711-360969

email : unsri.press@yahoo.com, penerbitunsri@gmail.com

website : www.unsri.unsripress.ac.id

Anggota APPTI No. 026/KTA/APPTI/X/2015

Anggota IKAPI No. 001/SMS/2009

Cetakan Pertama, Februari 2021

60 halaman : 16 x 24 cm

Hak cipta dilindungi undang-undang.

Dilarang memperbanyak sebagian atau seluruh isi buku ini dalam bentuk apapun, baik secara elektronik maupun mekanik, termasuk memfotokopi, merekam, atau dengan menggunakan sistem penyimpanan lainnya, tanpa izin tertulis dari Penerbit.

Hak Terbit Pada Unsri Press

ISBN: 978- 979-587-892-6

TIM PENULIS

4

dr. Nuswil Bernolian, Sp.OG(K)-KFM, MARS

Bagian Obstetri dan Ginekologi
Fakultas Kedokteran Universitas Sriwijaya

dr. Terry Mutia

PPDS Obstetri dan Ginekologi
Fakultas Kedokteran Universitas Sriwijaya

dr. Aprian Ilhami

PPDS Obstetri dan Ginekologi
Fakultas Kedokteran Universitas Sriwijaya

dr. Tian Kaprianti

PPDS Obstetri dan Ginekologi
Fakultas Kedokteran Universitas Sriwijaya

dr. R. Ismail Hadyathma

PPDS Obstetri dan Ginekologi
Fakultas Kedokteran Universitas Sriwijaya

dr. Fitria Koeshardani

PPDS Obstetri dan Ginekologi
Fakultas Kedokteran Universitas Sriwijaya

dr. Ceza Kautsar Lasera

PPDS Obstetri dan Ginekologi
Fakultas Kedokteran Universitas Sriwijaya

dr. Rivai Baharuddin

PPDS Obstetri dan Ginekologi
Fakultas Kedokteran Universitas Sriwijaya

dr. Asep Nurul Huda

PPDS Obstetri dan Ginekologi
Fakultas Kedokteran Universitas Sriwijaya

dr. Nahrisyah Ulfa Safna
PPDS Obstetri dan Ginekologi
Fakultas Kedokteran Universitas Sriwijaya

dr. Dian Aviani
PPDS Obstetri dan Ginekologi
Fakultas Kedokteran Universitas Sriwijaya

dr. Imas Kartika Dewi E
PPDS Obstetri dan Ginekologi
Fakultas Kedokteran Universitas Sriwijaya

dr. Cindy Kesty
PPDS Obstetri dan Ginekologi
Fakultas Kedokteran Universitas Sriwijaya

EDITOR

dr. Nuswil Bernolian, Sp.OG(K)-KFM, MARS

Bagian Obstetri dan Ginekologi
Fakultas Kedokteran Universitas Sriwijaya

dr. Terry Mutia

PPDS Obstetri dan Ginekologi
Fakultas Kedokteran Universitas Sriwijaya

Prof. Dr. A. Kurdi Syamsuri, Sp.OG(K)-KFM, MEd

Bagian Obstetri dan Ginekologi
Fakultas Kedokteran Universitas Sriwijaya

dr. Wim T Pangemanan, Sp.OG(K)-KFM

Bagian Obstetri dan Ginekologi
Fakultas Kedokteran Universitas Sriwijaya

dr. M. Hatta Ansyori, Sp.OG(K)-KFM

Bagian Obstetri dan Ginekologi
Fakultas Kedokteran Universitas Sriwijaya

dr. Putri Mirani, Sp.OG(K)-KFM

Bagian Obstetri dan Ginekologi
Fakultas Kedokteran Universitas Sriwijaya

Dr. Dr. Peby Maulina Lestari, Sp.OG(K)-KFM

Bagian Obstetri dan Ginekologi
Fakultas Kedokteran Universitas Sriwijaya

dr. Abarham Martadiansyah, Sp.OG(K)-KFM

Bagian Obstetri dan Ginekologi
Fakultas Kedokteran Universitas Sriwijaya

dr. Cindy Kesty

PPDS Obstetri dan Ginekologi
Fakultas Kedokteran Universitas Sriwijaya

KATA PENGANTAR

Alhamdulillah segala puji dan syukur penulis panjatkan ke hadirat Allah SWT karena atas limpahan Rahmat dan Karunia-Nya lah penulis dapat menyelesaikan buku kecil yang berjudul “Sirkase Serviks” ini. Shalawat dan salam tak lupa penulis sanjungkan kepada Junjungan kita Rasulullah Muhammad SAW serta para sahabat, kerabat dan pengikutnya hingga akhir zaman. Buku kecil ini penulis susun bersumber dari sejumlah buku teks dan jurnal terkini.

Banyak sekali hambatan dan tantangan yang penulis hadapi dalam menyusun buku kecil ini. Berkat dukungan dari berbagai pihak baik dari Staf Obgin FK UNSRI-Rumah Sakit Mohammad Hoesin (RSMH) Palembang maupun dari para residen Obgin FK UNSRI- RSMH Palembang, buku kecil ini dapat diselesaikan. Rasa terima kasih juga penulis sampaikan kepada semua keluarga penulis yang tiada lelah memberikan dukungan dalam penulisan buku kecil ini.

Penulis berharap dengan adanya buku kecil ini dapat menambah khazanah keilmuan mengenai Sirkase Serviks. Penulis menyadari masih banyak sekali kekurangan dalam penulisan buku kecil ini. Saran dan masukan yang bersifat membangun sangat penulis harapkan untuk perbaikan buku kecil ini.

Palembang, September 2020

Penulis

DAFTAR ISI

HALAMAN JUDUL.....	i
KATA PENGANTAR.....	viii
DAFTAR ISI.....	ix
DAFTAR GAMBAR.....	x
DAFTAR BAGAN.....	xii
DAFTAR TABEL.....	xiii
DAFTAR SINGKATAN.....	xiv
BAB 1 : PENDAHULUAN.....	1
BAB 2 : INKOMPETENSI SERVIKS.....	3
2.1 Definisi.....	3
2.2 Insiden.....	3
2.3 Etiologi dan Faktor Risiko.....	4
2.4 Diagnosis.....	5
2.5 Tatalaksana.....	13
BAB 3 : SIRKLASE SERVIKS.....	17
3.1 Sejarah Sirklase.....	17
3.2 Definisi.....	19
3.3 Indikasi dan Waktu Pemasangan.....	19
3.4 Kontraindikasi.....	22
3.5 Macam-macam Benang Sirklase.....	22
3.6 Prosedur Sirklase.....	24
3.7 Teknik Sirklase.....	27
3.8 Pasca Prosedur Sirklase Serviks Transvaginal.....	49
3.9 Perawatan Pasca Tindakan.....	50
3.10 Pelepasan Sirklase.....	50
3.11 Komplikasi.....	53
RUJUKAN.....	55

DAFTAR GAMBAR

Gambar 1.	Gambar ilustrasi dan ultrasonografi panggul wanita yang menunjukkan penempatan transduser ultrasonografi transvaginal pada serviks wanita hamil.	8
Gambar 2.	Gambar ultrasonografi dua dimensi serviks dengan sumbu terpanjang pada potongan sagital.....	8
Gambar 3.	Gambar ilustrasi menunjukkan penanda utama dari serviks, pada potongan sagital dan struktur disekitarnya.....	9
Gambar 4.	Pengukuran serviks menggunakan tiga teknik.....	10
Gambar 5.	Pemendekan serviks pada pemeriksaan TVU usia kehamilan 22 minggu.....	11
Gambar 6.	<i>Funneling</i> serviks yang membentuk huruf T, Y, V, U (korelasi antara panjang serviks dengan perubahan pada ostium uteri internum).....	12
Gambar 7.	Jahitan <i>purse-string</i> dimasukkan pada sambungan serviks dan vagina hingga setinggi orifisium uteri internum.....	19
Gambar 8.	Benang sirkulase.....	23
Gambar 9.	Prosedur sirkulase.....	27
Gambar 10.	Teknik penjahitan dengan sirkulase McDonald.....	29
Gambar 11.	Prosedur sirkulase dengan teknik McDonald.....	30
Gambar 12.	Teknik penjahitan dengan sirkulase Shirodkar.....	32
Gambar 13.	Prosedur sirkulase dengan teknik Shirodkar.....	33
Gambar 14.	Prosedur Wurm.....	36

Gambar 15. Pasca sirkulase dengan teknik Wurm.....	36
Gambar 16. Prosedur Lash.....	38
Gambar 17. Prosedur sirkulase 4-Step; mulai setinggi OUI.....	39
Gambar 18. Penjahitan dari arah jam 12 ke jam 3.....	39
Gambar 19. Penjahitan dari arah jam 3 ke jam 6.....	40
Gambar 20. Benang di jam 3 dijahit dari luar ke dalam ke arah jam 6 sehingga kedua sisi benang berada di jam 6.....	40
Gambar 21. Simpul sirkulase.....	41
Gambar 22. Prosedur sirkulase dengan teknik modifikasi.....	42
Gambar 23. Pasca sirkulase dengan teknik modifikasi.....	43
Gambar 24. Sirkulase dengan teknik modifikasi jika kesulitan mencapai porsio bagian lateral.....	44
Gambar 25. Pasca sirkulase dengan teknik modifikasi saat kesulitan mencapai bagian lateral.....	45
Gambar 26. Sonogram transvaginal potongan transversal pada serviks setelah pemasangan sirkulase dengan teknik modifikasi.....	45
Gambar 27. Sonogram transvaginal potongan longitudinal pada serviks setelah pemasangan sirkulase dengan teknik modifikasi.....	46
Gambar 28. Teknik sirkulase serviks transabdominal per laparoskopi.....	49
Gambar 29. Prosedur pelepasan sirkulase transvaginal.....	52

DAFTAR BAGAN

Bagan 1. Diagram manajemen inkompetensi serviks.....	13
Bagan 2. Penentuan pemasangan sirklase serviks.....	15
Bagan 3. Luaran pemasangan sirklase serviks.....	16

DAFTAR TABEL

Tabel 1. Rekomendasi teknik pemeriksaan ultrasonografi serviks transvaginal.....	7
Tabel 2. Indikasi sirklase.....	21
Tabel 3. Efektifitas sirklase atas indikasi ultrasonografi.....	22

DAFTAR SINGKATAN

ACOG	: ²¹ <i>American College of Obstetricians and Gynecologists</i>
LEEP	: <i>Loop electrosurgical excision procedure</i>
EO	: <i>External os</i>
FH	: <i>Fetal head</i>
IO	: <i>Internal os</i>
fFN	: <i>Fetal fibronectin</i>
USG	: <i>Ultrasonografi</i>
OUE	: <i>Ostium uteri eksternum</i>
CRP	: <i>C-Reactive protein</i>
PMS	: <i>Penyakit menular seksual</i>
DTT	: <i>Desinfeksi tingkat tinggi</i>
OUI	: <i>Ostium uteri internum</i>
LLETZ	: ³⁰ <i>Large loop excision of the transformation zone</i>
RCOG	: ¹⁷ <i>Royal College of Obstetricians and Gynaecologists</i>

BAB 1

PENDAHULUAN

American College of Obstetricians and Gynecologists (ACOG) dalam buletin praktiknya tahun 2014 mendefinisikan inkompetensi serviks sebagai ketidakmampuan serviks untuk mempertahankan kehamilan pada trimester kedua tanpa adanya kontraksi uterus. Selain itu, Drakeley juga mendefinisikan inkompetensi serviks dalam *Obstetrics and Gynecology* tahun 2000 sebagai dilatasi serviks yang tidak menimbulkan rasa sakit yang mengakibatkan pecahnya ketuban atau ketuban menonjol dan menyebabkan kehilangan janin pada akhir trimester kedua. Oleh karena kurangnya definisi dan uji diagnostik konfirmasi patognomonik yang diterima secara universal menantang kemampuan klinis untuk melakukan diagnosis inkompetensi serviks yang benar.¹⁻³ Inkompetensi serviks terjadi pada 0,1 hingga 1% dari semua kehamilan, menunjukkan tingkat rekurensi hingga 30% dan bertanggung jawab pada sekitar 15% dari kejadian abortus berulang dan persalinan preterm kurang dari 28 minggu. Faktor risiko meliputi kelainan kongenital serviks, trauma serviks *postpartum*, paparan intrauterin terhadap dietilstilbestrol, dilatasi mekanik serviks, dan insufisiensi elastin dan kolagen.⁴⁻⁶

Terdapat banyak penatalaksanaan yang diberikan saat ini, termasuk pilihan medis (pemasangan pesarium) dan tindakan pembedahan (pemasangan sirkulase serviks). Pendekatan utama sirkulase serviks adalah transvaginal. Banyak teknik telah dipraktikkan hingga saat ini,

namun yang paling banyak dilakukan saat ini adalah sirkulase McDonald dan Shirodkar dan umumnya dilakukan selama kehamilan. Jika penanganan inkompetensi serviks dengan pemasangan pesarium atau sirkulase transvaginal gagal ataupun jika terdapat defek serviks yang berat, maka pendekatan perabdominam dapat dipertimbangkan.^{1,7}

BAB 2

INKOMPETENSI SERVIKS

2.1. Definisi

Secara tradisional, insufisiensi serviks ditentukan oleh empat kriteria, yaitu dilatasi serviks tanpa rasa nyeri, cenderung berulang, persalinan trimester kedua, dan tidak terdapat penyebab lain, dengan keyakinan bahwa kriteria tersebut dapat mengidentifikasi wanita yang mengalami persalinan dini hanya disebabkan oleh kelemahan struktur jaringan serviks yang dapat dikoreksi dengan pembedahan.⁸ Diagnosis inkompetensi serviks biasanya ditemukan dalam tiga keadaan sebagai berikut:

1. Wanita yang datang dengan tanda dan gejala yang muncul tiba-tiba
2. Wanita dengan riwayat abortus trimester kedua sesuai dengan diagnosis inkompetensi serviks (adanya riwayat sebelumnya)
3. Wanita dengan temuan ultrasonografi endovaginal sesuai dengan inkompetensi serviks (diagnosis ultrasonografi).²

2.2. Insiden

Insiden inkompetensi serviks masih belum diketahui secara pasti karena diagnosisnya ditegakkan secara klinis dan belum ada kriteria objektif yang disetujui secara umum untuk mendiagnosis keadaan tersebut. Studi epidemiologi melaporkan bahwa inkompetensi serviks terjadi pada 1% kehamilan dan 8% wanita

mengalami keguguran berulang pada trimester kedua. Beberapa penelitian telah melaporkan variasi yang luas mengenai insiden inkompetensi serviks yang kemungkinan disebabkan oleh perbedaan biologis yang nyata dan temuan riwayat yang diperoleh pada populasi penelitian.² Insiden inkompetensi serviks berkaitan dengan kejadian ketuban pecah dini, persalinan preterm, infeksi intra-amnion, dan kematian janin.^{2,9,10}

2.3. Etiologi dan Faktor Risiko

Inkompetensi serviks biasanya terjadi pada pertengahan trimester kedua atau trimester ketiga awal, tergantung pada derajat keparahannya. Inkompetensi serviks dapat bersifat bawaan (kongenital) atau didapat (*acquired*). Penyebab bawaan yang paling umum adalah kelainan pada perkembangan embriologis duktus Mullerian. Selain itu, terdapat juga pada sindrom Ehlers-Danlos atau sindrom Marfan, akibat defisiensi kolagen, serviks tidak dapat bekerja dengan baik, sehingga menyebabkan inkompetensi.^{2,11}

Beberapa penyebab didapat yang paling umum adalah trauma serviks seperti laserasi serviks saat melahirkan, konisasi serviks, *loop electrosurgical excision procedure* (LEEP), atau dilatasi serviks paksa selama evakuasi uterus pada trimester pertama atau kedua kehamilan. Namun, pada kebanyakan pasien, perubahan serviks adalah akibat dari infeksi/inflamasi yang menyebabkan terjadinya inpartu.² Terdapat beberapa faktor risiko yang didapat:

- Keguguran pada trimester kedua (<28 minggu) yang menandakan inkompetensi serviks
- Persalinan preterm

- Ketuban pecah sebelum waktunya <27⁺⁰ minggu
- Trauma serviks sebelumnya
- Laserasi serviks atau cedera obstetri
- Tindakan pada serviks (misalnya dilatasi dan evakuasi, kuretase, histeroskopi, tindakan aborsi elektif, *cold-knife conization*, LEEP)

Faktor risiko bawaan/keturunan:

- Paparan dietilstilbestrol intrauterin
- Kelainan uterus (hipoplasia atau aplasia serviks kongenital)
- Kelainan kolagen (misalnya sindrom Ehlers-Danlos)^{4,9,11}

2.4. Diagnosis

Identifikasi awal pada wanita dengan risiko inkompetensi serviks merupakan hal yang penting sebagaimana diketahui bahwa tidak ada uji diagnostik untuk inkompetensi serviks. Berbagai konsensus ahli medis merekomendasikan pemeriksaan ultrasonografi serial (setiap 1-2 minggu) dapat dipertimbangkan pada wanita dengan faktor risiko inkompetensi serviks dan sebaiknya dilakukan antara usia kehamilan 15-24 minggu. Pemeriksaan digital bersifat subjektif dan dapat bervariasi antara beberapa pemeriksa. Pemeriksaan ultrasonografi transvaginal telah terbukti sebagai metode penilaian serviks yang valid secara objektif dan dapat diaplikasikan.¹²

1. Gejala Klinis

Wanita dengan inkompetensi serviks biasanya tidak memiliki keluhan sebelum terjadi perubahan serviks. Pada kasus yang jarang, beberapa wanita akhirnya didiagnosis dengan inkompetensi serviks disertai gejala seperti terdapat tekanan

pada panggul, kram perut premenstruasi atau sakit punggung, dan peningkatan cairan vagina selama sehari-hari atau berminggu-minggu. Beberapa gejala tersebut mungkin menyerupai keadaan normal pada kehamilan sehingga sering tidak diperkirakan sebelumnya. Dengan demikian, klinisi harus lebih waspada pada wanita hamil dengan keluhan ini terutama dengan beberapa faktor risiko inkompetensi serviks.^{4,13}

2. Pemeriksaan Fisik

Perubahan serviks seperti dilatasi ≥ 1 cm yang ditemukan pada pemeriksaan fisik sebelum usia kehamilan 24 minggu mengarah pada diagnosis inkompetensi serviks. Prolaps selaput ketuban ke kanalis endoserviks atau vagina merupakan temuan abnormal pada trimester kedua. Pada wanita hamil dengan riwayat atau gejala yang mengarah inkompetensi serviks dilakukan pemeriksaan dengan spekulum, diikuti dengan pemeriksaan dalam. Hal ini juga penting untuk mengevaluasi kemungkinan ketuban pecah dini yaitu terdapat cairan di forniks posterior, evaluasi pH, dan pemeriksaan mikroskop untuk *ferning test*.^{4,13}

3. Pemeriksaan Ultrasonografi Transvaginal

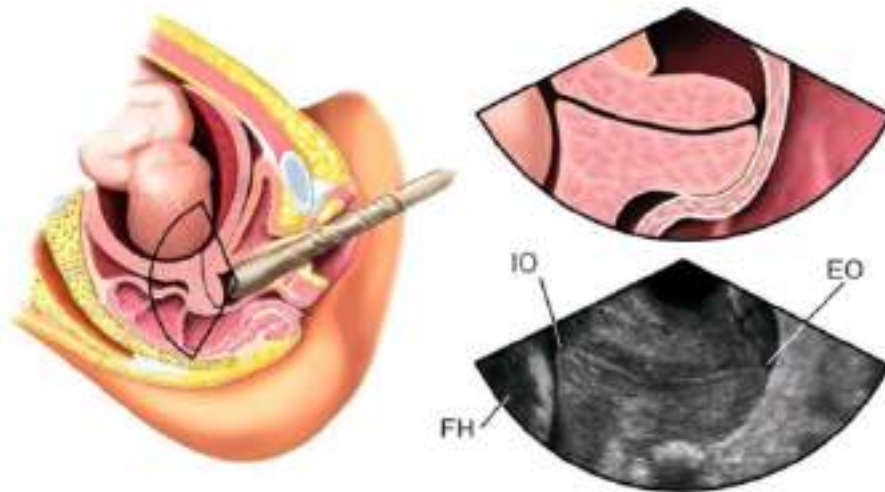
Pemeriksaan ultrasonografi transvaginal telah menjadi baku emas untuk mengevaluasi serviks.⁴ Pengukuran panjang serviks yang akurat didapatkan dengan menggunakan teknik yang tepat (Tabel 1). Identifikasi panjang serviks < 25 mm (dibawah persentil ke-10), terdapat pemisahan membran janin, debris pada cairan amnion, pemendekan serviks yang progresif, dan pemendekan serviks sebelum usia kehamilan 20

minggu berkaitan dengan peningkatan risiko persalinan preterm.

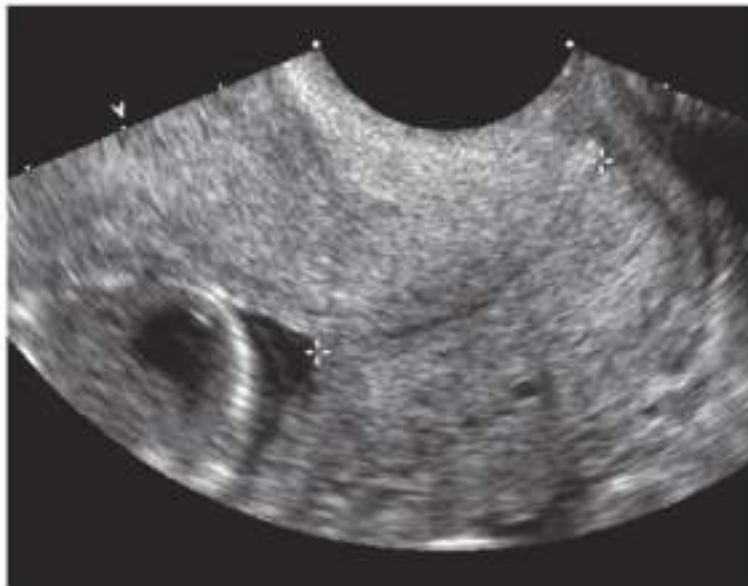Tabel 1. Rekomendasi teknik pemeriksaan ultrasonografi serviks transvaginal

<p>Pengukuran dilakukan dengan ultrasonografi transvaginal:</p> <ul style="list-style-type: none">• Pengukuran melalui transvaginal merupakan baku emas untuk ultrasonografi pengukuran serviks.• Pemendekan serviks dapat tidak terlihat melalui ultrasonografi transabdominal. <p>Gambar transvaginal terutama menampilkan serviks dan merupakan kondisi yang optimal untuk pengukuran:</p> <ul style="list-style-type: none">• Serviks menempati sekitar 75% dari gambar.• Area kandung kemih terlihat. <p>Lebar anterior serviks sama dengan lebar posterior serviks:</p> <ul style="list-style-type: none">• Ketebalan serviks anterior sama dengan ketebalan serviks posterior.• Ekogenisitas sama untuk anterior dan posterior.• Terdapat cekungan yang dapat dibentuk oleh transduser. <p>Kandung kemih kosong:</p> <ul style="list-style-type: none">• Kandung kemih memiliki efek yang bervariasi terhadap panjang serviks. <p>Ostium uteri eksternum terlihat:</p> <ul style="list-style-type: none">• Ostium uteri eksternum adalah area segitiga kecil pada bagian inferior kanalis transservikalis.• Bagian anterior dan posterior serviks menyatu pada ostium uteri eksternum. <p>Kanalis endoservikalis harus terlihat secara menyeluruh:</p> <ul style="list-style-type: none">• Kanalis endoservikalis merupakan ekogenisitas linier yang dibentuk oleh jarak antara dinding anterior dan posterior serviks.• Kanalis terbentang dari ostium uteri internum hingga ostium uteri eksternum. <p>Penempatan kaliper dengan benar:</p> <ul style="list-style-type: none">• Kaliper diletakkan pada dinding anterior dan posterior serviks yang menyentuh ostium uteri internum dan ostium uteri eksternum.• Kaliper tidak diletakkan hingga ke tepi terluar jaringan serviks. <p>Perhatikan pergerakan serviks:</p> <ul style="list-style-type: none">• Masukkan <i>probe</i> transvaginal untuk melihat serviks, tarik <i>probe</i> hingga gambar menjadi kabur untuk mengurangi kompresi dari transduser, lalu letakkan kembali dengan tekanan yang cukup untuk menampilkan gambar yang baik.• Berikan tekanan ringan pada suprapubik atau fundus untuk melihat <i>funneling</i>. Kurangi tekanan pada <i>probe</i> saat dilakukan tekanan pada suprapubik atau fundus.• Visualisasikan serviks selama 3-5 menit dan perhatikan adanya pemendekan atau <i>funneling</i>.

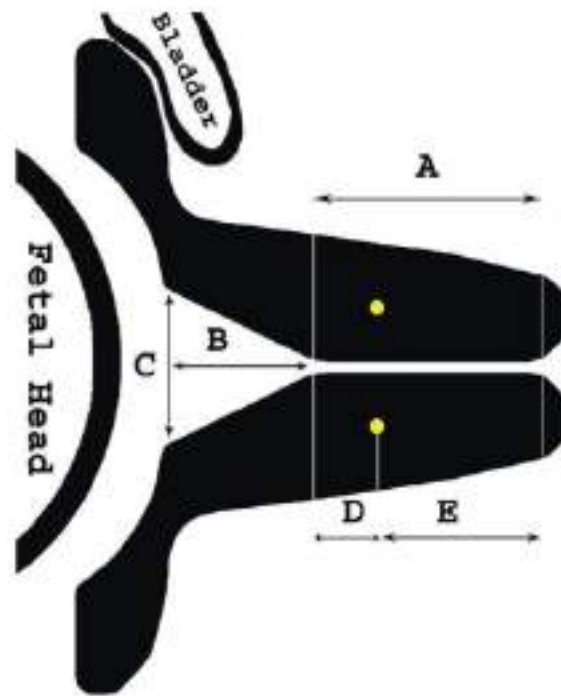
Dikutip dari Norton ME, dkk.¹⁴



Gambar 1. Gambar ilustrasi dan ultrasonografi panggul wanita yang menunjukkan penempatan transduser ultrasonografi transvaginal pada serviks wanita hamil. EO, *external os* (ostium uteri eksternum); FH, *fetal head* (kepala janin); IO, *internal os* (ostium uteri internum)
Dikutip dari Norton ME, dkk.¹⁴

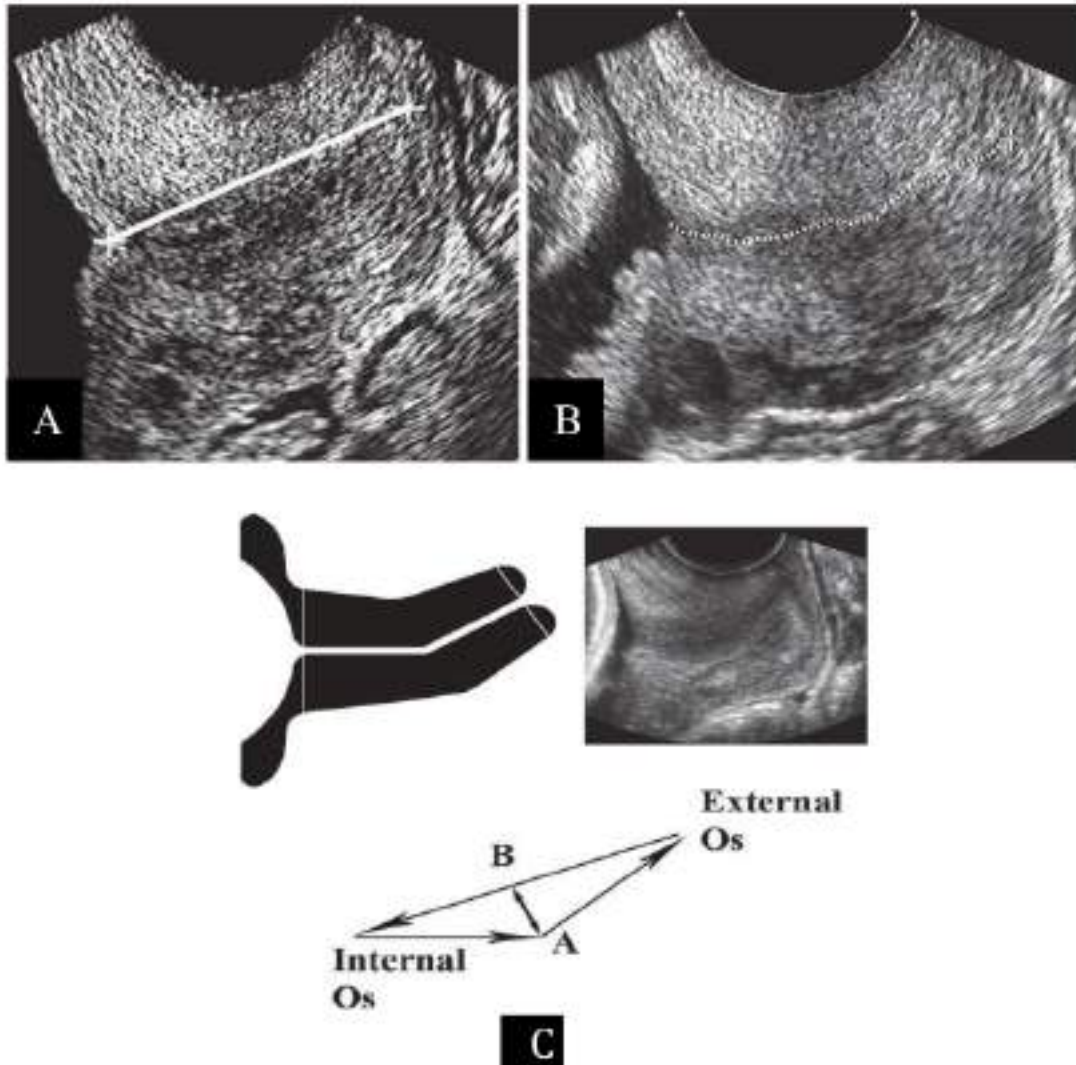


Gambar 2. Gambar ultrasonografi dua dimensi serviks dengan sumbu terpanjang pada potongan sagital. Ostium uteri internum dan eksternum (kaliper) dan seluruh kanalis endoservikalis dapat terlihat dengan jelas dan gambar diperbesar sehingga menempati lebih dari 75% layar.
Dikutip dari Norton ME, dkk.¹⁴

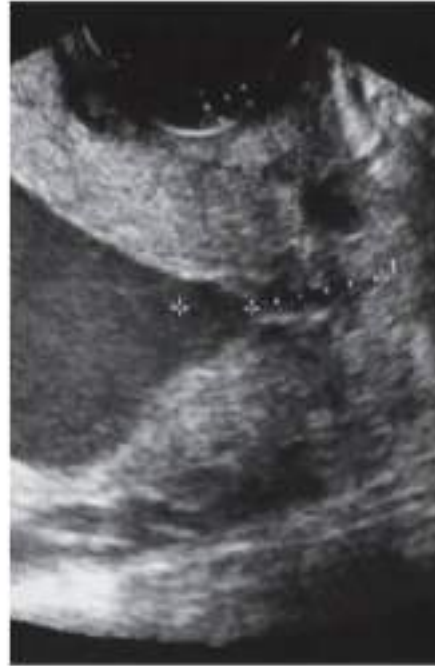

Gambar 3. Gambar ilustrasi menunjukkan penanda utama dari serviks, pada potongan sagital, dan struktur disekitarnya. Dalam contoh ini, telah dilakukan sirklose, digambarkan dengan dua titik kuning. A menunjukkan panjang kanalis servikalis yang tertutup (panjang serviks efektif), B adalah panjang *funneling*, C adalah lebar *funneling*, D adalah jarak dari ostium uteri internum hingga ke batas sirklose, dan E adalah jarak dari batas sirklose ke ostium uteri eksternum. Dalam contoh ini, kepala janin adalah bagian terbawah dan kandung kemih ibu terlihat di bagian anterior.

Dikutip dari Norton ME, dkk.¹⁴

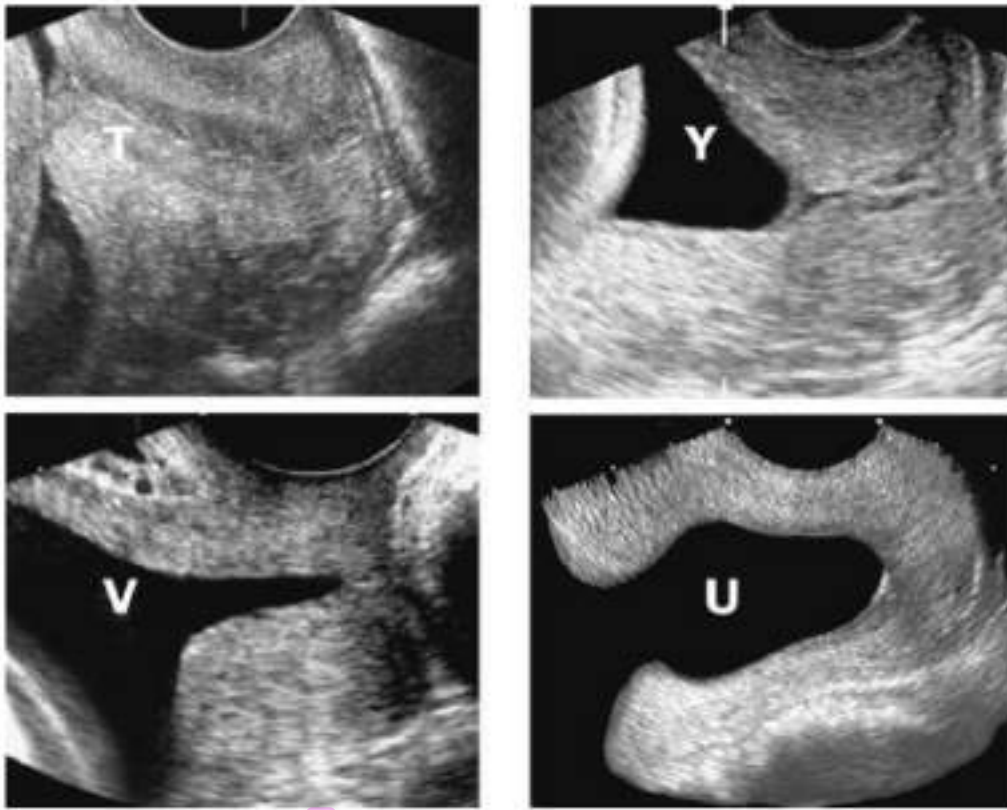


Gambar 4. Pengukuran serviks menggunakan tiga teknik. (A) Panjang serviks diukur dalam garis lurus dari ostium uteri internum hingga ke ostium uteri eksternum jika kanalis servikalis tampak lurus. (B) Kanalis servikalis diukur dengan menggunakan fitur penarikan manual pada peralatan ultrasonografi. Fitur tersebut tidak akan selalu menggambarkan kanalis servikalis dengan tepat dan mungkin akan melebihi panjang serviks sebenarnya. (C) Gambar ilustrasi dan ultrasonografi menunjukkan serviks yang melengkung, yang dapat diukur dalam satu garis lurus atau dengan menjumlahkan dua komponen. Serviks yang melengkung dapat diukur dengan menarik garis yang menghubungkan ostium uteri internum hingga ke titik dimana kanal yang lurus melengkung keatas dan kemudian menggambar garis lain yang menghubungkan titik tersebut ke ostium uteri eksternum (jumlah kedua pengukuran=A). Atau garis lurus dapat ditarik dari ostium uteri internum ke ostium uteri eksternum (B). Jika perbedaan antara A dan B lebih dari 5 mm, maka kanalis servikalis harus diukur dalam dua langkah dan dijumlahkan. Dikutip dari Norton ME, dkk.¹⁴



Gambar 5. Pemendekan serviks pada pemeriksaan ultrasonografi transvaginal pada usia kehamilan 22 minggu.
Dikutip dari Berghella V, dkk.⁴

Diagnosis inkompetensi serviks sudah dapat dipikirkan dengan temuan pemeriksaan panjang serviks <25 mm pada ultrasonografi transvaginal dan/atau terjadi perubahan serviks yang terdeteksi pada pemeriksaan fisik sebelum usia kehamilan 24 minggu pada wanita dengan satu atau lebih riwayat keguguran atau persalinan preterm pada usia kehamilan 14-36 minggu atau dengan faktor risiko signifikan lainnya untuk diagnosis inkompetensi serviks.⁴ Pola pendataran serviks pada kehamilan dimulai dari ostium uteri internum hingga menuju ostrium uteri eksternum. Pada pemeriksaan sonogram awalnya muncul sebagai “beaking” atau bentuk mencuih yang dibentuk oleh dinding samping kanalis servikalis yang berkembang dari T menjadi ruang berbentuk U.⁴



Gambar 6. *Funneling* serviks yang membentuk huruf T, Y, V, U (korelasi antara panjang serviks dengan perubahan pada ostium uteri internum) Dikutip dari Berghella V, dkk.⁴

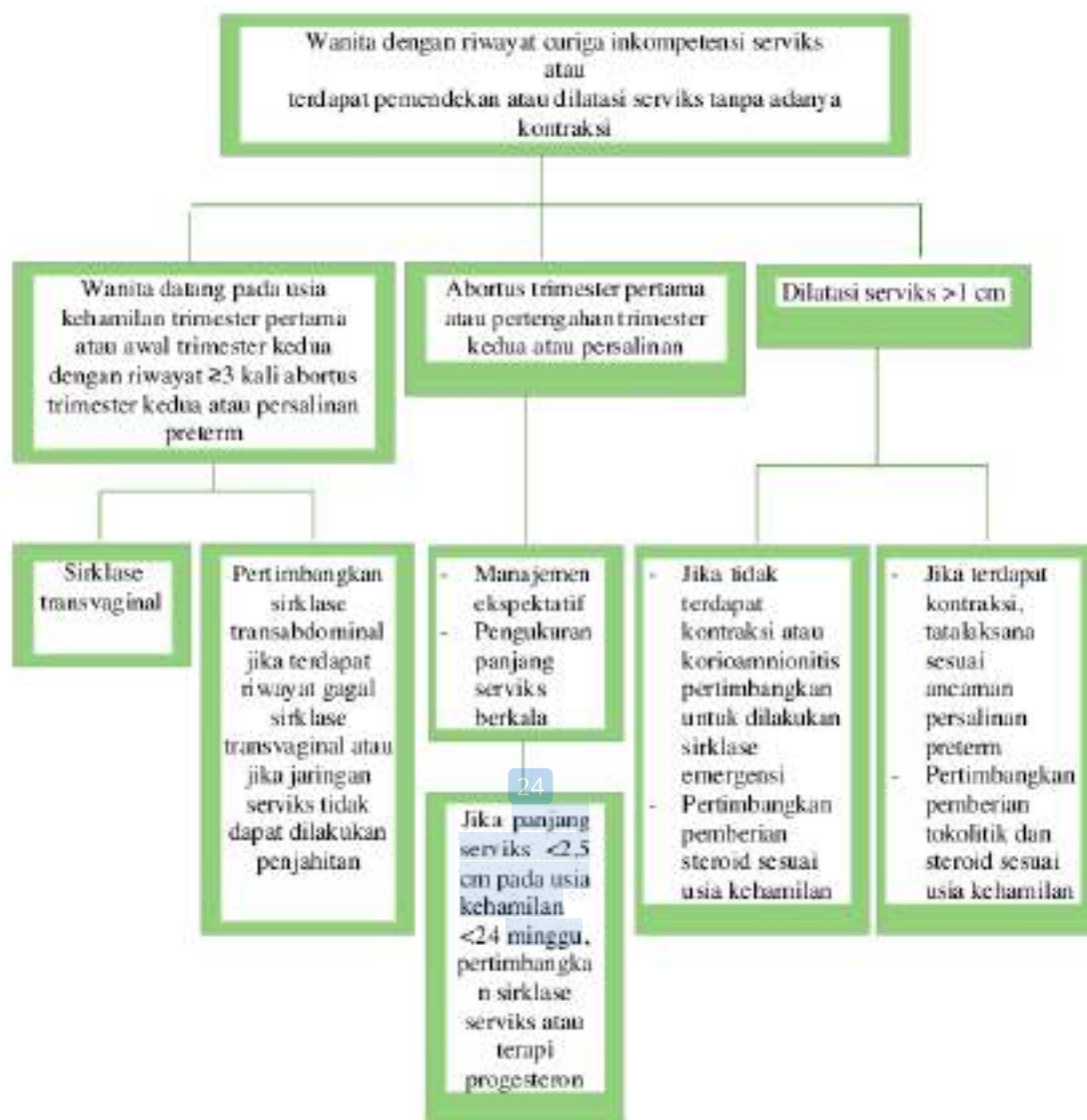
4. Pemeriksaan Laboratorium

Pemeriksaan laboratorium tidak membantu dalam diagnosis atau pengelolaan inkompetensi serviks. Pada inkompetensi serviks tanpa komplikasi tidak terkait dengan kelainan laboratorium. Namun pada beberapa kasus, inkompetensi serviks yang telah menyebabkan infeksi intrauterin dapat didiagnosis dengan pemeriksaan cairan amnion. Selain itu, dapat juga ditemukan *cervico-vaginal fetal fibronectin* (fFN) yang diperiksa pada usia kehamilan 23⁺⁰ hingga 27⁺⁶ minggu.¹⁵ Pada wanita asimtomatik, kombinasi panjang serviks pada ultrasonografi (USG) transvaginal <25 mm dan hasil fFN positif dapat memprediksi peningkatan risiko persalinan preterm, terutama wanita dengan persalinan

preterm sebelumnya.⁴

2.5. Tatalaksana

Penatalaksanaan inkompetensi serviks dibagi menjadi dua manajemen utama yang terdiri dari operatif yaitu sirkulase serviks dan ekspektatif. Indikasi pemasangan sirkulase berdasarkan riwayat obstetri, pemeriksaan fisik, pemeriksaan ultrasonografi, ataupun apabila terdapat temuan untuk dilakukannya sirkulase emergensi.¹²

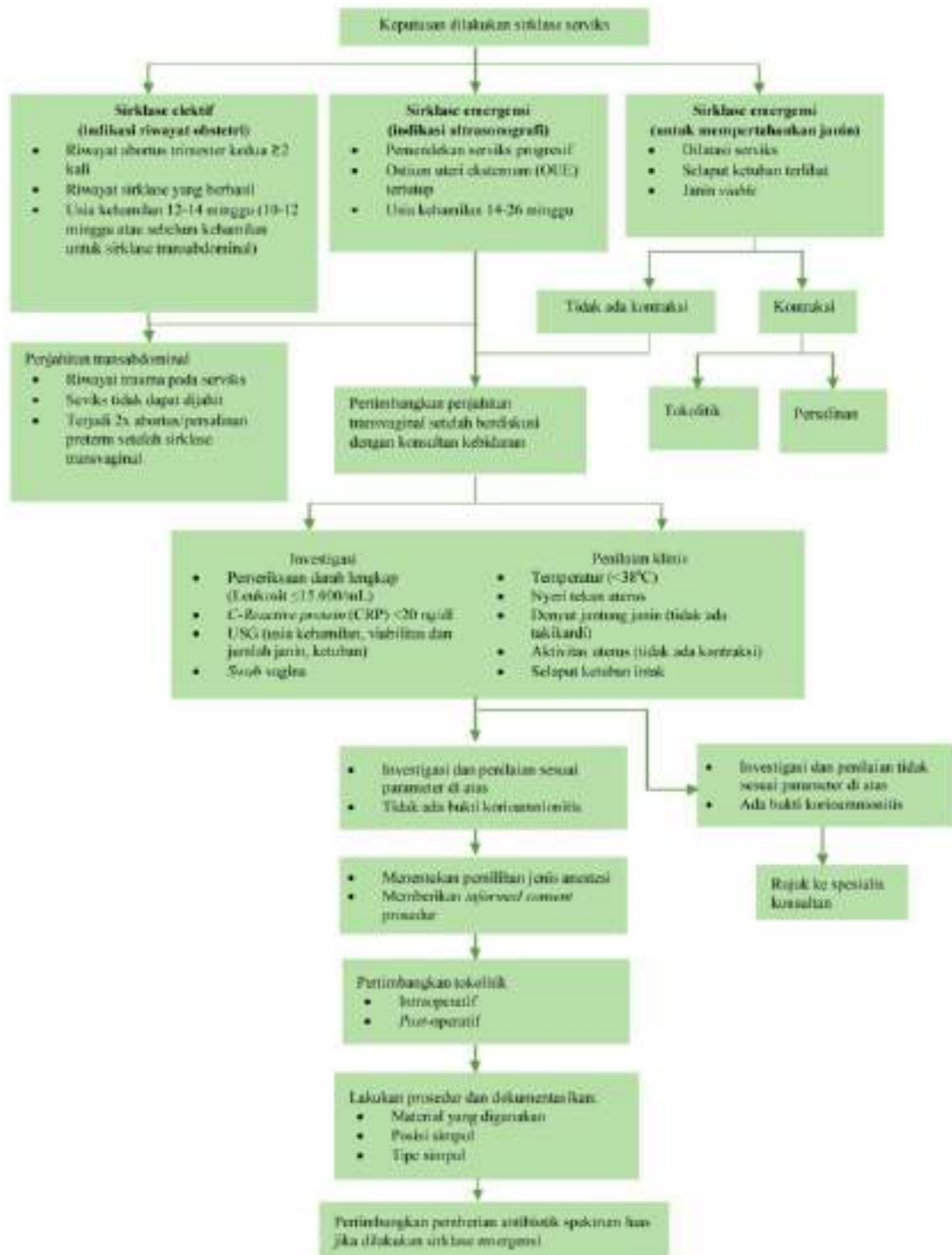


Bagan 1. Diagram manajemen inkompetensi serviks
Dikutip dari Ehsanipoor RM, dkk.¹²

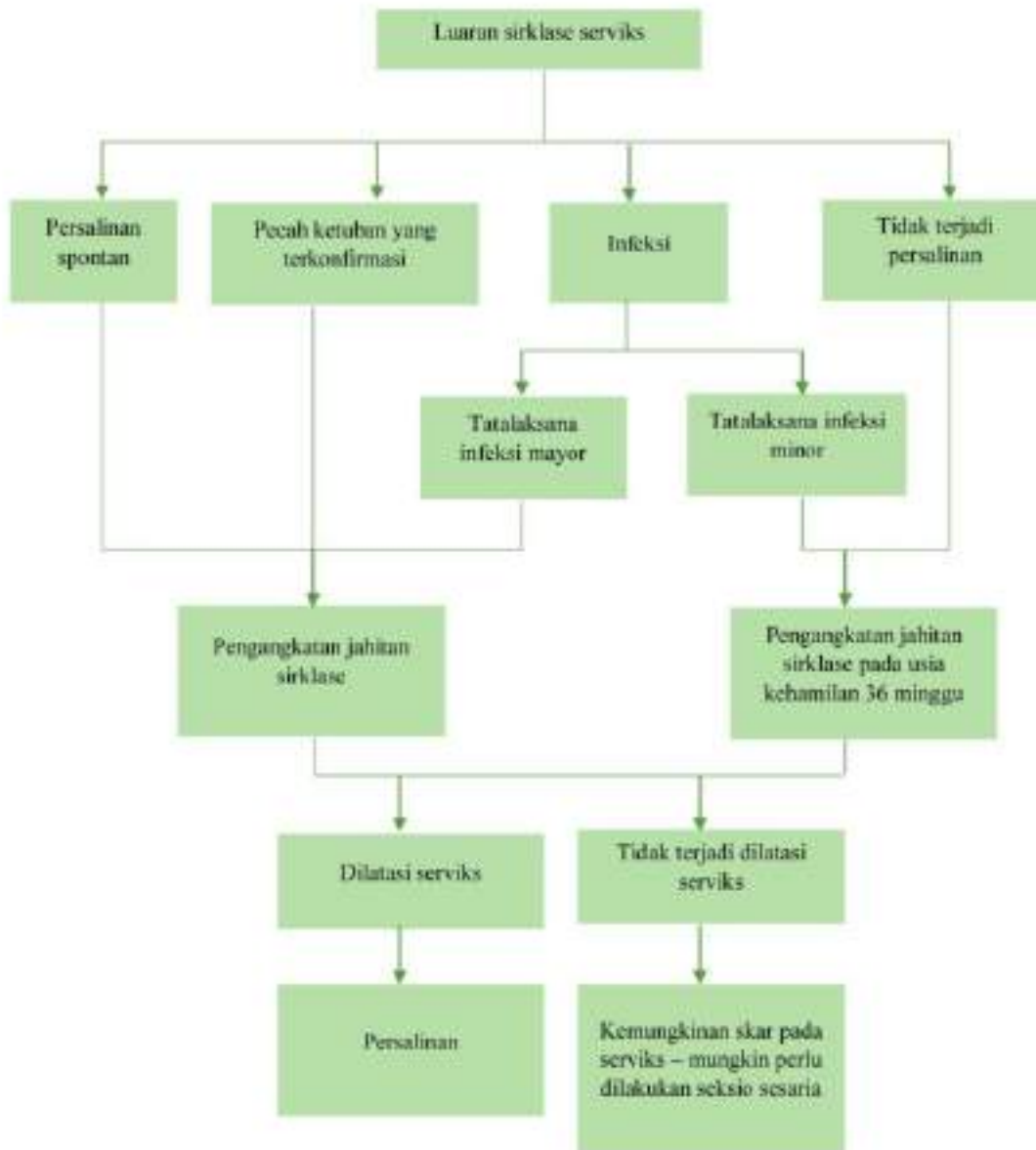
Pada pemendekan serviks <25 mm dan/atau *funneling* >40% pada usia kehamilan <24 minggu, manajemen yang dapat dilakukan adalah sebagai berikut:

- Ultrasonografi transvaginal serial setiap 7 hari.
- Pertimbangkan antibiotik untuk vaginosis bakterialis dengan pemberian metronidazol sebagai dosis awal 2 g atau 200 mg tiga kali sehari selama 5 hari.
- Pertimbangkan pemberian progesteron 200 mg pervaginam pada malam hari terhadap wanita yang terbukti memiliki panjang serviks <20 mm pada usia kehamilan 19-24⁺⁰ minggu sampai 34 minggu kehamilan dan ketuban pecah sebelum ada tanda-tanda persalinan.
- Mengurangi aktivitas fisik dan berhenti merokok.
- Pertimbangkan sirkulase jika terdapat riwayat obstetri risiko tinggi.

Sementara pada pemendekan serviks di usia >23 minggu dipertimbangkan pemberian tokolitik nifedipine 60-160 mg per hari dan kortikosteroid yaitu betametason intramuskular 11,4 mg dibagi dalam dua dosis per hari selama 48 jam. Jika betametason tidak tersedia, dapat diberikan deksametason intramuskular 12 mg per hari dalam dua dosis selama 48 jam.⁹



Bagan 2. Penentuan pemasangan sirkase serviks
Dikutip dari South Australian Perinatal Practice Guidelines.⁹



Bagan 3. Luaran pemasangan sirkase serviks
 Dikutip dari South Australian Perinatal Practice Guidelines.⁹

BAB 3

SIRKLASE SERVIKS

3.1. Sejarah Sirklase

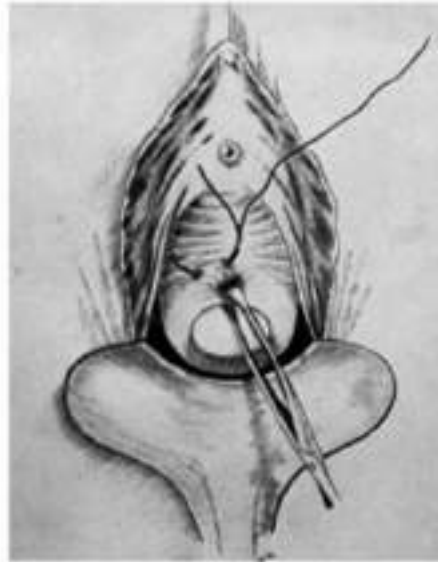Inkompetensi atau insufisiensi serviks pertama kali diperkenalkan pada abad ke-17 dalam *The Practice of Physick* pada tahun 1658 sebagai keadaan dimana orifisium uteri sangat lemah sehingga tidak dapat menutup dengan baik untuk tetap mempertahankan janin.¹⁶ Pada awal abad ke-17, terdapat laporan klinis dari keguguran pada trimester kedua yang disebabkan oleh etiologi serviks primer. Pada tahun 1865, istilah "inkompetensi serviks" pertama kali digunakan di *The Lancet*. Konsep kontemporer tentang inkompetensi serviks tidak diterima secara luas sampai pertengahan abad ke-20 setelah Palmer pada tahun 1948 dan Lash pada tahun 1950 menjelaskan perbaikan defek serviks anatomis yang terkait dengan keguguran berulang. Kemudian, Shirodkar pada tahun 1955, McDonald pada tahun 1957, dan Benson pada tahun 1965 menjelaskan prosedur sirklase trimester kedua yang sekarang digunakan dalam praktik obstetri. Peneliti lain melaporkan keberhasilan dengan prosedur bedah alternatif termasuk prosedur penghubung Wurm oleh Hefner, skarifikasi elektrokauter kerucut ostium uteri eksternum oleh Barnes, dan skarifikasi dengan penutupan jahitan dari ostium uteri eksternum oleh Baden.¹⁷ Namun, beberapa pro dan kontra pun tetap terjadi ketika Lash, Shirodkar dan McDonald memperkenalkan teknik mereka.¹⁸

Beberapa literatur memaparkan bahwa tidak terdapat teknik yang menjelaskan dengan baik untuk manajemen inkompetensi atau insufisiensi serviks, sampai ketika V.N. Shirodkar yang berasal dari Bombay, India, memperkenalkan sirkase Shirodkar. Pada teknik ini, vesika urinaria dimobilisasi dan jahitan *purse-string* transvaginal dipasang pada wanita dengan keguguran berulang pada trimester kedua.¹⁶ Tidak terdapat peningkatan risiko seksio sesaria pada teknik Shirodkar. Efektivitas prosedur ini ditunjukkan oleh tingkat bertahan hidup perinatal sebesar 100% dan persalinan aterm sebesar 88%.¹⁷

Setelah itu, di Melbourne, Australia, I.A. McDonald yang memelopori sirkase McDonald, menerbitkan serial kasus dalam *Journal of Obstetrics and Gynecology of the British Empire*. Serial kasus tersebut melaporkan tentang 70 wanita yang mengalami ketuban menonjol pada trimester kedua, dengan semua kecuali satu memiliki riwayat setidaknya satu riwayat keguguran trimester kedua sebelumnya.

Teknik McDonald melibatkan penempatan jahitan *purse-string* transvaginal di sambungan servikovaginal tanpa mobilisasi vesika urinaria. Setelah prosedur ini, wanita dibaringkan hingga tujuh hari dan ditindaklanjuti dengan pemeriksaan spekulum mingguan. Dalam serialnya, wanita menerima intervensi pada usia kehamilan 20-24 minggu: 33 wanita melahirkan bayi yang selamat, dengan usia kehamilan rata-rata 35 minggu, dan 16 lainnya memperpanjang kehamilannya selama empat minggu, tetapi anaknya tidak bertahan hidup. Teknik sirkase McDonald's ini diterima luas dan bertahan selama lebih dari lima dekade, meskipun efektivitasnya dalam menangani wanita dengan risiko

tinggi keguguran pada trimester kedua atau persalinan preterm masih kontroversial.¹⁶



Gambar 7. Jahitan *purse-string* dimasukkan pada sambungan serviks dan vagina hingga setinggi orifisium uteri internum. Dikutip dari Goulding E.¹⁶

3.2. Definisi

Sirklase atau pengikatan serviks merupakan prosedur bedah dengan melakukan penyisipan benang khusus (sintetis) atau penjahitan pada serviks yang bertujuan untuk memperkuat serviks. Penjahitan ini secara mekanik akan meningkatkan tensil serviks sehingga dapat mempertahankan kehamilan dari persalinan preterm atau abortus.^{9,19,20}

3.3. Indikasi dan Waktu Pemasangan

1. Indikasi Riwayat Obstetri (*History-indicated*)

Pemasangan sirklase berdasarkan riwayat obstetri atau ginekologi wanita yang meningkatkan risiko abortus trimester kedua atau terjadinya persalinan preterm. Kriteria riwayat ini diantaranya riwayat persalinan preterm berulang ≥ 3 kali atau abortus trimester kedua. Tindakan ini dilakukan sebagai

tindakan profilaksis pada wanita asimtomatik dan biasanya dilakukan secara elektif pada usia kehamilan 12-14 minggu.^{4,21,22}

2. Indikasi Ultrasonografi (*Ultrasound-indicated*)

Pemasangan sirkulase dilakukan sebagai tindakan terapeutik pada kasus pemendekan serviks yang terlihat pada USG transvaginal, yaitu adanya *funneling* atau pemendekan serviks dengan panjang serviks <25 mm sebelum 24 minggu kehamilan pada kehamilan tunggal atau dengan persalinan preterm. Sirkulase atas indikasi ultrasonografi dilakukan pada wanita asimtomatik yang selaput ketuban tidak terlihat di vagina. Pemasangan sirkulase serviks biasanya dilakukan antara usia kehamilan 14 dan 24 minggu.^{4,21}

3. Indikasi *Rescue*/Sirkulase Emergensi

Rescue cerclage atau yang biasa dikenal dengan sirkulase dengan indikasi fisik (*physical examination-indicated cerclage*). Pemasangan sirkulase dilakukan sebagai tindakan untuk mempertahankan janin (*rescue*) pada kasus dengan terjadinya dilatasi serviks preterm (dilatasi serviks ≥ 1 cm) dengan selaput ketuban terlihat. Hal ini dapat ditemukan pada pemeriksaan ultrasonografi serviks atau sebagai hasil dari pemeriksaan spekulum atau digital yang dilakukan dengan adanya temuan dilatasi serviks, *discharge* vagina, perdarahan atau sensasi tekanan. Pemasangan sirkulase ini biasanya dilakukan segera pada keadaan darurat di usia kehamilan 16-23 minggu.^{4,21}

Tabel 2. Indikasi sirkase

Nomenklatur sirkase yang diterima	Definisi indikasi	Usia kehamilan saat pemasangan sirkase (minggu)	Nomenklatur terdahulu
Indikasi riwayat obstetri	Kriteria berdasarkan riwayat obstetri {misalnya persalinan preterm dini atau abortus berulang pada trimester ke-2 (≥ 3)}	12-14	Profilaksis, elektif
Indikasi ultrasonografi	Panjang serviks yang pendek (<25 mm) sebelum usia kehamilan 24 minggu pada kehamilan tunggal dengan riwayat persalinan preterm spontan	14-23	Terapeutik, untuk mempertahankan janin
Indikasi fisik	Perubahan serviks (misalnya dilatasi ≥ 1 cm atau prolaps selaput ketuban) yang ditemui pada pemeriksaan fisik	16-23	Untuk mempertahankan janin, emergensi, urgensi.
Transabdominal	Riwayat sirkase atas indikasi riwayat obstetri dengan luaran terjadinya persalinan preterm spontan pada usia kehamilan <33 minggu	11-12	-

Dikutip dari Berghella V, dkk.⁸

Tabel 3. Efektivitas sirkulase atas indikasi ultrasonografi

Populasi	Efek sirkulase terhadap persalinan preterm < 35 minggu
Kehamilan tunggal	
- Risiko rendah persalinan preterm (tidak terdapat faktor risiko lain)	Tidak terdapat perbedaan signifikan
- Riwayat persalinan preterm usia 16-36 minggu	Menurun 30%
- Riwayat abortus trimester 2	Menurun 43%
Kehamilan ganda	
	Tidak terdapat perbedaan signifikan

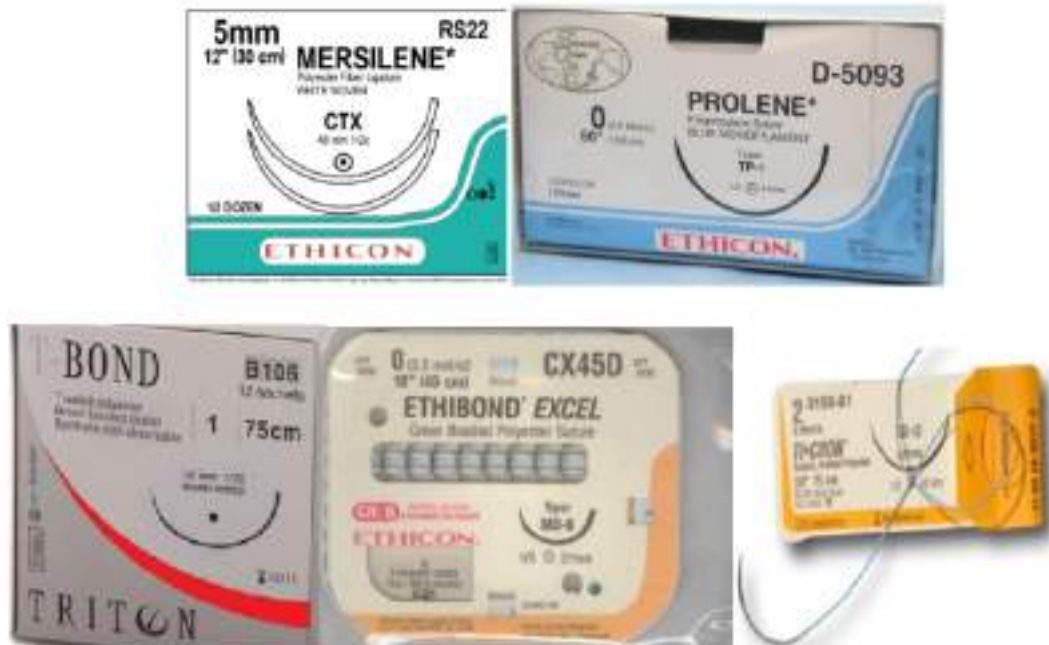Dikutip dari Norton ME, dkk.¹⁴

3.4. Kontraindikasi

Terdapat beberapa kontraindikasi dilakukannya sirkulase serviks, yaitu persalinan preterm fase aktif, bukti klinis terjadinya korioamnionitis, perdarahan aktif pervaginam, ketuban pecah dini preterm, kelainan kongenital janin letal (kelainan kongenital mayor), dan kematian janin intrauterin.²¹

3.5. Macam-macam Benang Sirkulase

Beberapa bahan telah digunakan untuk sirkulase, benang jahitan berupa serat poliester seperti pita Mersilene 5 mmTM, T-BondTM, EthibondTM dan Ti-CronTM serta polipropilen monofilamen seperti ProleneTM.^{2,3,4} Saat ini, yang paling umum digunakan adalah pita Mersilene 5mmTM dan monofilamen *non-absorbable* besar misalnya ProleneTM.²³



Gambar 8. Benang sirklese

Pada penelitian yang dilakukan Childress dkk. terhadap 110 wanita yang menjalani prosedur sirklese serviks, 59 dengan pita Mersilene™ dan 51 dengan jahitan *non-absorbable* lainnya. Data persalinan tersedia untuk 93 pasien. Karakteristik dasar sama antara kedua kelompok. Jahitan non-Mersilene™ termasuk Ethibond™ (39.6%), Ti-Cron™ (43.8%), dan Prolene™ (16.7%). Pita Mersilene™ cenderung digunakan ketika sirklese dipasang pada usia kehamilan yang lebih dini (17,9 minggu versus 16,3 minggu, $p=0,07$). Pasien dalam kelompok Mersilene™ lebih cenderung memiliki sirklese atas indikasi riwayat obstetri sedangkan pasien dalam kelompok non-Mersilene™ lebih cenderung memiliki sirklese atas indikasi ultrasonografi atau emergensi. Tidak terdapat perbedaan dalam usia kehamilan saat melahirkan, masa laten, persalinan preterm, komplikasi sirklese atau luaran neonatus yang buruk antara kedua kelompok.²⁴⁻²⁷

3.6. Prosedur Sirklase

1. Persiapan Pra Operasi

a) Evaluasi Janin

Sebelum melakukan sirklase serviks, dokter harus mengonfirmasikan usia kehamilan, aktivitas jantung janin (viabilitas), anomali struktur janin (seperti anensefali) yang dapat mempengaruhi keputusan pasien untuk melanjutkan kehamilan. Pemeriksaan USG detail trimester pertama harus dilakukan pada semua kandidat sirklase serviks.

b) Skrining untuk Infeksi

- Pemeriksaan laboratorium untuk penyakit menular seksual (PMS) seperti gonore, klamidia sebaiknya dilakukan jika ibu berisiko tinggi untuk terkena infeksi meskipun penapisan PMS belum terbukti untuk meningkatkan luaran sirklase serviks.
- Infeksi intrauterin dengan gejala dan tanda klinis demam, leukositosis, nyeri uterus, peningkatan CRP harus disingkirkan karena berisiko sepsis pada ibu dan tidak dapat memperpanjang fase laten. Meskipun infeksi subklinis sulit dideteksi, tidak dianjurkan untuk pemberian antibiotik profilaksis.
- Bila serviks berdilatasi antara 2-4 cm, kejadian infeksi intraamnion sekitar 10-50% dan berikan *informed consent* yang jelas mengenai kemungkinan infeksi.²⁸

27

c) Persiapan Alat dan Bahan

1. Lampu sorot
2. Mangkok logam
3. Fenster klem 1 buah
4. Klem Allis 1 buah
5. Spekulum Sims 2 buah
6. *Needle holder*
7. Benang *non-absorbable* seperti serat poliester dan polipropilen monofilamen
8. Medikamenta (analgetik, sedatif, sulfas atrofin)
9. Larutan povidon iodine 10%.²⁹

d) Persiapan Penolong

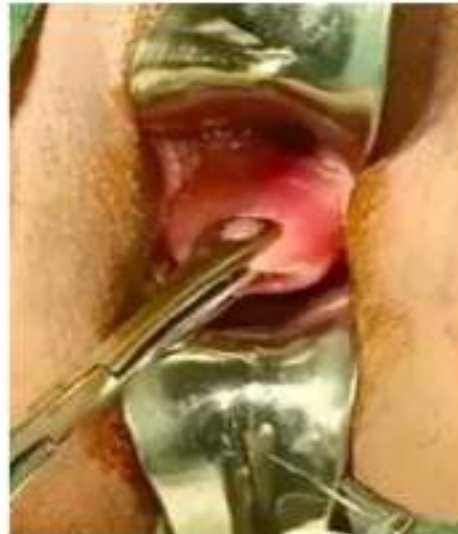1. Baju kamar tindakan, pelapis plastik, masker dan kaca mata pelindung.
2. Sarung tangan steril atau desinfeksi tingkat tinggi (DTT).
3. Alas kaki/sepatu *boot*.²⁹

e) Persiapan Pasien

1. Cairan dan selang infus sudah terpasang
2. Uji fungsi dan kelengkapan peralatan resusitasi kardiopulmoner
3. Perut bawah dan lipat paha sudah dibersihkan dengan air dan sabun
4. Siapkan kain alas bokong, sarung kaki dan penutup perut bawah²⁹

f) Prosedur Sirkase

1. Cuci tangan dan lengan dengan sabun hingga ke siku di bawah air mengalir.
2. Keringkan tangan dengan handuk DTT.
3. Pakai baju dan alas kaki kamar tindakan, masker dan kaca mata pelindung.
4. Pakai sarung tangan steril/DTT.
5. Pasien dengan posisi litotomi, pakai alas bokong, sarung kaki dan penutup perut bawah, fiksasi dengan klem kain.
6. Instruksikan asisten untuk memberikan sedativa dan analgetik.
7. Dengan ibu jari dan telunjuk tangan kiri sisihkan labia mayora kanan dan kiri ke lateral hingga tampak muara uretra. Masukkan kateter ke uretra dengan ibu jari dan telunjuk tangan kanan.
8. Setelah kandung kemih dikosongkan, lepaskan kateter, masukkan ke dalam tempat yang tersedia. Buka introitus vagina dengan ibu jari dan telunjuk tangan kiri.
9. Pegang dua spekulum Sims steril untuk membuka introitus vagina hingga portio tampak. Minta asisten untuk menahan spekulum bawah dan atas pada posisinya (Gambar 9).²⁹



Gambar 9. Prosedur sirklase
Dikutip dari Berghella V, dkk.⁴

3.7. Teknik Sirklase

Terdapat dua teknik sirklase serviks yaitu secara transvaginal dan transabdominal. Mayoritas sirklase serviks dilakukan secara transvaginal karena transabdominal merupakan tindakan yang lebih invasif. Dengan cara transabdominal, sirklase dapat dilakukan pada bagian yang lebih tinggi (pada bagian isthmus serviks), sedangkan sirklase transvaginal seringnya hanya mencapai bagian distal ostium uteri internum.²⁸

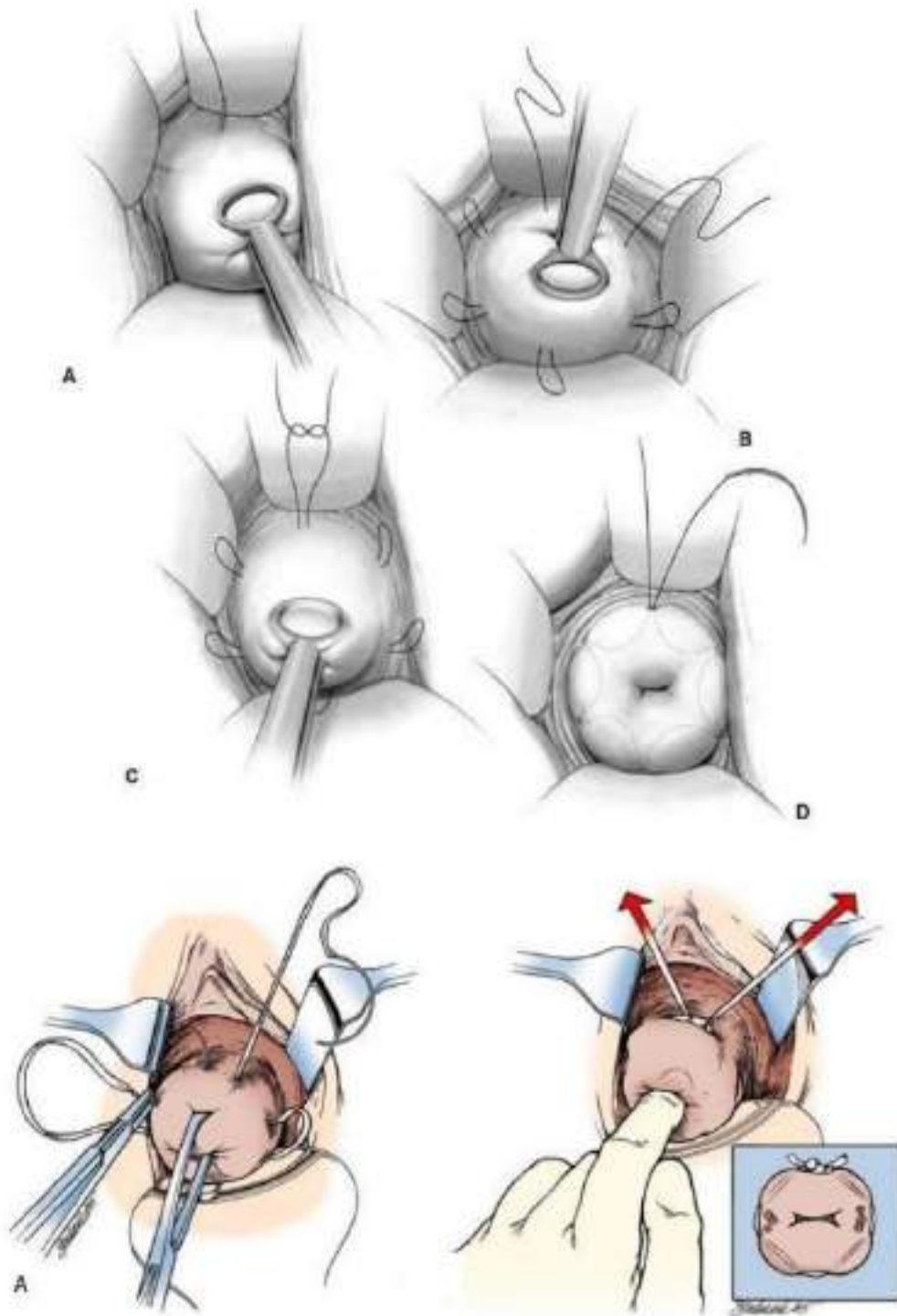
1. Transvaginal

a) Teknik McDonald

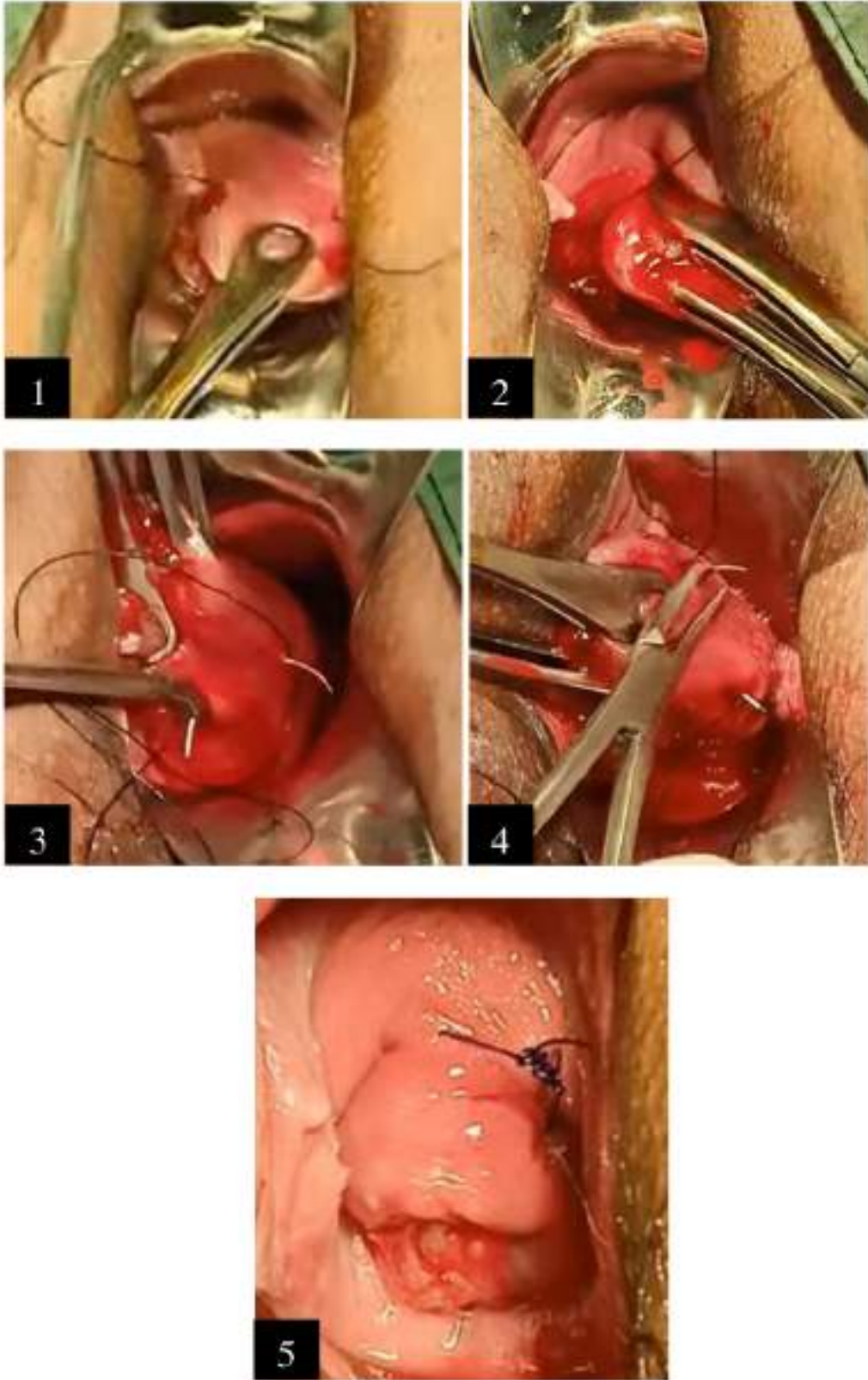
Pendekatan transvaginal yang paling populer adalah teknik McDonald, yang menggunakan anestesi lokal atau regional untuk menempatkan jahitan polipropilen monofilamen atau serat poliester di sambungan servikovaginal. Berikut ini merupakan teknik sirklase dengan jahitan McDonald:

1. Penjahitan serviks dimulai setinggi ostium uteri internum (OUI).
2. Penjahitan dilakukan melingkari OUI dengan penempatan jahitan kedua sedikit lebih tinggi dari jahitan pertama.
3. Serviks anterior dan posterior dijepit dengan ring klem dan ditarik ke depan (Gambar 10 A).
4. Jahitan dimulai dari jam 12 pada batas antara mukosa vagina yang memiliki *rugae* dengan batas serviks, sedikitnya 2 cm dari atas ostium uteri eksternum (Gambar 10 B).
5. Jahitan dibuat melingkar 4-6 tusukan mengelilingi serviks, setinggi dan seaman mungkin, dengan menghindari vesika urinaria, rektum dan pembuluh darah uterus (pada jam 3 dan 9). Jarak antara tusukan jarum sekitar 1 cm (Gambar 10 B).
6. Setiap tusukan harus mengenai stroma serviks agar tidak lepas, setelah mengelilingi serviks kemudian dibuat simpul 4-6 kali, di anterior serviks. Benang digunting cukup panjang untuk identifikasi dan kemudian membukanya saat persalinan (Gambar 10 C).
7. Jahitan diikat secukupnya untuk mengurangi diameter kanalis servikalis 5-10 mm namun tetap mempertahankan patensi kanalis servikalis (Gambar 10 D).
8. Kadang-kadang, pada serviks yang telah berdilatasi, dibutuhkan ikatan kedua, lebih proksimal dan lebih

dekat dengan ostium uteri internum. Keduanya harus dilepaskan bersamaan saat persalinan.^{4,28}



Gambar 10. Teknik penjahitan dengan sirklase McDonald
Dikutip dari Wang HL., dkk.³⁰

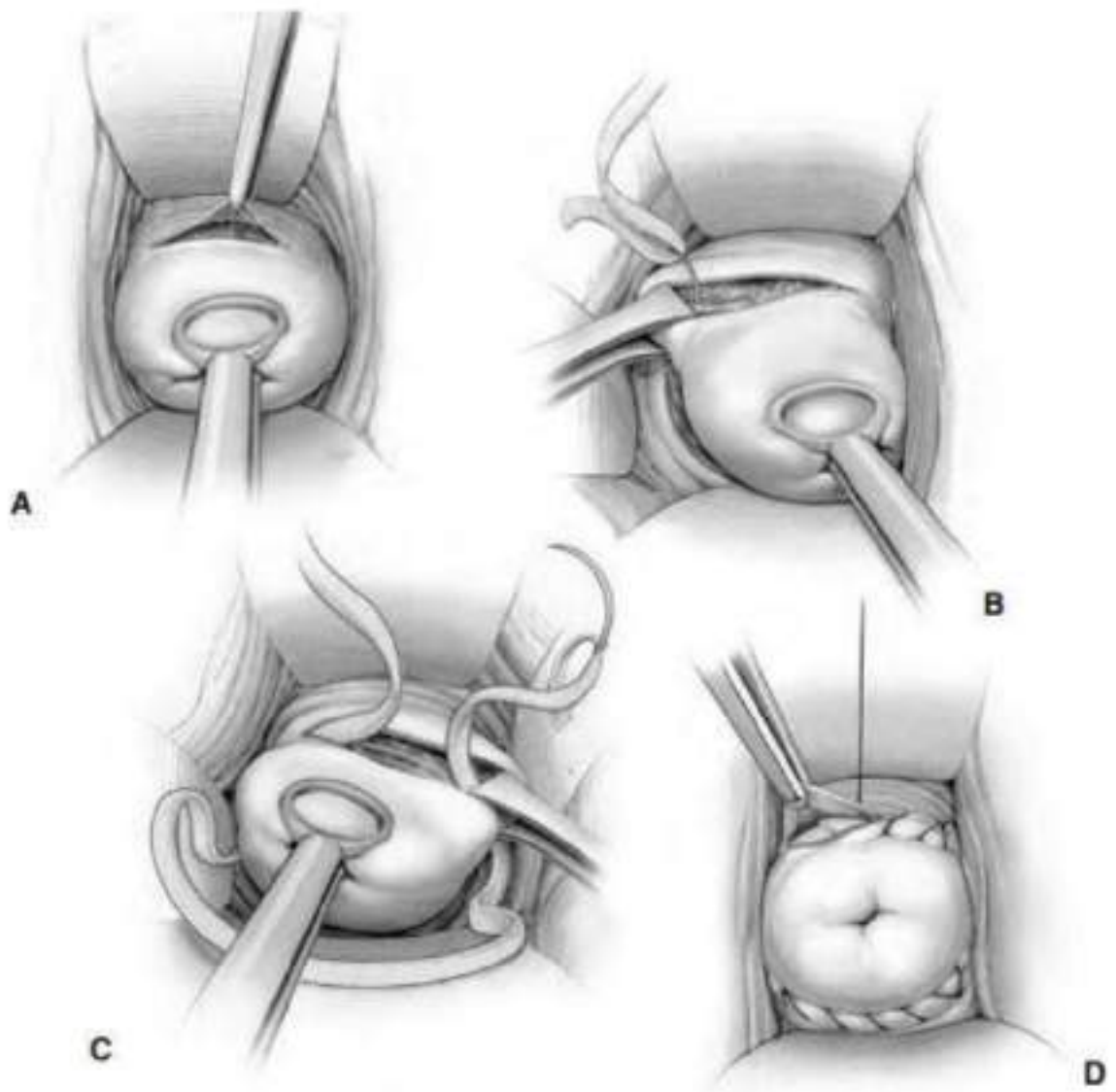


Gambar 11. Prosedur sirkulase dengan teknik McDonald
Diambil dari Youtube

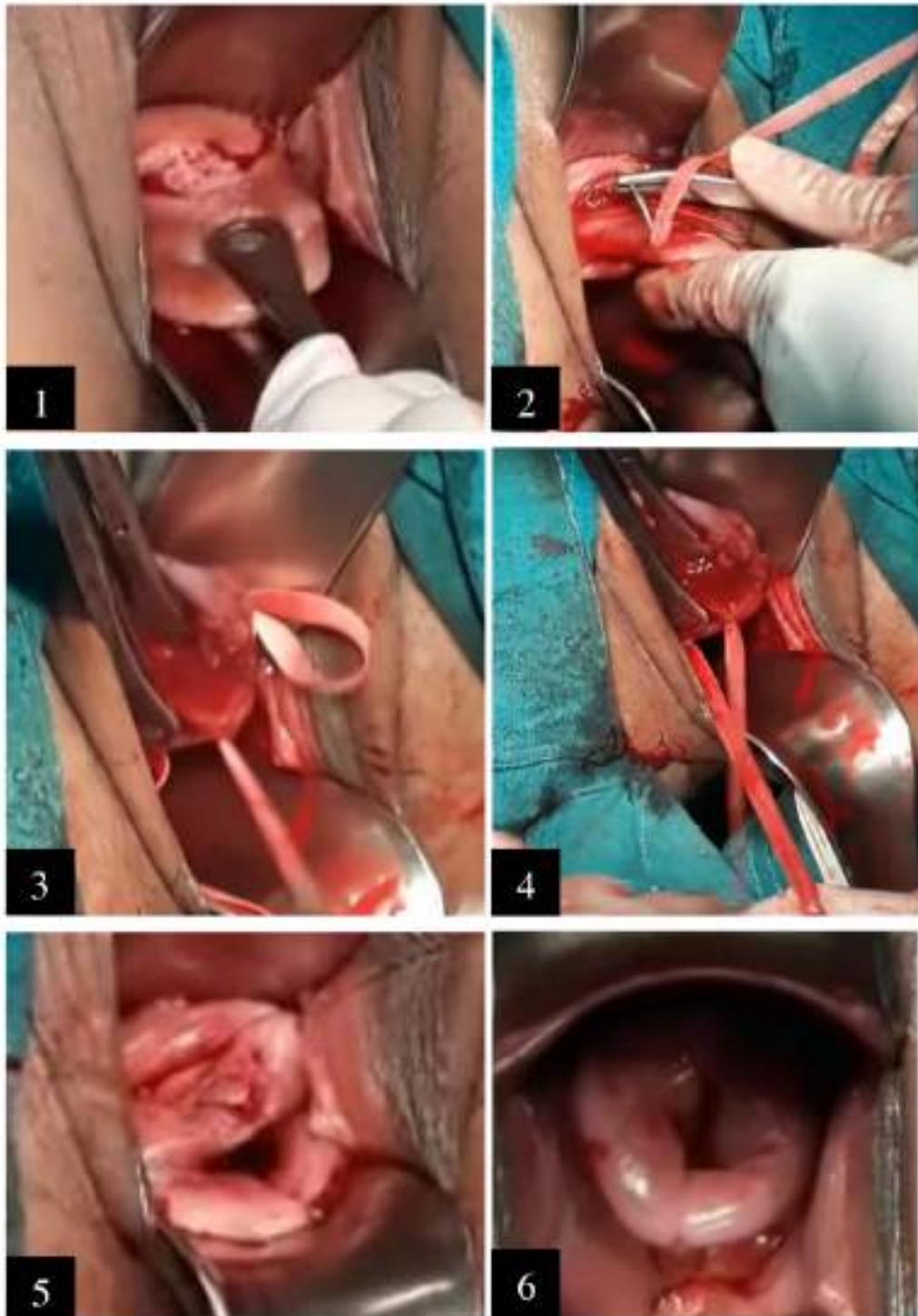b) Teknik Shirodkar

Teknik Shirodkar (*high transvaginal cerclage*)² melibatkan penempatan jahitan yang sedekat mungkin dengan OUI setelah diseksi pada kandung kemih dari serviks. Beberapa langkah teknik Shirodkar, yaitu:

1. Insisi tansversal sekitar 2-3 cm pada mukosa serviks di anterior dan kandung kemih disisihkan (Gambar 12 A).
2. Dipakai klem Allis untuk menjepit pinggiran insisi yang telah dibuat untuk memisahkan jaringan serviks dan mempermudah penempatan pita Mersilene pada daerah submukosa (Gambar 12 B).
3. Pita Mersilene dimasukkan pada submukosa serviks dari anterior ke posterior setinggi ostium uteri internum kemudian lakukan penyisipan pita pada sisi lainnya dengan teknik yang sama atau dari posterior ke anterior pada sisi yang lain. Bila tidak dapat setinggi ostium uteri internum, setidaknya 2 cm kearah *cephalic* dari ostrium uteri eksternum (Gambar 12 B, 12 C).
4. Pita Mersiline diikat 4-7 kali. Pengikatan dapat dilakukan di anterior atau posterior sesuai dengan keinginan operator. Benang dibiarkan agak panjang untuk identifikasi (Gambar 12 C).
5. Mukosa serviks kemudian dijahit dengan jahitan jelujur menggunakan benang *chromic* nomor 0 (Gambar 12 D).^{28,30}



Gambar 12. Teknik penjahitan dengan sirklase Shidrokar
Dikutip dari Wang HL, dkk.³⁰



Gambar 13. Prosedur sirkulase dengan teknik Shirodkar
Diambil dari Youtube

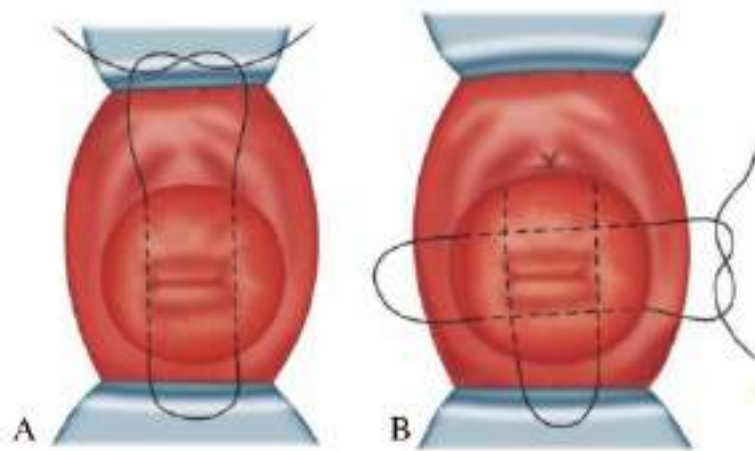
c) Teknik Wurm

Prosedur Wurm dibuat oleh Roger S. Wurm dari Adelaide dan diperkenalkan oleh Hefner dan kolega yang mempublikasikannya.³¹ Teknik ini melibatkan penempatan dua jahitan matras pada sudut yang tepat satu dengan yang lainnya setinggi ostium uteri internum. Jahitan dimulai satu dari depan ke belakang dan yang lainnya dari sisi ke sisi.³² Anestesi, posisi dan persiapan sama dengan teknik McDonald. Jahitan menggunakan benang *silk braided* nomor 1 atau 2.³¹ Beberapa langkah yang dilakukan pada teknik Wurm adalah:

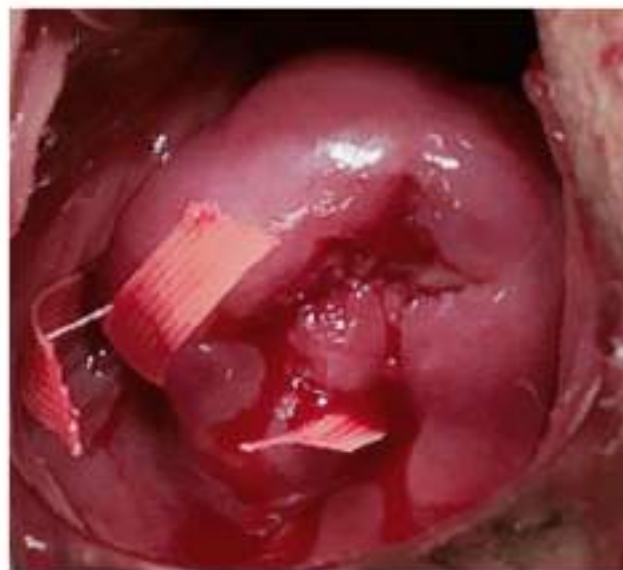
1. Dinding vagina posterior ditarik menggunakan spekulum Sims.
2. Bibir serviks anterior dan posterior dipegang secara terpisah dengan forsep cincin.
3. Jarum berbentuk setengah lingkaran yang besar disertai benang *silk braided* nomor 1 ganda.
4. Jahitan matras pertama ditempatkan secara vertikal dimulai dari arah jarum jam 12 pada bibir anterior ke arah jarum jam 6 pada bibir posterior (Gambar 14 A).
5. Arah jarum dibalik dan tusukan diambil dari bibir posterior ke anterior sekitar 1 cm dari tusukan sebelumnya membentuk lengkungan dan menyelesaikan jahitan matras vertikal.
6. Jahitan serupa juga ditempatkan secara horizontal dari arah jarum jam 3 ke 9 dan kembali lagi ke arah jarum jam 3 membentuk lengkungan lainnya (Gambar 14B).

7. Jahitan matras horizontal dan vertikal diikat secara terpisah dan secara hati-hati untuk menghindari ruptur lapisan yang terkena.³¹

Jahitan Wurm bermanfaat ketika serviks sudah berdilatasi atau mendatar dimana jahitan McDonald atau Shirodkar dapat terpotong. Teknik ini merupakan metode sirkulase emergensi yang sederhana untuk menutup OUE dan mencegah keluarnya selaput ketuban ke vagina dengan risiko perdarahan yang minimal.³³ Pada awalnya, teknik Wurm menjelaskan prosedur ini pada pasien dengan dilatasi serviks yang cukup besar dan pendataran dengan selaput ketuban yang menonjol. Prosedur ini dianggap lebih efektif pada pasien ketika diagnosis telah dibuat sebelum konsepsi dan operasi dilakukan secara elektif sebelum pendataran atau terjadi dilatasi serviks. Metode ini menarik karena cukup sederhana tetapi teknik ini belum banyak digunakan dan efektivitasnya belum diketahui.³¹



Gambar 14. Prosedur Wurm. (A) Jahitan vertikal ditempatkan mulai dari arah jarum jam 12 pada bibir anterior ke arah jarum jam 6 pada bibir posterior dan kembali lagi dari bibir posterior ke anterior sekitar 20 cm dari tusukan sebelumnya, (B) Jahitan horizontal ditempatkan mulai dari arah jarum jam 3 hingga arah jarum jam 9 dan kembali lagi pada arah jarum jam 3 membentuk lengkung lainnya.
 Dikutip dari Shalini R, dkk.³²

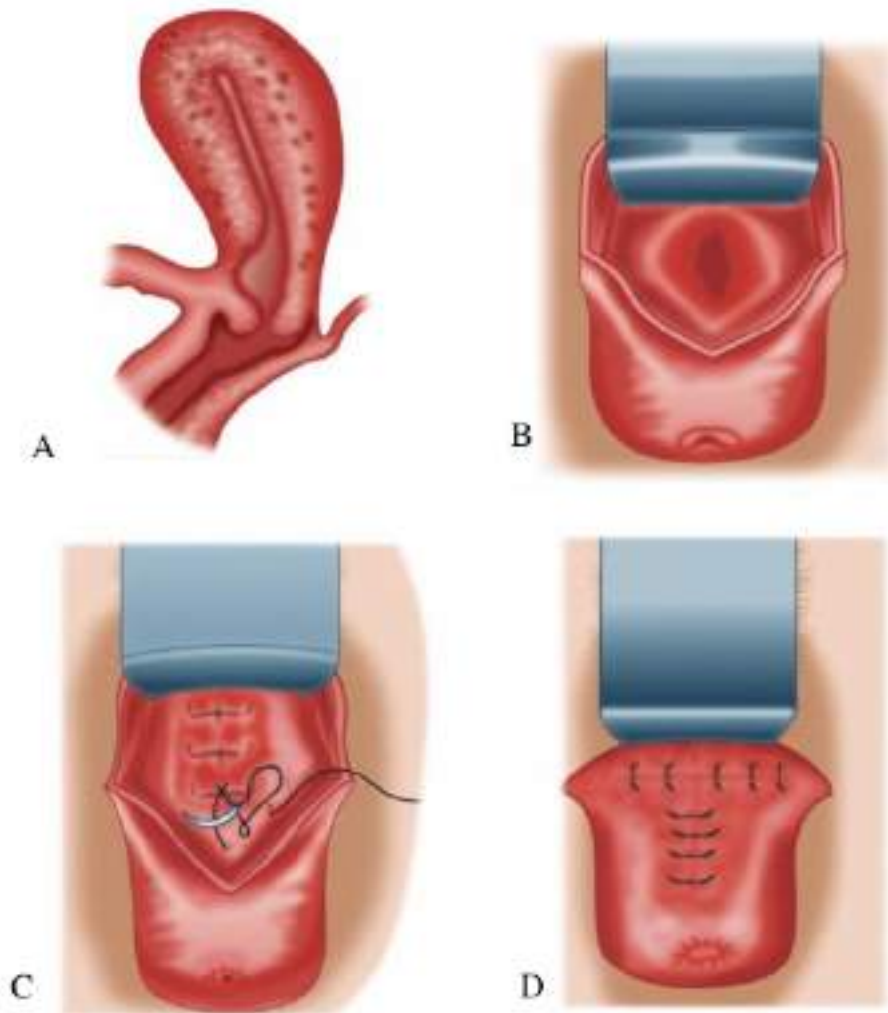


Gambar 15. Pasca sirklase dengan teknik Wurm
 Sumber dokumentasi pribadi

d) Teknik Lash

Beberapa langkah prosedur Lash adalah sebagai berikut:

- a. Insisi transversal dibuat pada serviks melalui dinding vagina sekitar 2 cm di atas OUE.
- b. Vesika urinaria didiseksi dari serviks dan ditarik (Gambar 16 B).
- c. Ujung defek disambung dengan jahitan terputus menggunakan benang *catgut chromic* No. 2 (Gambar 16 C).
- d. Skar dapat atau tidak dapat dieksisi.
- e. Dinding vagina dijahit kembali pada tempatnya dengan benang *catgut chromic* terputus (Gambar 16 D).
- f. Perubahan penutupan OUI terlihat sebelum dan sesudah prosedur.³²



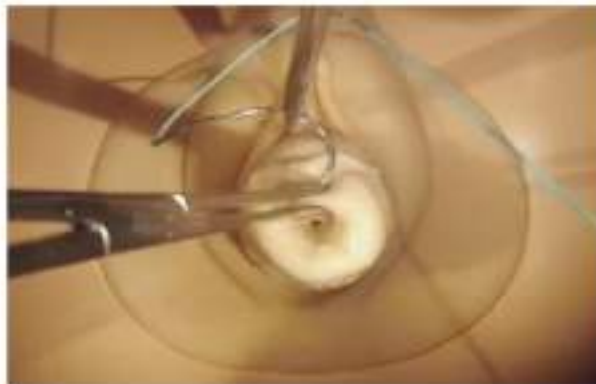Gambar 16. Prosedur Lash. (A) Diagram menunjukkan defek anterior pada serviks, (B) Vesika urinaria yang dideseksi ditarik ke atas dan defek serviks anterior ditampakkan, (C) Ujung defek didekatkan menggunakan jahitan terputus *catgut chromic* nomor 2, (D) Dinding vagina di atas defek dijahit kembali pada tempatnya dengan menggunakan jahitan terputus menggunakan *catgut chromic*.

Dikutip dari Shalini R, dkk.³²

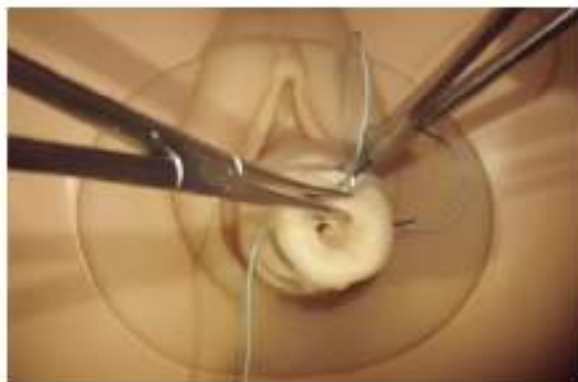
e) Teknik 4-Step

Berikut ini merupakan teknik sirklase dengan jahitan 4-Step:

1. Dengan bantuan fenster klem lakukan penjahitan serviks dimulai setinggi OUI dengan 4 jahitan besar mulai dari luar arah jam 12 ke jam 9 (Gambar 17), lalu lakukan kembali penjahitan dengan jarum pada sisi benang di jam 12 ke arah jam 3 (Gambar 18).

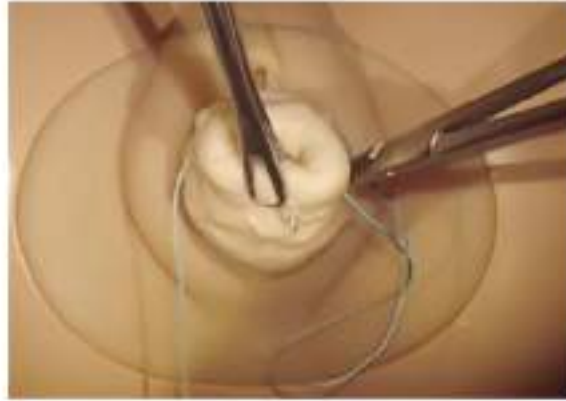

Gambar 17. Prosedur sirklase 4-Step; mulai setinggi OUI
Dikutip dari Berghella V, dkk.⁴



Gambar 18. Penjahitan dari arah jam 12 ke jam 3
Dikutip dari Berghella V, dkk.⁴

2. Lanjutkan penjahitan ketiga dari luar arah jam 3 ke jam 6 (Gambar 19), kemudian jarum dari sisi benang di jam 6 dijahit dari luar ke dalam ke arah jam 6 sehingga kedua sisi benang berada di jam 6 (Gambar 20).

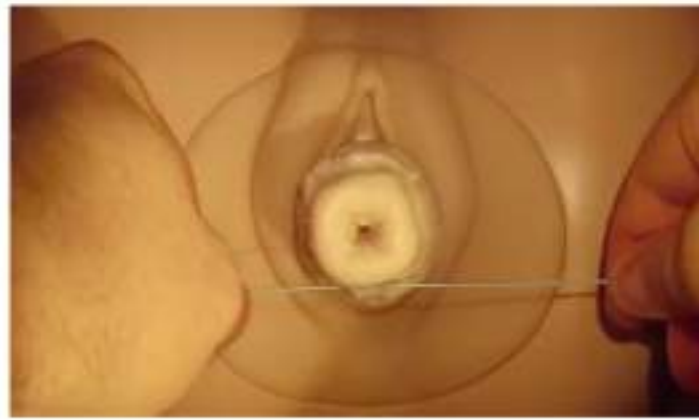


Gambar 19. Penjahitan dari arah jam 3 ke jam 6
Dikutip dari Berghella V, dkk.⁴



Gambar 20. Benang di jam 9 dijahit dari luar ke dalam ke arah jam 6 sehingga kedua sisi benang berada di jam 6
Dikutip dari Berghella V., dkk.⁴

3. Jahitan diikat secukupnya untuk mengurangi diameter kanalis servikalis 5-10 mm namun tetap mempertahankan patensi kanalis servikalis (Gambar 21).⁴

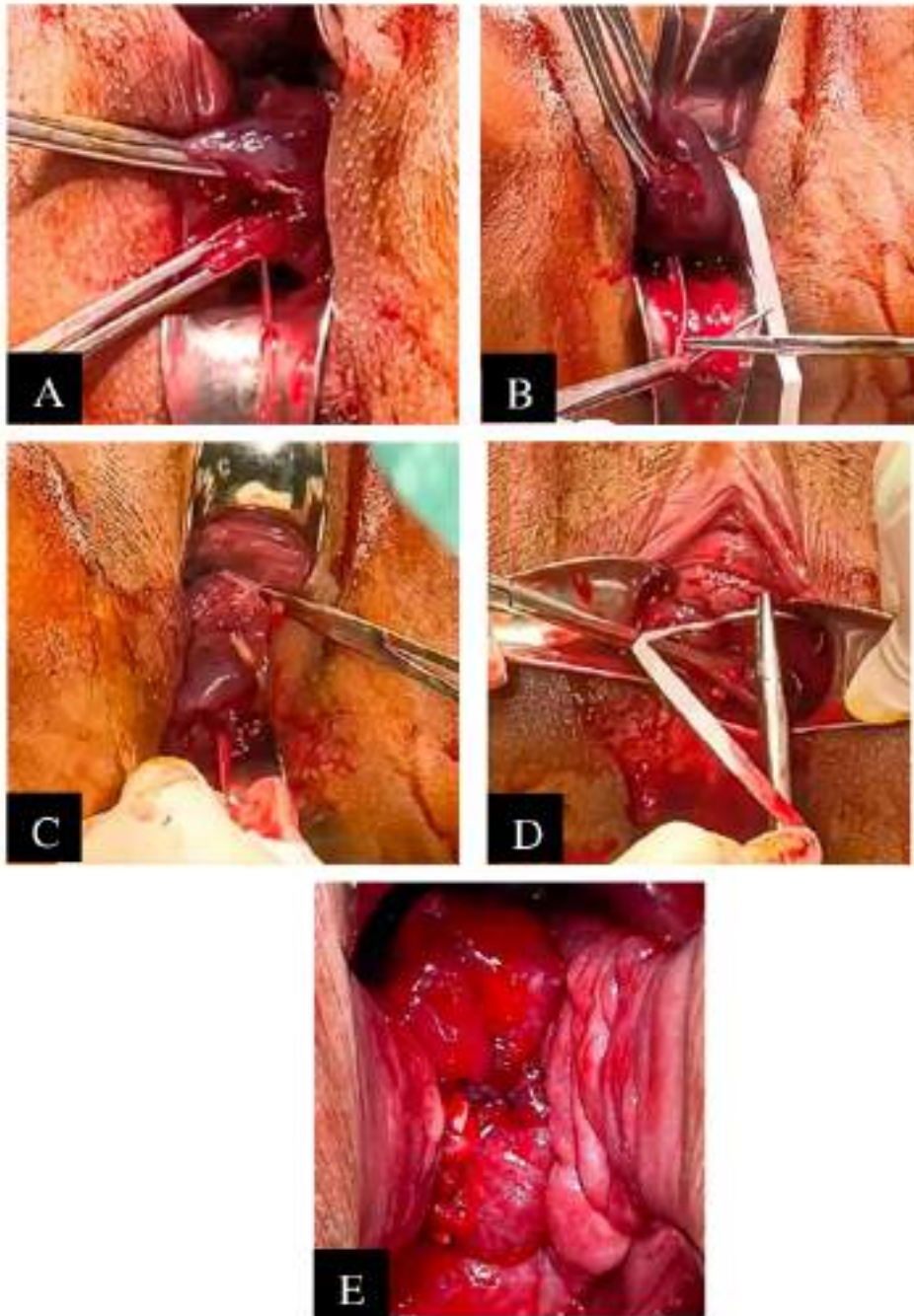


Gambar 21. Simpul sirkulase
Dikutip dari Berghella V., dkk.⁴

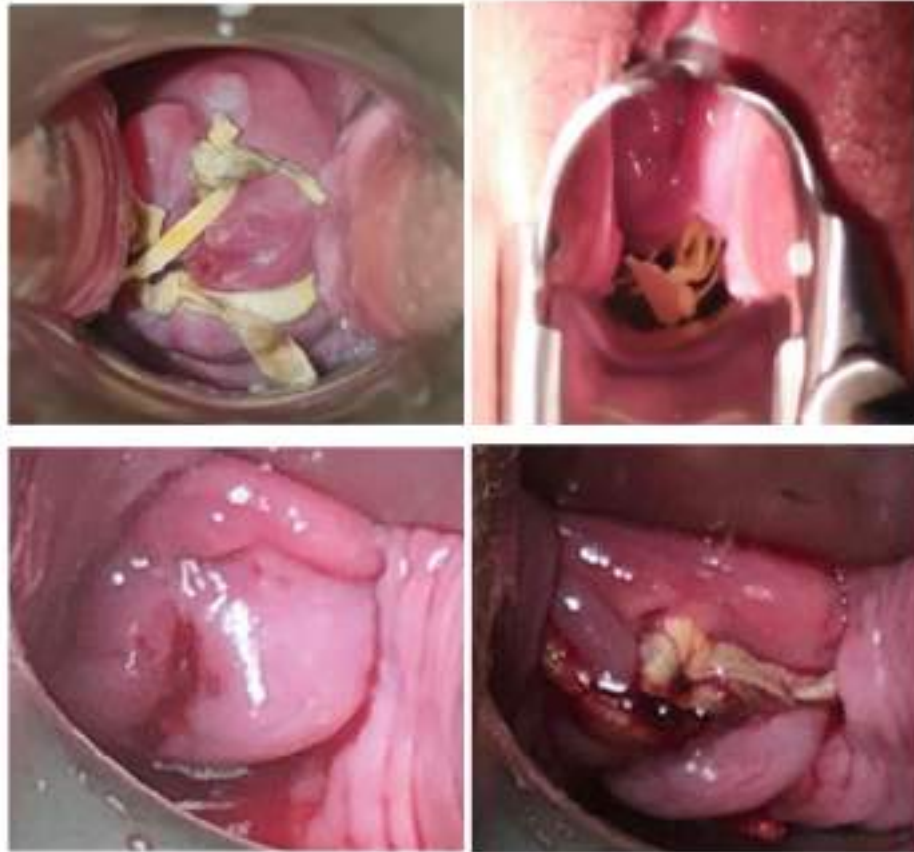f) Teknik Modifikasi

Penulis sudah menerapkan berbagai teknik namun mencoba untuk menerapkan teknik baru yang lebih mudah, simpel, dan sedikit perdarahan. Berikut ini merupakan teknik sirkulase dengan jahitan modifikasi:

- a. Dilakukan penjepitan porsio dengan *bozeman dressing forceps* (tampon tang) pada bibir atas dan fenster klem pada bibir bawah (Gambar 22 A).
- b. Dilakukan penjahitan porsio pada arah jam 12 tembus ke arah jam 6 dengan menggunakan pita Mersilene 5 mm (Gambar 22 B).
- c. Benang di simpul di bagian posterior porsio (Gambar 22 C).
- d. Dilakukan penjahitan porsio pada arah jam 3 tembus ke arah jam 9 dengan menggunakan pita Mersilene 5 mm (Gambar 22 D).
- e. Benang disimpul di bagian lateral porsio (Gambar 22 E).



Gambar 22. Prosedur sirkulase dengan teknik modifikasi
Sumber dokumentasi pribadi

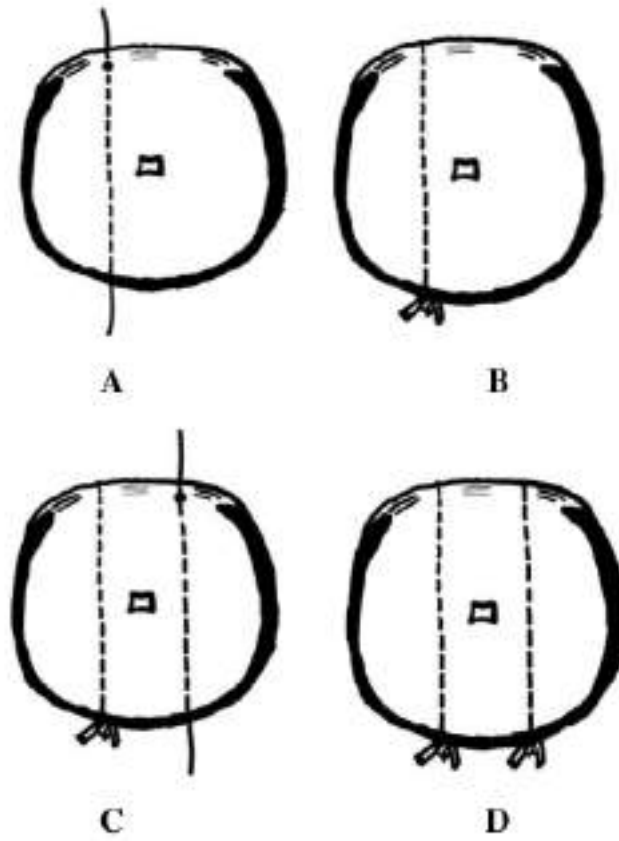


Gambar 23. Pasca sirkulase dengan teknik modifikasi
Sumber dokumentasi pribadi

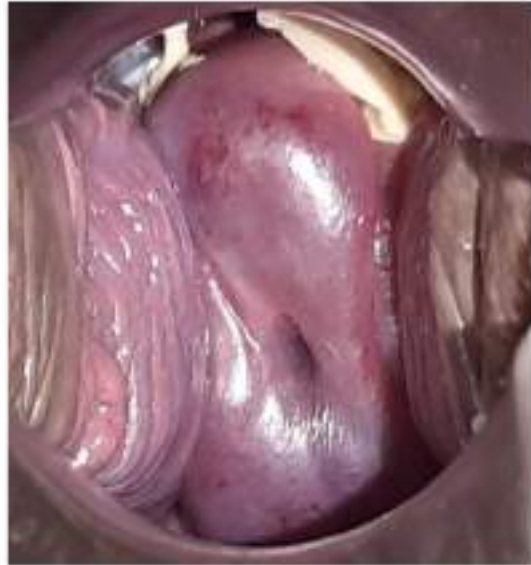Jika kesulitan untuk mencapai bagian lateral, maka dilakukan teknik sebagai berikut:

1. Dilakukan penjepitan porsio dengan *bozeman dressing forceps* (tampon tang) pada bibir atas dan fenster klem pada bibir bawah.
2. Dilakukan penjahitan porsio pada bibir atas arah jam 11 tembus ke arah jam 7 dengan menggunakan pita Mersilene 5 mm (Gambar 24 A).
3. Benang disimpul di bagian posterior porsio (Gambar 24 B).
4. Dilakukan penjahitan porsio pada bibir atas arah jam 1 tembus ke arah jam 5 dengan menggunakan pita Mersilene 5 mm (Gambar 24 C).

5. Benang disimpul di bagian posterior porsio (Gambar 24 D).

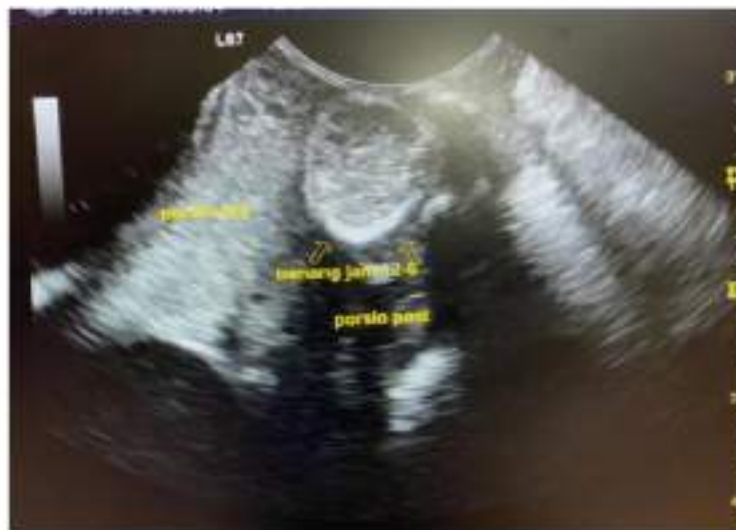

Gambar 24. Sirklase dengan teknik modifikasi jika kesulitan mencapai porsio bagian lateral.
Sumber dokumentasi pribadi



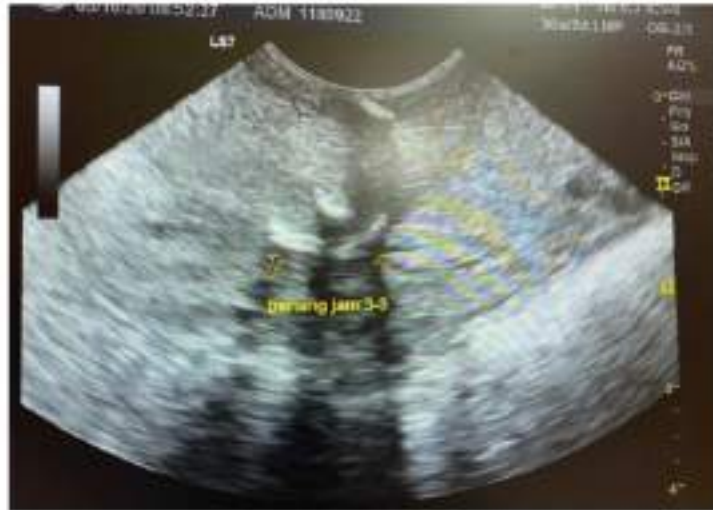Gambar 25. Pasca sirklase dengan teknik modifikasi saat kesulitan mencapai bagian lateral

Sumber dokumentasi pribadi



Gambar 26. Sonogram transvaginal potongan transversal pada serviks setelah pemasangan sirklase dengan teknik modifikasi.

Sumber dokumentasi pribadi.



Gambar 27. Sonogram transvaginal potongan longitudinal pada serviks setelah pemasangan sirklease dengan teknik modifikasi.
Sumber dokumentasi pribadi.

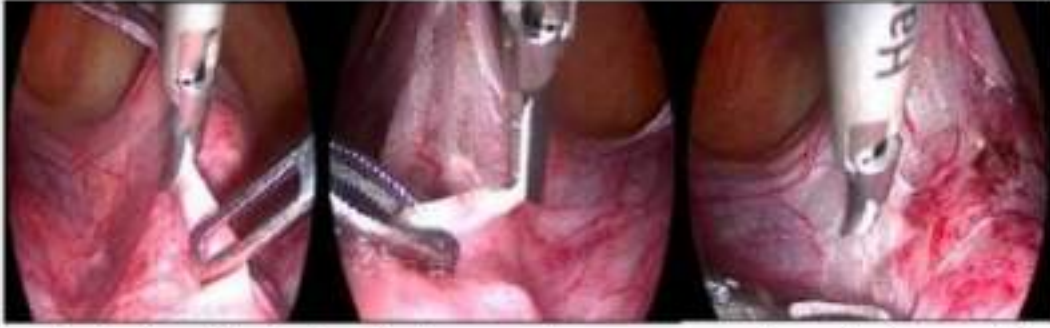2. Transabdominal

Sirklease transabdominal pertama kali diperkenalkan oleh Benson dan Durfe pada tahun 1965. Prosedur ini dapat dilakukan sebelum kehamilan (*interval suture*) dan saat kehamilan usia 10-12 minggu (*intra-pregnancy suture*). Prosedur sirklease yang dilakukan sebelum kehamilan memiliki keuntungan yaitu lebih sedikit vaskularisasi. Indikasi dilakukan sirklease transabdominal pada wanita hamil yaitu sebagai berikut:

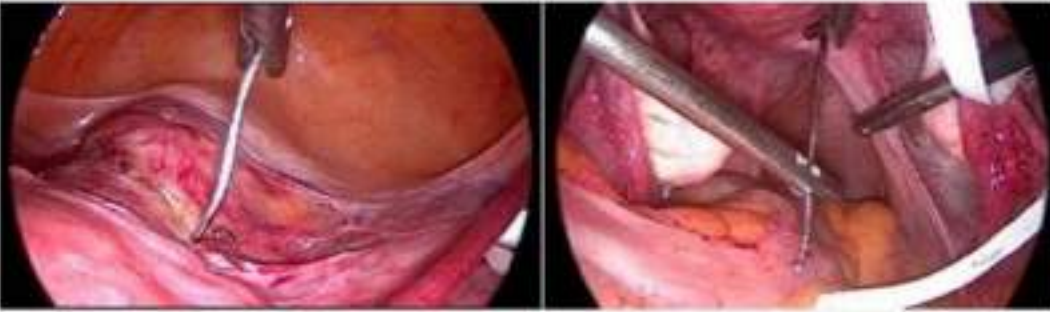- Dua kali gagal dengan sirklease transvaginal.
- Anatomi serviks tidak memungkinkan pemasangan jahitan pada serviks, misalnya pasca *large loop excision of the transformation zone* (LLETZ), *cone biopsy*, jaringan parut besar dari operasi sebelumnya atau trauma.
- Kelainan kongenital pada serviks seperti *double cervix* dan hipoplasia serviks yang menyulitkan pemasangan sirklease transvaginal^{8,33,34}

Material jahitan dapat berupa pita Mersilene atau *infant feeding tube* portex nomor 2 yang diulirkan ke jarum mayo titik lancip nomor 4 (memberikan elastisitas yang lebih besar). Jika *infant feeding tube* portex digunakan sebagai bahan jahitan, maka tegangan jahitan dapat disesuaikan dengan menggunakan dilator Hegar nomor 5 yang ditempatkan di kanalis servikalis sebelum pemasangan sirkase intra-abdominal. Hal ini memastikan bahwa kanalis servikalis tidak sepenuhnya tertutup sehingga jika terjadi aneuploidi/*missed abortion* maka jahitan cukup elastis untuk memungkinkan pemasangan kateter *suction* Karmen nomor 5 untuk mengevakuasi isi uterus tanpa mengganggu jahitan. Pemberian antibiotik profilaksis perioperatif dosis tunggal dapat dipertimbangkan. Persalinan idealnya dilakukan pada usia kehamilan 36 minggu dengan seksio sesarea. Jahitan dapat tetap *in situ* untuk kehamilan berikutnya.⁹

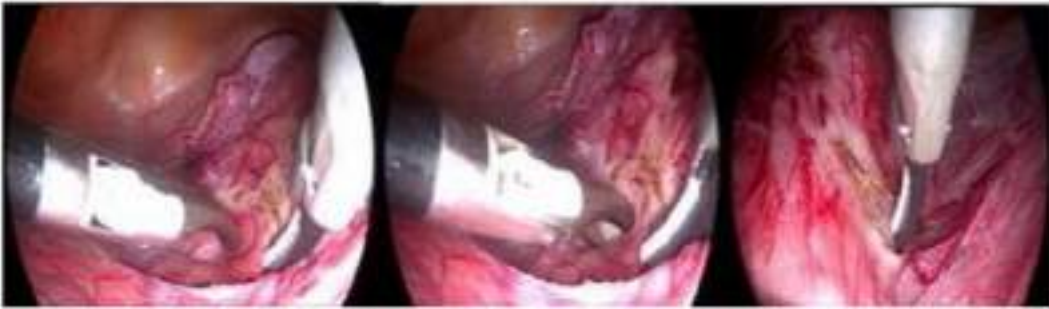Pada sirkase transabdominal serviko-isthmik, dilakukan penjahitan dengan laparotomi atau laparoskopi. Dari sudut pandang klinis/mekanis, sirkase pada serviko-isthmik dinilai lebih unggul dari jenis sirkase lainnya karena ditempatkan setinggi OUI sehingga dapat mencegah *funneling* (pembukaan kanal serviks dari OUI). Pada sirkase serviko-isthmik, pita/benang diletakkan mengelilingi korpus uteri di atas ligamentum kardinale dan ligamentum sakrouterina.^{1,35} Berikut ini merupakan tahapan teknik sirkase transabdominal serviko-isthmik per laparoskopi (Gambar 28):



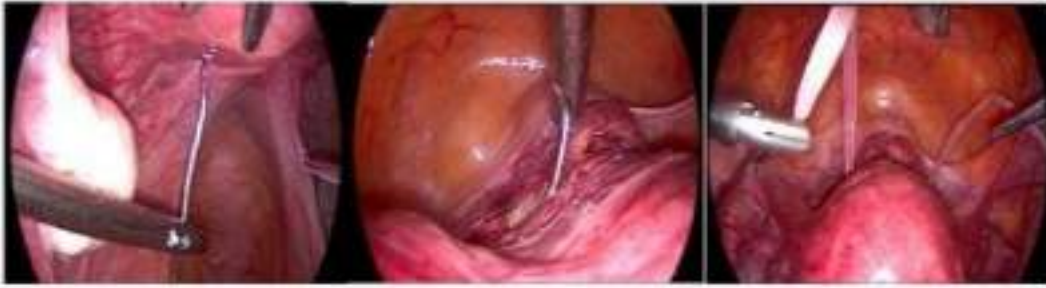Langkah 1. Membuka lapisan peritoneum anterior disekitar plica vesikouterina dan diperluas ke bagian lateral hingga arteri uterina bilateral terlihat jelas dan isthmus serviks kiri dibebaskan.



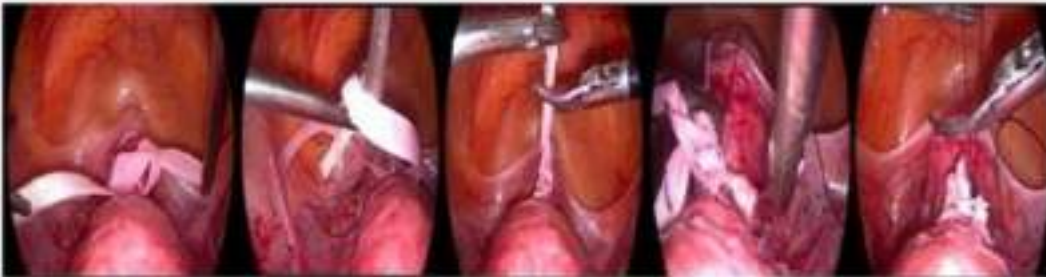Langkah 2. Membuat rongga avaskular pada lipatan anterior ligamentum latum bilateral.



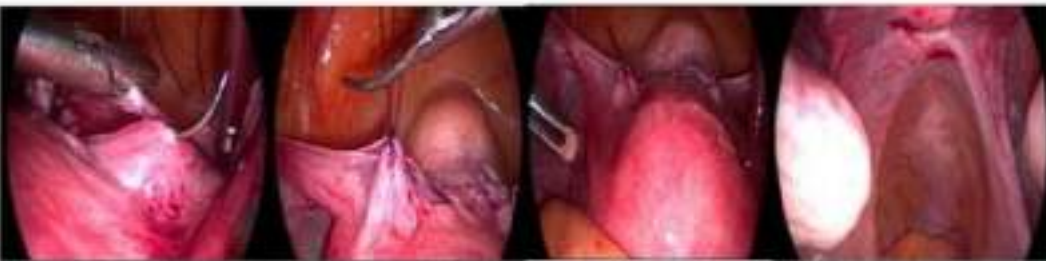Langkah 3. Memasukkan jarum yang melekat pada pita Mersilen dari arah anterior ke posterior, medial dari pembuluh darah uterina dan di atas ligamentum kardinal.



Langkah 4. Memasukkan jarum dari posterior ke anterior, arah medial hingga insersi ligamen sakrouterina, meninggalkan kedua lengan mesh secara bebas di bagian anterior.



Langkah 5. Mengikat mesh dan meletakkan ikatan simpul yang kuat hingga menempel pada jaringan serviks.



Langkah 6. Peritonisasi dan hasil akhir dari prosedur.

Gambar 28. Teknik sirklase serviks transabdominal per laparoscopi
Dikutip dari Viguera A, dkk.¹ dan Wang HL, dkk.³

3.8. Pasca Prosedur Sirklase Serviks Transvaginal

Beberapa langkah yang harus dilakukan pasca prosedur sirklase serviks transvaginal adalah sebagai berikut:

1. Lepaskan kedua spekulum Sims.
2. Sebelum melepas sarung tangan, kumpulkan dan masukkan instrumen ke dalam wadah yang berisi cairan klorin 0,5%.
3. Kumpulkan bahan habis pakai yang terkena darah atau cairan

- tubuh pasien, masukkan ke tempat sampah yang tersedia.
4. Bubuhi benda-benda dalam kamar tindakan yang terkena cairan tubuh atau darah pasien dengan cairan klorin 0,5%.
 5. Bersihkan sarung tangan dari noda-noda darah dan cairan tubuh pasien kemudian lepaskan secara terbalik dan rendam dalam cairan klorin 0,5%.
 6. Setelah melepas sarung tangan, cuci tangan kembali dengan sabun, dibawah air mengalir.³⁶

32

3.9. Perawatan Pasca Tindakan

Periksa kembali tanda vital pasien, segera lakukan tindakan dan beri instruksi apabila terjadi kelainan/komplikasi. Catat kondisi pasien dan buat instruksi pengobatan lanjutan dan pemantauan kondisi pasien. Pada wanita pasca sirkulase berisiko tinggi untuk terjadi infeksi dan persalinan preterm khususnya di atas usia kehamilan 20 minggu sebaiknya dilakukan observasi selama 24 jam pasca sirkulase. Pasien diminta untuk melaporkan setiap ada cairan dari vagina sehingga dapat dievaluasi kemungkinan pecah ketuban. Pasien juga harus diberitahu kemungkinan adanya bercak darah, kram dan disuria (karena ada cedera otot ringan dari retraktor dinding vagina) yang akan mereda dalam beberapa hari.

22,28

3.10. Pelepasan Sirkulase

Terdapat beberapa indikasi pelepasan sirkulase, yaitu:

- Pada kehamilan tanpa komplikasi, sirkulase dilepaskan pada usia kehamilan 36 minggu.⁹ Dalam buletin praktik ACOG tahun 2014, pelepasan sirkulase McDonald transvaginal

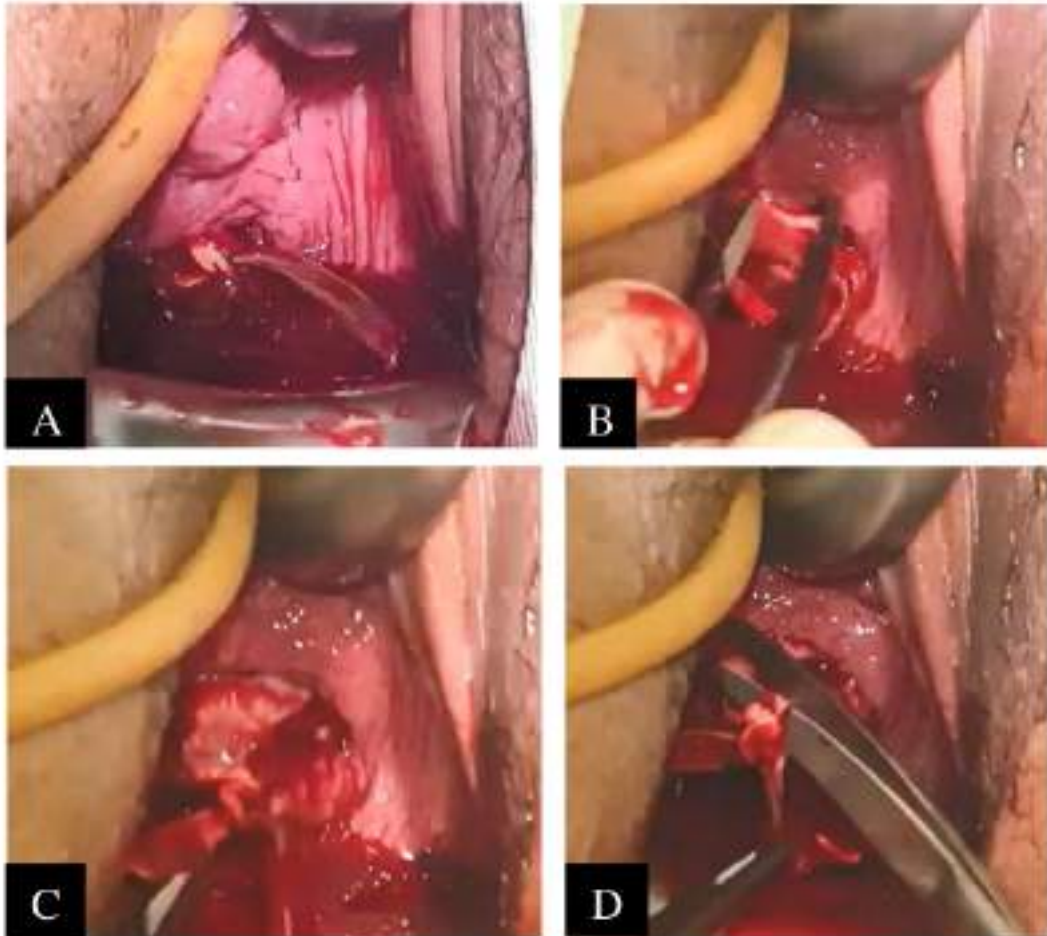
direkomendasikan pada usia kehamilan 36-37 minggu pada pasien tanpa komplikasi. Pada persalinan pervaginam yang direncanakan, pelepasan sirklase hingga terjadi tanda-tanda inpartu tidak direkomendasikan. Pada pasien yang direncanakan operasi seksio sesaria pada usia kehamilan ≥ 39 minggu, pelepasan sirklase pada saat persalinan dapat dilakukan, namun kemungkinan untuk terjadi persalinan spontan antara usia kehamilan 37-39 minggu harus dipertimbangkan.

- Ketuban pecah dini
- Persalinan preterm
- Adanya tanda-tanda infeksi atau sepsis

Pada pengikatan serviks dengan cara McDonald, Wurm, 4-Step dan teknik modifikasi, benang biasanya dipotong dan diambil tanpa analgesia sedangkan cara Shirodkar dan Lash sering membutuhkan kembali ruang operasi untuk mengambilnya, baik karena simpul telah tertanam di bawah epitel vagina atau pita Mersilene telah disusupi oleh jaringan granulasi serviks.^{9,12} Wanita yang akan melahirkan dengan jahitan *in situ* harus melepas jahitannya sedini mungkin. Jika tidak dapat dilakukan, pelepasan jahitan dilakukan setelah melahirkan. Timbulnya persalinan preterm yang tidak responsif terhadap tokolitik dan/atau kecurigaan yang kuat terjadinya sepsis merupakan indikasi pengangkatan sirklase dalam keadaan darurat.⁹ Langkah-langkah pelepasan sirklase transvaginal adalah sebagai berikut:

1. Pasien dalam posisi litotomi
2. Dilakukan pemasangan spekulum Sims atas dan bawah
3. Mengidentifikasi simpul (Gambar 29 A)

4. Pegang simpul menggunakan *dressing forcep*/pinset anatomis (Gambar 29 B dan C)
5. Potong jahitan/benang sirkklase disamping simpul dengan menggunakan gunting benang dan lepaskan benang sirkklase (Gambar 29 D)
6. Pastikan seluruh benang sirkklase terlepas.³⁶



Gambar 29. Prosedur pelepasan sirkklase transvaginal
Sumber dokumentasi pribadi

3.11. Komplikasi

Royal College of Obstetricians and Gynaecologists (RCOG) melaporkan bahwa penggunaan sirklease berkaitan dengan peningkatan intervensi medis dan risiko pireksia puerperium. Risiko dan komplikasi dipengaruhi oleh apakah sirklease dilakukan secara elektif atau darurat dengan ketuban yang menonjol melalui serviks. Komplikasi yang dapat terjadi meliputi:

- Ketuban pecah saat dilakukan pengikatan. Risiko ini meningkat jika ketuban menonjol ke kanalis servikalis, tetapi dapat juga terjadi tanpa adanya ketuban yang menonjol. Penjahitan harus dilakukan hati-hati dengan menghindari penjahitan bagian serviks terlalu tebal yang dapat meningkatkan risiko komplikasi tersebut.
- Pergeseran jahitan.
- Kelahiran prematur. Infeksi intrauterin dapat menyebabkan terjadinya kelahiran prematur dengan mengaktivasi kaskade prostaglandin.
- Distosia serviks. Serviks tidak mengalami dilatasi secara normal kemungkinan karena terdapat skar pada serviks sehingga perlu dilakukan seksio sesaria.⁹
- Laserasi serviks jika persalinan terjadi sebelum sirklease dilepaskan.
- Risiko yang berkaitan dengan anestesi umum seperti mual dan muntah.³⁷
- Perdarahan dapat terjadi jika arteri uterina ramus desenden tertusuk. Perdarahan masif jarang terjadi.
- Korioamnionitis jarang terjadi tetapi merupakan komplikasi

yang sangat serius. Adanya perubahan yang terjadi pada serviks yaitu pemendekan kanalis servikalis serta hilangnya *mucus plug* menyebabkan risiko yang lebih besar untuk terjadinya infeksi asenden.

- Abortus dapat terjadi dengan atau tanpa adanya pecah ketuban dan perdarahan.³⁸
- Tingkat rekurensi insufisiensi serviks berdasarkan penelitian Schneider, dkk. pada tahun 2017 sebesar 30% pada wanita dengan sirkulase vagina profilaksis dan 5% pada wanita dengan sirkulase abdominal.³⁹

RUJUKAN

1. Viguera A, Tessman M, Quirino I, Kondo W. Laparoscopic transabdominal cerclage: Surgical technique and review of literature. *J Gynecol Women's Health*. 2018; 9(4):1-8.
2. Thakur M, Mahajan K. Cervical Incompetence. In: StatPearls. Treasure Island (FL): StatPearls Publishing, 2020. (<https://www.ncbi.nlm.nih.gov/books/NBK525954/>, diakses pada 10 Oktober 2020).
3. American College of Obstetricians and Gynecologists. ACOG Practice Bulletin No.142: Cerclage for the management of cervical insufficiency. *Obstet Gynecol*. 2014;123(2 pt 1): 372-9.
4. Berghella V, Ludmir J, Simonazzi G, Owen J. Transvaginal cervical cerclage: Evidence for perioperative management strategies. *Am J Obstet Gynecol*. 2013; 209(3): 181-92
5. Brown R, Gagnon R, Delisle M.-F. No. 373-cervical insufficiency and cervical cerclage. *J Obstet Gynaecol Canada*. 2019; 41(2): 233–47.
6. Koullali B, Westervelt AR, Myers KM, House MD. Prevention of preterm birth: Novel interventions for the cervix. *Semin Perinatol*. 2017; 41(8): 505–10.
7. Volozonoka L, Rots D, Kempa I, Kornete A, Rezeberga D, Gailite L, et al. Genetic landscape of preterm birth due to cervical insufficiency: Comprehensive gene analysis and patient next-generation sequencing data interpretation. *PLoS One*. 2020;15(3):e0230771.
8. Berghella V, Iams JD. Cervical Insufficiency. In: Creasy RK, Resnik R, Iams JD, Lockwood CJ, Moore TR, Greene MF, et al. *Creasy & Resnik's Maternal-Fetal Medicine*, 7th ed. Philadelphia: Elsevier Saunders, 2014: 654-62.
9. South Australian Perinatal Practice Guidelines. Cervical insufficiency and cerclage. Department for Health and Ageing, Government of South Australia. 2017; 1-13.
10. Simcox R, Shennan A. Cervical cerclage: A review. *Int J of Surg*. 2007;5(3):205-9.

11. National Institute for Health and Care Excellence. Preterm labour and birth. NICE Guideline. 2015:1-30.
12. Ehsanipoor RM, Seligman NS, Saccone G, Szymanski LM, Wissinger C, Werner EF, Berghella V. Physical examination–indicated cerclage: A systematic review and meta-analysis. *Obstet Gynecol.* 2015; 126(1): 125–35.
13. National Health Service (NHS). Cervical length screening, cervical cerclage and prophylactic vaginal progesterone. England. The Institute. 2018
14. Norton ME, Scutt LM, Feldstein VA. Ultrasound evaluation of the gravid cervix. In: Callen’s ultrasonography in obstetrics and gynecology. 6th ed. Philadelphia: Elsevier, 2017: 657-68.
15. Duhig KE, Chandiramani M, Seed PT, Briley AL, Kenyon AP, Shennan AH. Fetal fibronectin as a predictor of spontaneous preterm labour in asymptomatic women with a cervical cerclage. *BJOG.* 2009;116:799-803
16. Goulding E, Lim B. McDonald transvaginal cervical cerclage since 1957: From its roots in Australia into worldwide contemporary practice. *BJOG.* 2014; 121(9):1107.
17. Harper L, Owen J. Cervical insufficiency. *Glob. libr. women’s med.*, (ISSN: 1756-2228), 2017. (https://www.glowm.com/section_view/heading/cervical-insufficiency/item/190, diakses pada 10 Oktober 2020).
18. Frieden FJ, Ordorica SA, Hoskins IA, Young BK. The Shirodkar operation: A reappraisal. *Am J Obstet Gynecol.* 1990;163(3):830-3.
19. Brown R, Gagnon R, Delisie M-F. Cervical insufficiency and cervical cerclage. *J Obstet Gynaecol Can.* 2013;35(12):1115–27
20. Yanamandra N, Arulkumaran S. Cervical cerclage. *Current Obstetrics & Gynaecology.* 2006;16: 306–8
21. Alfirevic Z, Stampalija T, Medley, N. Cervical stitch (cerclage) for preventing preterm birth in singleton pregnancy. *Cochrane Database Syst Rev.* 2017;6(6):CD008991.
22. National Institute for Health and Care Excellence (NICE). Preterm labour and birth. England. The Institute. 2015

23. Abdelhak YE, Sheen JJ, Kuczynski E, Bianco A. Comparison of delayed absorbable suture vs nonabsorbable suture for treatment of incompetent cervix. *J Perinat Med.* 1999; 27(4):250–2.
24. Pandey D, Tandon NP. Rescue cervical cerclage: Prevention of a preivable birth. *Cureus.* 2020;12(2):e6994.
25. Childress KM, Dickert EJ, Flick AA, Myles TD, Amon E, Gross GA. A comparison of mersilene suture to other non-absorbable suture in cervical cerclage. *Obstet Gynecol.* 2016; 127:68S-69S.
26. Pereira L, Llevy C, Lewis D, Broth R, Rust O, Berghella V. Effect of suture material on the outcome of emergent cerclage. *Obstet Gynecol.* 2004; 103:1.
27. Bernard L, Pereira L, Berghella V, Rust OA, Mittal S, Daly S, et al. Effect of suture material on outcome of cerclage in women with a dilated cervix in the 2nd trimester: Results from the expectant management compared to physical exam- indicated cerclage (EM-PEC) international cohort study. *Am J Obstet Gynecol.* 2006; 195(6):S103.
28. Norwitz ER, Lockwood CJ, Barss VA. Transvaginal cervical cerclage. (<https://www.uptodate.com/contents/transvaginal-cervical-cerclage>, diakses pada 14 Oktober 2020).
29. Berghella V, Jeff MS, Owen J, Hankins G, Iams JA, Sheffield JS, et al. Suture type and ultrasound-indicated cerclage efficacy. *J Matern Fetal Neonatal Med.* 2012; 25(11): 2287–90.
30. Wang HL, Yang Z, Shen Y, Wang QL. Clinical outcome of therapeutic cervical cerclage in short cervix syndrome. *Zhonghua Fu Chan Ke Za Zhi.* 2018;53(1):43-46.
31. Gita R, Dhaliwal LK, Gopalan S. Pregnancy outcome following Wurm's operation: Elective versus emergency. *Int J Gynecol Obstet.* 1990, 33(4):317-20.
32. Shalini R, Neeja G, Sumita M. Cervical Incompetence and Cervical Cerclage Techniques In: State-of-the-Art: Vaginal Surgery, 2nd Edition. New Delhi: Jaypee Brothers Medical Pub. 2013; 344-9.
33. Gibb D, Saridogan E. The role of transabdominal cervical cerclage techniques in maternity care. *The Obstetrician & Gynaecologist.* 2016;18(2):117–25.

34. Wei M, Jin X, Li TC, Yang C, Huang D, Zhang S. A comparison of pregnancy outcome of modified transvaginal cervicoisthmic cerclage performed prior to and during pregnancy. *Arch Gynecol Obstet*. 2018;297(3):645-52
35. Lee KN, Whang EJ, Chang KHJ, Song JE, Son GH, Lee KY. History-indicated cerclage: The association between previous preterm history and cerclage outcome. *Obstet Gynecol Sci* 2018;61(1):23-29.
36. The Royal Hospital for Women. Local operating procedure-clinical: cervical suture/cerclage-removal. New South Wales. The Institute. 2019
37. American Pregnancy Association. Cervical cerclage. Southern United States. The Institute. 2020
38. Arulkumaran S, Robson M. Cervical cerclage. In: Munro Kerr's operative obstetrics. 13th ed. Philadelphia: Elsevier, 2020: 17.
39. Sneider K, Christiansen OB, Sundtoft IB, Langhoff-Roos J. Recurrence rates after abdominal and vaginal cerclages in women with cervical insufficiency: a validated cohort study. *Arch Gynecol Obstet* 2017

Sirkase Serviks

ORIGINALITY REPORT

15%

SIMILARITY INDEX

14%

INTERNET SOURCES

5%

PUBLICATIONS

4%

STUDENT PAPERS

PRIMARY SOURCES

1	eprints.unsri.ac.id Internet Source	2%
2	idoc.pub Internet Source	2%
3	jurnal.fk.unand.ac.id Internet Source	1%
4	scholar.unand.ac.id Internet Source	1%
5	id.123dok.com Internet Source	1%
6	vdocuments.site Internet Source	1%
7	med.unhas.ac.id Internet Source	1%
8	www.scribd.com Internet Source	1%
9	Submitted to Udayana University Student Paper	1%
10	pt.scribd.com Internet Source	<1%
11	123dok.com Internet Source	<1%
12	Submitted to Universitas Diponegoro Student Paper	<1%
13	Submitted to UIN Sunan Gunung Djati Bandung	<1%

14	repository.ub.ac.id Internet Source	<1 %
15	vbook.pub Internet Source	<1 %
16	doku.pub Internet Source	<1 %
17	1filedownload.com Internet Source	<1 %
18	adoc.tips Internet Source	<1 %
19	core.ac.uk Internet Source	<1 %
20	id.theasianparent.com Internet Source	<1 %
21	www.webmd.com Internet Source	<1 %
22	adoc.pub Internet Source	<1 %
23	archive.org Internet Source	<1 %
24	sinta.unud.ac.id Internet Source	<1 %
25	www.researchgate.net Internet Source	<1 %
26	es.scribd.com Internet Source	<1 %
27	fkes.unuja.ac.id Internet Source	<1 %
28	id.iliveok.com Internet Source	<1 %

29

pdfcoffee.com

Internet Source

<1 %

30

ntog.nl

Internet Source

<1 %

31

stutzartists.org

Internet Source

<1 %

32

intanrohaeni.blogspot.com

Internet Source

<1 %

Exclude quotes On

Exclude matches < 2 words

Exclude bibliography On

Sirkklase Serviks

GRADEMARK REPORT

FINAL GRADE

/0

GENERAL COMMENTS

Instructor

PAGE 1

PAGE 2

PAGE 3

PAGE 4

PAGE 5

PAGE 6

PAGE 7

PAGE 8

PAGE 9

PAGE 10

PAGE 11

PAGE 12

PAGE 13

PAGE 14

PAGE 15

PAGE 16

PAGE 17

PAGE 18

PAGE 19

PAGE 20

PAGE 21

PAGE 22

PAGE 23

PAGE 24

PAGE 25

PAGE 26

PAGE 27

PAGE 28

PAGE 29

PAGE 30

PAGE 31

PAGE 32

PAGE 33

PAGE 34

PAGE 35

PAGE 36

PAGE 37

PAGE 38

PAGE 39

PAGE 40

PAGE 41

PAGE 42

PAGE 43

PAGE 44

PAGE 45

PAGE 46

PAGE 47

PAGE 48

PAGE 49

PAGE 50

PAGE 51

PAGE 52

PAGE 53

PAGE 54

PAGE 55

PAGE 56

PAGE 57

PAGE 58

PAGE 59

PAGE 60

PAGE 61

PAGE 62

PAGE 63

PAGE 64

PAGE 65

PAGE 66

PAGE 67

PAGE 68

PAGE 69

PAGE 70

PAGE 71

PAGE 72

PAGE 73
