

# BERBAGAI TEMUAN KASUS SPESIFIK PENYAKIT PARASIT DI BAGIAN PARASITOLOGI FAKULTAS KEDOKTERAN UNIVERSITAS SRIWIJAYA

*by* Dua Susi

---

**Submission date:** 22-May-2023 01:41PM (UTC+0700)

**Submission ID:** 2098994483

**File name:** 2\_BERBAGAI\_TEMUAN\_KASUS\_SPESIFIK\_PENYAKIT\_PARASIT.pdf (977.46K)

**Word count:** 3788

**Character count:** 23146



## BERBAGAI TEMUAN KASUS SPESIFIK PENYAKIT PARASIT DI BAGIAN PARASITOLOGI FAKULTAS KEDOKTERAN UNIVERSITAS SRIWIJAYA

Dalilah<sup>1\*</sup>, Chairil Anwar<sup>1</sup>, Dwi Handayani<sup>1</sup>, Gita Dwi Prasasty<sup>1</sup>, Susilawati<sup>1</sup>, Tri Hari Irfani<sup>2</sup>

<sup>1</sup>Bagian Parasitologi, Fakultas Kedokteran, Universitas Sriwijaya, Palembang

<sup>2</sup>Bagian Ilmu Kesehatan Masyarakat, Fakultas Kedokteran, Universitas Sriwijaya, Palembang

Email :dalilah@fk.unsri.ac.id

### ABSTRAK

Penyakit parasitologi sebagian besar merupakan penyakit yang diabaikan atau “neglected disease” sehingga sering menjadi diagnosis sekunder atau diagnosis penyerta dari penyakit utama. Beberapa penyakit akibat vektor dengan kasus yang sangat jarang atau penyakit akibat kecacingan dengan pemeriksaan laboratorium umum belum dapat mendiagnosis penyakit parasit tersebut. Sehingga terkadang terjadi salah diagnosis dan kebuntuan diagnosis dengan pemeriksaan metode standar yang ada. Sebanyak enam kasus menarik akibat vektor/serangga dan akibat parasit cacing yang dirangkum sepanjang sepuluh tahun terakhir yang ditemukan dibagian Parasitologi Fakultas Kedokteran Universitas Sriwijaya akan dipaparkan terutama mengenai morfologi parasit penyebab dan teknis pemeriksaan penunjang penyakit parasit tersebut. Berbagai jenis parasit yang ditemukan dengan berbagai metode untuk mengidentifikasi morfologi parasit tersebut antara lain: ektoparasit *Demodex folliculorum*, vektor penyakit Demam Berdarah dengue (DBD) *Aedes aegyptie*, *Ascaris lumbricoides* penyebab kecacingan, *Psychoda albopennis* parasit penyebab myasis urogenital, *Chrysomyia bezziana* parasit penyebab myasis aksidental dan *Bertiella studeri* parasit cacing pita zoonosis. Pemeriksaan penunjang standar yang telah dilakukan di fasilitas kesehatan pratama, belum mampu membuat diagnosis parasitologi yang tepat terhadap penyakit khusus yang ada di masyarakat. Perlunya sosialisasi dan penempatan parasitologis klinis dalam peningkatan pemeriksaan dan ketepatan diagnosis pada penyakit parasit yang ada di masyarakat.

**Kata kunci : penyakit parasit, penyakit terabaikan, myasis, kecacingan, zoonosis**

### ABSTRACT

Parasitological diseases are mostly ignored or “neglected diseases” so they are often a secondary diagnosis or a co-diagnosis of the main disease. Some vector-borne diseases with very rare cases or helminthic diseases with normal standard examinations have not been able to diagnose these parasitic diseases. So sometimes there is a misdiagnosis and impasse diagnosis with the examination of existing standard methods. A total of six interesting cases caused by vectors/insects and due to worm parasites which were summarized over the last ten years found in the Parasitology section of the Faculty of Medicine, Sriwijaya University, will be presented, especially regarding the morphology of the causative parasites and technical examinations for supporting these parasitic diseases. The parasites found and carried out for morphological examination with various methods i.a ectoparasite *Demodex folliculorum*, helminthiasis caused by *Ascaris lumbricoides*, *Psychoda albopennis* parasite that causes urogenital myiasis, *Chrysomyia bezziana* parasite that causes myiasis accidental and *Bertiella studeri* the zoonotic tapeworm parasite. The standard method that has been carried out in primary health facilities has not been able to make an accurate parasitological diagnosis of specific diseases that exist in the community. The need for socialization and placement of clinical parasitologists in improving the examination and accuracy of diagnosis in parasitic diseases that exist in the community.

**Keywords: parasitic disease, neglected disease, worm parasites, myasis, zoonosis**



## PENDAHULUAN

Penyakit tropis yang terabaikan (NTDs) mencakup beberapa penyakit parasit, virus, dan bakteri yang menyebabkan penyakit substansial bagi lebih dari satu miliar orang di seluruh dunia. Wanita dan anak-anak adalah yang paling terdampak penyakit tersebut. NTD menyebabkan gangguan perkembangan dan kognitif pada anak-anak. Pengaruhnya secara sosio-ekonomi seperti kesulitan bertani atau mencari nafkah, membatasi produktivitas di tempat kerja.<sup>1,2,3</sup>

Penyakit parasit tular vektor dan kecacingan merupakan salah satu NTDs yang memiliki angka cukup tinggi kejadiannya di Indonesia. Selain menjadi vektor penular, serangga tertentu seperti lalat dapat juga menyebabkan penyakit secara aksidental seperti myasis. Myasis atau bebatungan adalah infestasi larva lalat ke dalam suatu jaringan hidup hewan berdarah panas termasuk manusia. Penyakit ini sering ditemukan pada Negara-negara tropis, terutama di masyarakat golongan sosio-ekonomi rendah.<sup>4,5</sup> Penyakit kecacingan yang ditularkan melalui tanah atau STH, yaitu *Ascaris lumbricoides* (cacing gelang), *Trichuris trichiura* (cacing cambuk), dan *Angiostoma duodenale*, *Necator americanus*, (cacing tambang) masih endemis di Indonesia. Cacingan ini dapat mengakibatkan menurunnya kondisi kesehatan, gizi, kecegasan dan produktifitas penderitanya sehingga secara ekonomi banyak menyebabkan kerugian. Prevalensi cacingan di Indonesia pada umumnya masih sangat tinggi, terutama pada golongan penduduk yang kurang mampu, dengan sanitasi yang buruk. Prevalensi Cacingan bervariasi antara 2,5% - 62%.<sup>6,7</sup> Saat ini, deteksi dan diagnosis infeksi parasit mengandalkan beberapa metode laboratorium selain klinis gejala, riwayat klinis, riwayat perjalanan, dan kondisi geografis lokasi pasien.<sup>8,9</sup>

Dalam laporan kasus kali ini, kami akan memaparkan temuan kasus menarik yang dirujuk di Bagian Parasitologi Fakultas Kedokteran Universitas Sriwijaya dan memperkenalkan metode laboratorium parasitologi yang belum menjadi metode pemeriksaan penunjang standar pada fasilitas kesehatan primer. Akan diuraikan secara singkat anamnesis dan klinisnya serta riwayat medis pasien lainnya yang didapat dari pemeriksaan sebelumnya. Pemeriksaan laboratorium ini menjadi titik terang dalam diagnosis penyakit parasit yang tidak umum ditemukan.

### Laporan Kasus

#### Kasus 1 (Tahun 2012)

Anak perempuan, umur 12 tahun dari Palembang, sejak 6 bulan dermatitis di regio nasolabialis. Dikonsulkan dari Bagian Ilmu Kesehatan Kulit dan Kelamin Rumah Sakit Muhammad Hoesin (RSMH) Palembang. Dilakukan biopsi permukaan kulit terstandar (SSSB) dan mencabut 3 lembar rambut yang kemudian spesimen tersebut dikirimkan ke Bagian Parasitologi. Dilakukan pemeriksaan dengan meletakkan spesimen di atas objek glass, ditetesi larutan KOH 10 % untuk melisiskan lapisan stratum korneum kulit. Spesimen lalu ditutup dengan cover glass dan dilihat di bawah mikroskop dengan perbesaran lensa objektif 4 dan 10. Tampak seekor tungau pada folikel rambut yang diidentifikasi sebagai *Demodex folliculorum*. Setelah diobati topikal dengan anti tungau salep permethrin, keluhannya menghilang dan penyakit sembuh tuntas.

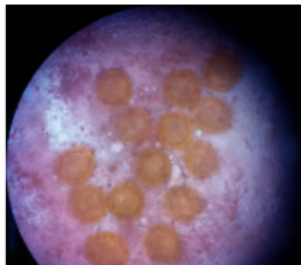


Gambar 1. Tungau *Demodex folliculorum* dewasa yang keluar dari folikel rambut  
(Sumber : Bagian Parasitologi FK Unsri)

### Kasus 2 (Tahun 2017)

Seorang anak perempuan usia 11 bulan, pasien rawat inap di Bagian Anak RSMH dirawat dengan keluhan diare dan muntah. Dalam muntah terdapat cacing berbentuk silindris. Dalam pemeriksaan fisik tampak dehidrasi dan *underweight*. Pemeriksaan tinja pertama dilakukan di Laboratorium RSMH, tidak ditemukan tinja telur cacing. Kemudian dilakukan pemeriksaan kembali sediaan tinja, spesimen tinja dikirimkan ke Laboratorium Parasitologi.

Pemeriksaan tinja dilakukan dengan metode *Katokat* dan Kultur *Harada Mori*. Pada pemeriksaan dibawah mikroskop, ditemukan positif telur cacing nematoda usus *Ascaris* dengan ciri khas bentuk oval, ber dinding tiga lapis, dengan dinding terluar tampak bergelombang. Ciri ini mengarah pada telur *Ascaris lumbricoides*. Pada kultur *Harada Mori* tidak ditemukan larva cacing. Dilakukan pengobatan oleh Bagian Anak, setelah pengobatan cacing dewasa *Ascaris lumbricoides* keluar bersama tinja.



Gambar 2 : Telur cacing nematoda usus *Ascaris lumbricoides*  
(Sumber : Bagian Parasitologi FK Unsri)

### Kasus 3 (Tahun 2019)

Pasien laki-laki, 37 tahun, rawat inap di bagian penyakit dalam RSMH dengan keluhan hematuria dan sering kram perut berulang. Dari urin keluar satu kali benda asing seperti belatung lalat. Spesimen urin lalu dikirim ke Bagian Parasitologi. Darah samar positif pada urin, dan mikroorganisme seperti belatung lalat berukuran panjang 1,0 cm dan lebar 3-4 mm. Sediaan belatug diperiksa morfologinya namun dengan kunci bergambar umum lalat tidak teridentifikasi. Setelah berkonsultasi dengan teman sejawat dari kedokteran hewan Universitas Padjajaran,




didapatkan dua diagnosis banding etiologi berdasarkan morfologi yakni larva lalat *Psychoda albopennis* dan *Clogmia albipunctata*. Lalat ini menyebabkan myasis urogenital dengan gejala hematuria dan disuria.<sup>10,11</sup>



**Gambar 3 : Bagian ujung abdomen dan spirakel dari larva lalat  
(Sumber : Bagian Parasitologi FK Unsri)**

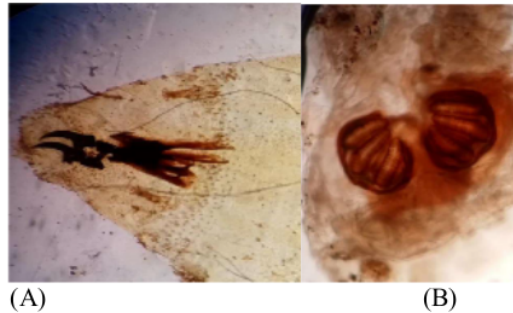
#### **Kasus 4 (Tahun 2019)**

Beberapa larva dan pupa dikirim dari Bagian Telinga Hidung Tenggorokan dan Kepala Leher (THT-KL) RSMH. Sampel berasal dari pasien A 43 tahun, laki-laki dewasa, sampel cavum nasi sinistra. Larva masih bergerak sebanyak dua ekor dan pupa sebanyak 18-20 ekor. Sampel larva dibuat sebagai spesimen pemeriksaan sedangkan sampel Pupa dibiakan menjadi lalat dewasa.



**Gambar 4: larva dan pupa yang berasal dari cavum nasi sinistra  
(Sumber : Bagian Parasitologi FK Unsri)**





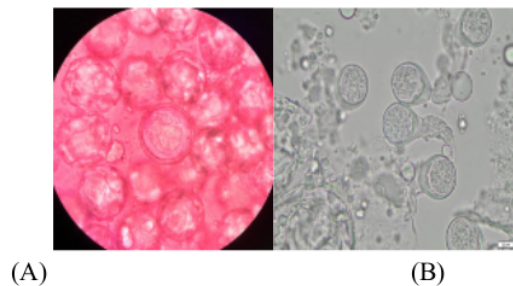
Gambar 5 : Spesimen larva. (A) spirakel anterior dan (B) spirakel posterior dari larva *Chrysomia bezziana*  
(Sumber : Bagian Parasitologi FK Unsri)

#### Kasus 5 (Tahun 2021)

Satu pot berisi potongan cacing pita dalam alkohol 70% diantarkan oleh sejawat Bagian Ilmu Kesehatan masyarakat (IKM-IKK), dari bidan di Desa Tebedak Kecamatan Payaraman Kabupaten Ogan Ilir. AA perempuan, 5 tahun 4 bulan. BAB: Keluar benda bersama tinja, seperti daging berwarna putih, mula-mula bergerak-gerak kemudian diam, tiap hari berjumlah 0-4 buah, sejak 2 tahun yg lalu, kadang-kadang keluar darah. Anak tampak sehat, nafsu makan biasa, cuma agak kurus dan pucat. Berat badan 13 kg. Pemeriksaan laboratorium: anemia ringan, penurunan jumlah eritrosit. Pasien biasa bermain di rumah dan tanah pekarangan yg berbatasan di belakang dengan kebun. Di kebun dekat rumah pasien sering terlihat monyet ekor panjang.

Pada pemeriksaan sediaan secara makroskopis tampak satu proglottid berukuran panjang sekitar satu cm, berwarna putih susu, di sekitarnya ada sedikit endapan keputih-putihan seperti awan (endapan tersebut berisi ribuan telur).


Pada pemeriksaan sediaan secara mikroskopis, ditemukan telur yang keluar dari proglottid berbentuk bulat dengan lapisan dinding albumin, didalamnya terdapat *bicorneal apparatus pyriform* yang berisi onkosfer.<sup>12,13</sup>



Gambar 6 : Telur *Bertiella studeri* pada perbesaran lensa 40x10. Pewarnaan dengan hematoksin eosin (A) dan bentuk apparatus pyriform (B)  
(Sumber : Bagian Parasitologi FK Unsri)



Diberikan pengobatan untuk infeksi cacing pita berupa prazikuantel dengan dosis 10-20 mg/kgBB dengan dosis tunggal. Setelah diberikan obat proglotid keluar dan diamati selama 1 bulan sampai dengan tidak ditemukan lagi proglotid yang keluar.



Gambar 6 : Proglotid Cacing pita *Bertiella studeri* yang keluar dari anus sebelum pengobatan (A) dan proglotid yang keluar setelah pengobatan (B).  
(Sumber : Bagian Parasitologi FK Unsri)

#### PEMBAHASAN

*Demodex folliculorum* adalah ekto-parasit manusia obligat yang ditemukan di atau dekat unit pilo-sebaceous. *D. folliculorum* dan *D. brevis* adalah dua spesies yang biasanya ditemukan pada manusia. Infestasi *Demodex* biasanya tetap asimtomatik dan mungkin memiliki peran patogen hanya jika hadir dalam kepadatan tinggi dan juga karena ketidakseimbangan kekebalan. Semua penyakit kulit yang disebabkan oleh tungau *Demodex* dikelompokkan dengan istilah demodikosis atau demodikidosis, yang dapat menjadi faktor etiologi atau menyerupai berbagai penyakit kulit. Tungau *D. folliculorum* dewasa memiliki panjang 0,3-0,4 mm dan *D. brevis* sedikit lebih pendek dengan panjang 0,15-0,2 mm, dengan betina agak lebih pendek dan bulat daripada jantan. Ini membuat mereka tidak terlihat dengan mata telanjang, tetapi, di bawah mikroskop, strukturnya terlihat jelas. Ini memiliki tubuh semi-transparan, memanjang yang terdiri dari dua segmen yang menyatu. Delapan kaki pendek dan tersegmentasi melekat pada segmen tubuh pertama. Delapan kaki tungau ini bergerak dengan kecepatan 8-16 mm/jam dan ini terutama dilakukan pada malam hari karena cahaya terang menyebabkan tungau menyusut ke dalam folikelnya. Tubuh ditutupi dengan sisik untuk berlabuh di folikel rambut dan tungau memiliki bagian mulut seperti pin untuk memakan sel-sel kulit, hormon, dan sebum yang terakumulasi di folikel rambut. Pemeriksaan *D. folliculorum* dapat dilakukan dengan biopsi permukaan kulit terstandar (SSSB). Namun cara ini namun, itu bisa gagal untuk mengumpulkan biotope lengkap *D. folliculorum*. Metode pengambilan sampel lain yang digunakan dalam menilai keberadaan *Demodex* dengan *Direct Microscopic Examination* (DME) dengan sediaan sampel dari kerokan kulit, cetakan kulit, isi folikel rambut, ekstraksi komedo dan pencukuran bulu.<sup>14,15</sup>

Cacing nematoda usus *Ascaris lumbricoides* memiliki morfologi ukuran paling besar dimana ukuran cacing dewasa dapat mencapai hingga 35 cm. Telur yang fertil berbentuk oval dengan tiga lapis dinding dan lapisan luar albuminoid yang tebal atau lapisan tersebut absen dikarenakan preparasi sediaan (decorticated). Telur yang tidak dibuahi berbentuk lonjong dengan ukuran lebih



besar dari pada telur fertil dan lapisan albuminoidnya lebih tipis atau tidak ada sama sekali.<sup>16</sup> Cacing ini menyebabkan parasit pada usus manusia.<sup>16</sup> Infeksi parasit biasanya asimtomatik dan sebagian besar terjadi pada anak usia prasekolah dan sekolah dasar. Prevalensi cukup tinggi di negara berkembang dengan kurangnya sanitasi lingkungan dan kebersihan perorangan.<sup>17,18</sup> Pada pemeriksaan dengan teknik katokatz ditemukan ciri khas telur cacing *ascaris decorticated* dengan jumlah cukup banyak dalam setiap lapangan pandangnya. Teknik katokatz merupakan teknik yang direkomendasikan World Health Organization (WHO) dalam pemeriksaan kecacingan di daerah endemis.<sup>19</sup> Teknik ini secara semi kuantitatif mampu mengukur intensitas infeksi jumlah telur per gram tinjanya atau Egg Per Gram (EPG).<sup>20,21,22</sup> Teknik ini belum menjadi *gold standar* pemeriksaan pada fasilitas kesehatan tingkat pertama di Indonesia.

Lalat dewasa *Psychoda albopennis* merupakan nematocera kelas Diptera dari family Psychodidae. Lalat ini senang berada di area rumah dan sekitar rumah terutama tempat yang lembab seperti toilet dan kamar mandi. Lalat dewasa meletakkan telur ditempat yang redup dan pada objek yang keras. Larva dapat ditemukan terutama di tempat yang lembab dan kotor seperti tempat sampah, di saluran dan buah pembusuk. Larva yang ditemukan dalam urin manusia yang terinfeksi biasanya larva tahap keempat berwarna putih keabuan, agak pipih dengan diameter 3-5 mm. shifon memipih dari pangkal ke ujung. Tubuh ditutupi dengan sisik kitin dan kadang-kadang mereka memiliki dentikel di tepinya.<sup>11,23,24</sup> Dalam kasus yang jarang terjadi, telur dapat masuk secara accidental ke lubang urogenital, dengan buang air kecil ke toilet yang tidak bersih atau tidur di malam hari dalam cuaca hangat tanpa penutup. Telur kemudian menetas menjadi larva kemudian menetas ke daerah urogenital.<sup>11,24</sup> Myasis urogenital juga dapat disebabkan larva family Psychodidae yang lain yakni spesies *Clogmia albipunctata*. Seperti spesies dari family Psychodidae, morfologi larva *C. albipunctata* memiliki kemiripan dengan *P. albopennis* seperti tubuh yang ditutupi dengan sisik kitin, namun warna *C. albipunctata* lebih gelap dan dengan shifon yang berbentuk cone atau kerucut dibandingkan dengan *P. albopennis* dengan bentuk sifon yang lebih memipih dan panjang.<sup>10</sup> Pada pemeriksaan mikroskopis preparat morfologi tidak terlalu jelas karena sediaan yang didapat tidak terlalu baik kondisinya untuk dijadikan preparat, namun baik *P. albopennis* dan *C. punctata* sama-sama dapat menyebabkan urogenital myasis secara akidental.

Larva family Calliphoridae seperti *Chrysoma spp*, family Sarcophagidae (lalat daging), families Oestridae dan family Muscidae merupakan penyebab utama myasis pada hewan ternak, manusia dan hewan peliharaan.<sup>25</sup> *Chrysomia bezziana* atau The Old World Screwworm Fly (OSW) salah satu lalat penyebab utama myasis pada manusia dan hewan, perannya memiliki dampak cukup besar dalam kesehatan dan perekonomian.<sup>4</sup> Lalat ini tersebar luas diseluruh dunia dan dominansinya di Negara Timur tengah, kawasan Afrika dan Asia termasuk Indonesia. Larvanya sebagai parasit yang hidup dengan memakan jaringan hidup (parasit obligat), maupun jaringan mati (parasit fakultatif) dari hewan ternak, manusia maupun hewan peliharaan.<sup>4,26</sup> Lalat *C. bezziana* berwarna biru metalik, biru keunguan atau biru kehijauan. Larva terbagi menjadi 3 tahap yakni larva instar 1, 2 dan 3. Morfologi larva dapat diidentifikasi secara mikroskopis dengan ciri sebagai berikut : mempunyai dua belas segmen, yaitu satu segmen kepala, tiga segmen torak dan delapan segmen abdominal. Pada kasus ini, ciri khas spesies diidentifikasi dengan menganalisis bentuk spirakel anterior dan posterior. Pada *C. bezziana* tampak spirakel anterior mempunyai empat sampai enam papilla sedangkan spirakel posterior dilengkapi tiga celah dengan peritreme yang kuat dan berwarna kehitaman.<sup>4,27</sup>

Cacing pita *Bertiella studeri* merupakan parasit cacing pada primata non manusia seperti monyet atau kera. Infeksi pada manusia jarang terjadi.<sup>28</sup> Sejauh ini ada tiga species *Bertiella* yang





ditemukan menginfeksi manusia yakni : *B. studeri*, *B. mucronata* dan *B. satyri*.<sup>29</sup> Anak-anak mendapatkan infeksi ini biasanya dengan makan makanan yang terkontaminasi buah-buahan atau dengan menelan tanah yang terkontaminasi.<sup>29</sup> Diagnosis Bertiellosis dibuat melalui keberadaan telur dan proglotid pada feses pasien. Proglottid juga dapat terjadi secara spontan dilepaskan dan dalam kasus ini. Identifikasi yang memadai merupakan dasar untuk diagnosis penyakit kecacingan ini. Namun diagnosis seluruhnya berdasarkan morfologi telur, ukuran, dan distribusi geografis mungkin saja cukup untuk dapat membedakan cacing pita *B. studeri* dari *Bertiella spp* lainnya yang menginfeksi manusia, sehingga dapat dilakukan pemeriksaan yang lebih mutakhir dalam menegakkan diagnosis etiologi penyakit kecacingan ini, seperti penggunaan teknik molekular dan penyusunan pohon filogenetiknya.<sup>29,30</sup>

### KESIMPULAN

Diagnosis suatu penyakit parasit dapat ditegakkan dengan melakukan pemeriksaan penunjang yang spesifik dan tepat dalam pendeteksian dan pengidentifikasian berbagai parasit sebagai penyebabnya. Pemenuhan sumber daya manusia dalam penguasaan teknik pemeriksaan penyakit akibat parasit yang handal dan alat yang cukup memadai, lengkap dan modern menjadi prasyarat dalam keberhasilan pemberantasan penyakit parasit di Indonesia.

### UCAPAN TERIMA KASIH

Laporan kasus ini merupakan kompilasi laporan kasus rujukan yang diterima Bagian Parasitologi FK Unsri dan dibuat dalam rangka Dies Natalis Fakultas Kedokteran Universitas Sriwijaya. Terima kasih kepada Tim Parasitologi FK Unsri, Bagian Anak FK Unsri/RSMH, Bagian THT-KL FK Unsri/RSMH, Departemen DV dan Estetika FK Unsri/RSMH. Dan untuk teman sejawat sebagai berikut : dr. Ian Effendi, SpPD (K) dari Bagian Penyakit dalam FK Unsri/RSMH; Dr. dr. Ahmad Ghiffari, MKes dari FK Univ Muhammadiyah Palembang; Dr. dr. Yulia Iriani SpA(K) dari Bagian IKA FK Unsri/RSMH; Dr. dr. Kadek Swastika, Bagian Parasitologi FK Univ. Udayana Bali dan bapak April Hari Wardhana, SKH, MSi, PhD dari BBPV Bogor.

### DAFTAR PUSTAKA

1. Molyneux D. Neglected tropical diseases. Vol. 26, Community Eye Health Journal. 2013. p. 21–4.
2. Centers for Disease Control and Prevention. CDC - Global Health - Neglected Tropical Diseases [Internet]. 2017. p. <https://www.cdc.gov/globalhealth/ntd/index.html>. Available from: <https://www.cdc.gov/globalhealth/ntd/index.html>
3. Trasia RF. Distribusi Geografis Penyakit Parasit di Indonesia dan di Dunia. J Al-AZHAR Indones SERI SAINS DAN Teknol. 2021;6(1):28.
4. Wardhana AH. Infestasi Larva *Chrysomya bezziana* Penyebab Myasis pada Manusia dan



- Hewan Serta Permasalahan dan Penanggulangannya. Balai Penelit Vet. 2021;(May):1–28.
5. Hidayat R, Rahaju P, Surjotomo H, M MD. Laporan Kasus : Myiasis pada Peristoma Trakeostomi Case Report : Myiasis on Peristoma Tracheostomy. 2016;29(1):95–8.
  6. Fong D, Chan MM. Soil-Transmitted Helminth Infections. *Human Parasites*. 2022. p. 502–27.
  7. RI K. Peraturan Menteri Kesehatan Republik Indonesia Nomor 15 Tahun 2017 Tentang Penanggulangan Cacingan. *Ekp*. 2017;13(3):1576–80.
  8. Ndao M. Diagnosis of Parasitic Diseases: Old and New Approaches. *Interdiscip Perspect Infect Dis*. 2009;2009:1–15.
  9. Lou J, Yu Y, Dai F. Radiology of Parasitic Diseases. *Radiol Parasit Dis*. 2017;25–46.
  10. El-Dib NA, El Wahab WMA, Hamdy DA, Ali MI. Case report of human urinary myiasis caused by *Clogmia albipunctata* (Diptera: Psychodidae) with morphological description of larva and pupa. *J Arthropod Borne Dis*. 2017;11(4):533–8.
  11. Oguz U. A rare urogenital myiasis caused by *Psychoda albipennis* : A case report A rare urogenital myiasis caused by *Psychoda albipennis* : a case report. 2015;(September 2012):8–10.
  12. CDC - DPDx - *Bertiella* Infection.
  13. Galán-Puchades MT, Fuentes MV, Mas-Coma S. Morphology of *Bertiella studeri* (Blanchard, 1891) sensu Stunkard (1940) (Cestoda: Anoplocephalidae) of human origin and a proposal of criteria for the specific diagnosis of bertiellosis. *Folia Parasitol (Praha)*. 2000;47(1):23–8.
  14. Rather PA, Hassan I. Human demodex mite: the versatile mite of dermatological importance. *Indian J Dermatol* [Internet]. 2014 Jan;59(1):60–6. Available from: <https://pubmed.ncbi.nlm.nih.gov/24470662>
  15. Yun CH, Yun JH, Baek JO, Roh JY, Lee JR. Demodex Mite density determinations by standardized skin surface biopsy and direct microscopic examination and their relations with clinical types and distribution patterns. *Ann Dermatol*. 2017;29(2):137–42.
  16. CDC. CDC - DPDx - Ascariasis [Internet]. Cdc. 2013. Available from: <http://www.cdc.gov/dpdx/ascariasis/>
  17. Walker M, Hall A, Basáñez MG. Individual predisposition, household clustering and risk factors for human infection with *Ascaris lumbricoides*: New epidemiological insights. *PLoS Negl Trop Dis*. 2011;5(4).



18. Oti VB, Ibaku G, Philip A, Oti B, Anizoba E. Ascaris lumbricoides Infection Using Microscopy and IgG4 Detection Techniques in a School Children Population in Central Nigeria: An Epidemiological Study. *J Infect Dis Treat*. 2018 Jul 17;04.
19. Preventive chemotherapy in human helminthiasis Preventive chemotherapy in human helminthiasis.
20. Speich B, Ali SM, Ame SM, Albonico M, Utzinger J, Keiser J. Quality control in the diagnosis of *Trichuris trichiura* and *Ascaris lumbricoides* using the Kato-Katz technique: Experience from three randomised controlled trials. *Parasites and Vectors*. 2015;8(1):1–8.
21. Lamberton PHL, Jourdan PM. Human Ascariasis: Diagnostics Update. *Curr Trop Med Reports*. 2015;2(4):189–200.
22. Easton A V, Oliveira RG, Walker M, O’Connell EM, Njenga SM, Mwandawiro CS, et al. Sources of variability in the measurement of *Ascaris lumbricoides* infection intensity by Kato-Katz and qPCR. *Parasit Vectors* [Internet]. 2017;10(1):256. Available from: <https://doi.org/10.1186/s13071-017-2164-y>
23. Demir AD, Iraz M, İpek DNS. Urogenital myiasis caused by *Psychoda albipennis* in a child. Vol. 50, *Turk pediatri arsivi*. 2015. p. 65–8.
24. Shimpi R, Patel D, Raval K. Human urinary myiasis by *Psychoda albipennis*: A case report and review of literature. Vol. 21, *Urology case reports*. 2018. p. 122–3.
25. Francesconi F, Lupi O. Myiasis. *Clin Microbiol Rev*. 2012 Jan;25(1):79–105.
26. Hall MJR, Wardhana AH, Shahhosseini G, Adams ZJO, Ready PD. Genetic diversity of populations of Old World screwworm fly, *Chrysomya bezziana*, causing traumatic myiasis of livestock in the Gulf region and implications for control by sterile insect technique. *Med Vet Entomol*. 2009 Jun;23 Suppl 1:51–8.
27. Zhou X, Kambalame DM, Zhou S, Guo X, Xia D, Yang Y, et al. Human *Chrysomya bezziana* myiasis: A systematic review. *PLoS Negl Trop Dis* [Internet]. 2019 Oct 16;13(10):e0007391. Available from: <https://doi.org/10.1371/journal.pntd.0007391>
28. Paulo S. HUMAN BERTIELLOSIS IN GOIÁS , BRAZIL : A CASE REPORT ON HUMAN INFECTION BY *Bertiella* sp . ( CESTODA : ANOPELOCEPHALIDAE ). 2003;45(3):159–61.
29. Amarasinghe A, Le TH, Wickramasinghe S. *Bertiella studeri* Infection in Children, Sri Lanka. *Emerg Infect Dis*. 2020 Aug;26(8):1889–92.



30. Servián A, Zonta ML, Cociancic P, Falcone A, Ruybal P, Capasso S, et al. Morphological and molecular characterization of *Bertiella* sp. (Cestoda, Anoplocephalidae) infection in a human and howler monkeys in Argentina. *Parasitol Res.* 2020 Apr;119(4):1291–300.

# BERBAGAI TEMUAN KASUS SPESIFIK PENYAKIT PARASIT DI BAGIAN PARASITOLOGI FAKULTAS KEDOKTERAN UNIVERSITAS SRIWIJAYA

---

## ORIGINALITY REPORT

---

13%

SIMILARITY INDEX

13%

INTERNET SOURCES

6%

PUBLICATIONS

4%

STUDENT PAPERS

---

## MATCH ALL SOURCES (ONLY SELECTED SOURCE PRINTED)

---

5%

★ es.scribd.com

Internet Source

---

Exclude quotes      On

Exclude matches      Off

Exclude bibliography      On