

# Maspari-Ade Elha-2010 (1)

*by Universitas Sriwijaya Unsri*

---

**Submission date:** 20-May-2023 07:46PM (UTC+0700)

**Submission ID:** 2097778121

**File name:** Maspari-Ade\_Elha-2010\_1.pdf (949.89K)

**Word count:** 2410

**Character count:** 14559



## Pengaruh logam timbal (pb) terhadap jaringan hati ikan kerapu bebek (*Cromileptes altivelis*)

Ade Elha Triadayani, Riris Aryawati, dan Gusti Diansyah  
Program Studi Ilmu Kelautan FMIPA Universitas Sriwijaya, Indralaya Indonesia

Received 03 June 2010; received in revised form 19 June 2010; accepted 21 June 2010

### ABSTRACTS

This research was conducted on June-July 2009. The aim of this research is to know condition of liver's grace Kelly fish (*Cromileptes altivelis*) caused by lead (Pb). The total of animal which was used in this research are 20 fish which are 5 fish in each condition. This research used a treatment which concentrations are 0 ppm, 0.05 ppm, 0.10 ppm and 0.15 ppm. The picture of liver's fish tissue was achieved by using histology preparat, using paraffin method and coloring haematoksilin and eosin. The result of this research showed toxic effect of grace kelly fish, there are damage of liver such as fat degeneracy, hidrofik degeneracy, hemoragy, kongesty and hepatitis necrosis. Based on this result, could be gotten the conclusion that lead can influenced structure of liver's grace Kelly fish which cause damage for the low until high level.

**Keywords** : Grace Kelly Fish, Histology, Liver, Metal Pb

### ABSTRAK

Penelitian ini dilakukan pada Juni sampai Juli 2009. Tujuan penelitian ini adalah untuk mengetahui kondisi hati ikan kerapu bebek akibat adanya logam timbal (Pb). Jumlah hewan uji yang digunakan dalam penelitian ini adalah sebanyak 20 ekor dimana terdapat 5 ekor untuk setiap perlakuan. Terdapat 4 perlakuan dengan konsentrasi 0 ppm (kontrol), 0,05 ppm, 0,1 ppm dan 0,15 ppm. Gambaran jaringan hati ikan diperoleh dengan melakukan pembuatan preparat histologi, menggunakan metode parafin dan pewarnaan haematoksilin dan eosin. Hasil penelitian menunjukkan efek toksik timbal terhadap ikan kerapu bebek, yaitu dengan adanya kerusakan pada sel hati berupa degenerasi melem, degenerasi hidrofik, hemoragi, kongesti dan nekrosis hepatitis. Hasil penelitian menunjukkan bahwa logam timbal (Pb) berpengaruh terhadap struktur jaringan hati ikan kerapu bebek yaitu dapat menyebabkan kerusakan pada tingkat ringan sampai berat.

**Kata Kunci** : Hati, Histologi, Ikan Kerapu Bebek, Logam Timbal

### I. PENDAHULUAN

Ikan kerapu bebek (*Cromileptes altivelis*) adalah salah satu organisme perairan yang hidup di perairan karang pantai. Ikan kerapu bebek merupakan salah satu ikan laut ekonomis penting yang sekarang ini mulai dibudidayakan dan merupakan komoditas ekspor yang bernilai ekonomis tinggi.

Aktivitas industri yang cenderung menghasilkan zat-zat pencemar yang berbahaya menyebabkan terganggunya ikan jenis ini. Hal ini tidak lepas dari kegiatan manusia yang bila ditinjau dari dampak lingkungan secara langsung atau tidak langsung maka akan mempengaruhi organisme perairan. Dampak negatif yang dapat ditimbulkan oleh aktivitas manusia adalah pencemaran berbagai bahan *essensial* dan *non essential* yang dapat terjadi

Corresponden number: Tel. +62711581118; Fax. +62711581118

E-mail address: [masparijournal@gmail.com](mailto:masparijournal@gmail.com)

Copy right © 2010 by PS Ilmu Kelautan FMIPA UNSRI, ISSN: 977-2087055-01

pada badan air dalam lingkungan perairan (Palar 1994). Salah satu bahan pencemar yang dapat menimbulkan bahaya khususnya bagi ikan adalah logam berat. Hal ini dapat terjadi jika sejumlah logam telah mencemari dan ditemukan dalam konsentrasi tinggi dalam perairan.

Logam berat terdiri dari logam *essensial* dan logam *non essensial*. Logam *essensial* adalah logam yang sangat membantu dalam proses fisiologis makhluk hidup dengan jalan membantu kerja enzim atau pembentukan organ dari makhluk yang bersangkutan. Sedangkan logam *non essensial* adalah logam yang perannya dalam tubuh makhluk hidup belum diketahui, kandungannya dalam jaringan hewan sangat kecil, dan apabila kandungannya tinggi akan dapat merusak organ-organ tubuh makhluk yang bersangkutan. Salah satu logam *non essensial* yang terdapat dalam perairan adalah timbal (Pb) (Darmono, 1995).

Timbal (Pb) adalah salah satu jenis logam berat yang dapat menyebabkan pencemaran perairan. Suatu perairan yang tercemar oleh Pb akan berdampak pada organisme perairan. Logam timbal (Pb) dapat masuk ke dalam tubuh organisme melalui rantai makanan, insang atau difusi melalui permukaan kulit, akibatnya logam itu dapat terserap dalam jaringan, tertimbun dalam jaringan (*bioakumulasi*) dan pada konsentrasi tertentu akan dapat merusak organ-organ dalam jaringan tubuh (Palar 1994). Toksisitas logam timbal (Pb) terhadap organisme air dapat menyebabkan kerusakan jaringan organisme terutama pada organ yang peka seperti insang dan usus kemudian ke jaringan bagian dalam seperti hati dan ginjal tempat logam tersebut terakumulasi (Darmono, 2001).

Hati merupakan organ penting yang mensekresikan bahan untuk proses pencernaan. Organ ini umumnya merupakan suatu kelenjar yang kompak, berwarna merah kecoklatan (Affandi dan Tang, 2002). Hati merupakan organ yang sangat rentan terhadap pengaruh zat kimia dan menjadi organ sasaran utama dari efek racun zat kimia (toksikan).

Sebagian besar toksikan yang masuk ke dalam tubuh setelah diserap sel epitel usus halus akan dibawa ke hati oleh vena porta hati. Organ hati sangat rentan terhadap pengaruh berbagai zat kimia dan merupakan organ tubuh yang sering mengalami kerusakan (Lu, 1995). Pengamatan kerusakan pada hati dapat dilakukan dengan pengamatan secara histologi. Menurut penelitian Alifia dan Djawad (2000), juvenil ikan bandeng yang tercemar logam timbal (Pb) memperlihatkan bahwa hati mengalami perubahan pada konsentrasi tertentu. Berdasarkan latar belakang di atas, penelitian ini dilakukan untuk mengetahui kerusakan yang ditimbulkan oleh logam timbal (Pb) terhadap ikan kerapu bebek (*Cromileptes altivelis*).

Penelitian ini diharapkan dapat berguna sebagai bahan informasi dalam mengkaji bahaya logam timbal (Pb) terhadap kehidupan organisme perairan dan dapat dijadikan sebagai langkah awal dalam kebijakan pengelolaan.

## II. METODOLOGI

Penelitian ini dilaksanakan di Laboratorium Balai Besar Pengembangan Budidaya Laut (BBPBL) Lampung. Hewan uji yang digunakan adalah ikan kerapu bebek (*Cromileptes altivelis*) dengan panjang  $\pm 6$  cm. Jumlah hewan uji yang digunakan dalam penelitian ini adalah sebanyak 20 ekor dimana terdapat 5 ekor untuk setiap wadah uji. Selama tahapan ini hewan uji diberi makan dan diberi aerasi. Hewan uji tersebut dimasukkan ke dalam bak fiber bervolume 30 liter yang telah diberi logam timbal dengan konsentrasi masing-masing, yaitu 0 ppm (kontrol), 0,05 ppm, 0,1 ppm dan 0,15 ppm. Ikan diberi makan berupa pellet sebanyak 2 kali setiap hari, yaitu pagi dan sore hari (Alifia dan Djawad, 2000). Kualitas perairan seperti DO, Salinitas, Suhu diukur pada saat awal, tengah dan akhir penelitian. Kemudian dilanjutkan dengan tahap pembuatan preparat histologi.

Data gambaran jaringan hati ikan dianalisis secara deskriptif kualitatif yaitu dengan membandingkan jaringan hati ikan

yang terdapat pada kelompok kontrol dengan kelompok perlakuan

hati ikan kerapu bebek (*Cromileptes altivelis*) menggunakan mikroskop dengan perbesaran 40x10. Hasil pengamatan dari kontrol dan tiga kelompok perlakuan dapat dilihat pada Tabel 1.

### III. HASIL DAN PEMBAHASAN

Data gambaran kerusakan hati diperoleh dari pengamatan langsung terhadap jaringan

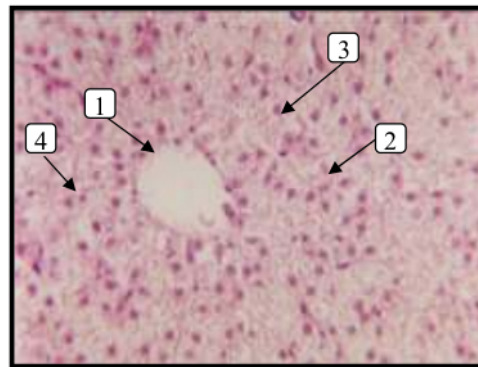
Tabel 1. Hasil Pengamatan pada Jaringan Normal dan Kerusakan yang Terjadi pada Hati Ikan Kerapu Bebek (*Cromileptes altivelis*) dengan Perlakuan Konsentrasi Pb yang Berbeda

No	Bentuk Kerusakan	Konsentrasi Timbal (Pb)									
		0 ppm	0.05 ppm			0.10 ppm			0.15 ppm		
			I	II	III	I	II	III	I	II	III
1	Degenerasi Melemak	-	√	√	√	√	√	√	-	-	-
2	Degenerasi Hidrofik	-	√	√	√	√	√	√	-	-	-
3	Hemoragi	-	-	-	-	√	√	√	-	-	-
4	Kongesti	-	-	-	-	√	√	√	-	-	-
5	Nekrosis Hepatitis	-	-	-	-	-	-	-	√	√	√

Keterangan : (-) = tidak ada kerusakan  
(√) = ada kerusakan

Berdasarkan Tabel 1. di atas dapat dijelaskan bahwa untuk jaringan hati ikan kerapu bebek pada kontrol dalam keadaan normal. Hal ini dapat ditandai bentuk histologi yang normal dengan penampakan vena sentralis, hepatosit, inti sel, dan sinusoid pada komposisi lobulus hati (Gambar 1). Hasil pengamatan jaringan hati yang telah dipaparkan logam timbal dengan konsentrasi berbeda tampak terjadi perubahan atau kerusakan sel hati.

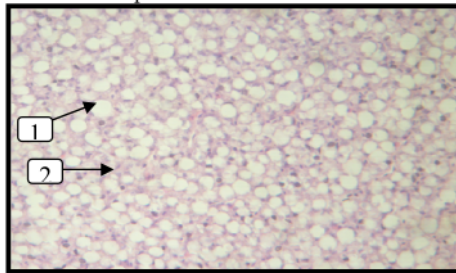
Berdasarkan data pengamatan terhadap struktur jaringan hati ikan kerapu bebek, dapat dikemukakan bahwa logam berat timbal terbukti mempunyai sifat toksik. Hal tersebut ditandai dengan adanya kerusakan struktur sel hati hasil pengamatan pada pemaparan Pb dengan konsentrasi yang berbeda. Pada struktur jaringan sel hati normal, perbesaran 40x10 menunjukkan hepatosit berbentuk polygonal, sitoplasma terpulas merah muda, inti bulat hingga oval letaknya sentralis dan sinusoid tampak jelas, dan vena sentralis sebagai pusat lobulus tampak berbentuk bulat dan kosong (Gambar 1).



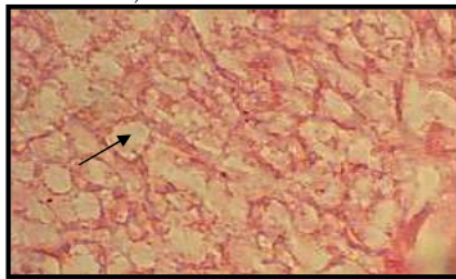
Gbr 1. Kondisi Histologi Hati Ikan Kerapu Bebek yang Tidak Diberi Perlakuan (Kontrol) (1. Vena Sentralis; 2. Hepatosit; 3. Inti; 4. Sinusoid)

Pada saat pengambilan organ (hati), ikan masih dalam keadaan hidup. Ikan yang masih hidup ini disebabkan karena ikan masih dapat mentolerir konsentrasi timbal yang diberikan, walaupun sebenarnya setelah diamati ternyata jaringan hati ikan kerapu bebek telah mengalami kerusakan. Kontaminasi Pb terhadap hati ikan kerapu bebek dengan konsentrasi 0.05 ppm memperlihatkan perubahan bentuk, dimana pada sel hati mengalami degenerasi lemak (Gambar 2). Sel

hati ikan mempunyai bentuk poligonal dan mempunyai inti sel umumnya mengakumulasi lemak dan glikogen pada sitoplasma. Degenerasi lemak terjadi karena adanya penumpukan lemak (lemak netral) dengan kerusakan inti sel dan mengecilnya jaringan sel hati (Panigoro dkk., 2007). Menurut penelitian Alifia dan Djawad (2000) menyebutkan bahwa ikan bandeng (*Chanos chanos Forskall*) yang terpapar logam timbal mengakibatkan hati mengalami degenerasi lemak. Degenerasi melemap (Gambar 3) ini ditandai dengan penampakan histologi berupa vakuola-vakuola. Didukung dengan penelitian Silviany (2004) menyebutkan bahwa ikan mas yang terpapar logam timbal mengakibatkan hati mengalami degenerasi lemak sehingga fungsi hati yang kompleks menjadi hilang. Degenerasi hidrofik adalah pembengkakan sel hati stadium lanjut dimana terlihat adanya ruang-ruang kosong (Gambar 2) di dalam sitoplasma dari sel dengan vakuola tampak membesar sehingga mendesak nukleus ke tepi sel.



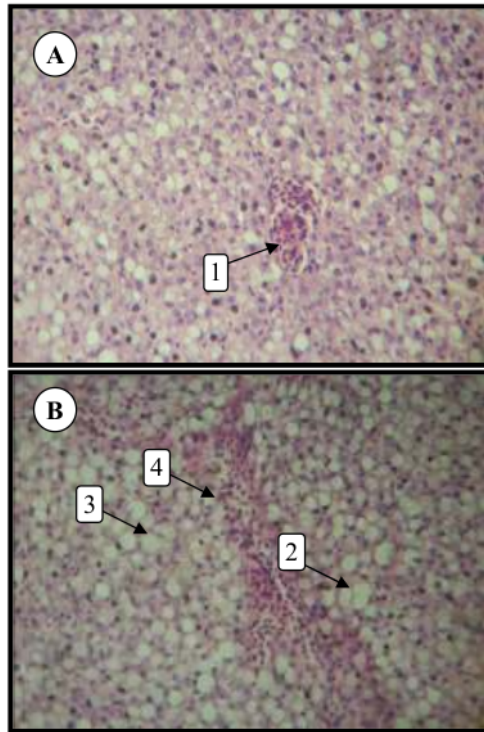
Gbr 2. Kondisi Histologi Hati Ikan Kerapu Bebek pada Konsentrasi Pb 0,05 ppm (1. Degenerasi melemap; 2. Degenerasi hidrofik)



Gbr 3. Kondisi Histologi Hati Ikan Bandeng (Degenerasi melemap) (Alifia & Djawad, 2000)

Kerusakan lebih lanjut diperlihatkan oleh hati pada paparan Pb dengan konsentrasi 0,10 ppm, tampak pada perbesaran 40x10 menunjukkan terjadinya hemoragi (Gambar 4). Keadaan jaringan yang telah mengalami kerusakan ini disebabkan organ hati telah terpapar zat toksik (timbal). Jika zat toksik yang masuk ke dalam tubuh relatif kecil atau sedikit dan fungsi detoksifikasi hati baik, maka tidak akan terjadi kerusakan, namun apabila zat toksik yang masuk dalam jumlah besar maka fungsi detoksifikasi akan mengalami kerusakan (Lu, 1995). Hemoragi atau pendarahan ditandai dengan adanya bintik darah dalam pembuluh darah. Paparan Pb pada konsentrasi 0,10 ppm juga masih terlihat adanya degenerasi lemak dan degenerasi hidrofik. Hal ini dikarenakan semakin meningkatnya zat toksik yang secara fisiologis ada dalam jaringan.

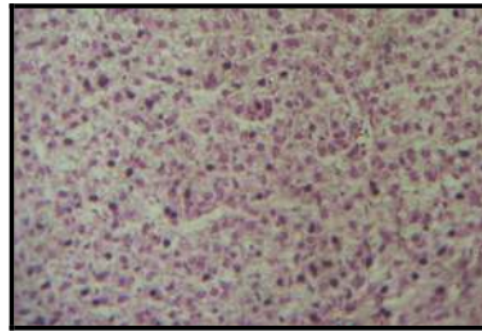
Kontaminasi Pb terhadap hati ikan kerapu bebek dengan konsentrasi 0,10 ppm mengakibatkan terjadinya kerusakan kongesti. Kongesti adalah pembendungan darah yang disebabkan karena gangguan sirkulasi yang dapat mengakibatkan kekurangan oksigen dan zat gizi. Kongesti pada hati, dimulai dari vena sentralis yang kemudian meluas sampai sinusoid yang tersusun tidak teratur dan di dalamnya terdapat eritrosit yang diduga akibat pecahnya dinding sinusoid. Vena sentralis juga dipenuhi oleh banyak eritrosit akibat adanya penyumbatan pada vena hepatis. Apabila pembendungan ini berlangsung cukup lama, maka sel-sel hati tampak hilang karena tekanan dan gangguan-gangguan pembawaan zat gizi, hal ini disebabkan karena darah yang mengalir dari perifer lobulus hati ke pusat (vena sentralis) kebanyakan sudah kehilangan zat-zat gizi sewaktu tiba di pertengahan lobulus, sehingga di pertengahan lobulus menjadi kekurangan zat gizi (Ressang, 1984).



Gbr 4. Kondisi Histologi Hati Ikan Kerapu Bebek pada Konsentrasi Pb 0,10 ppm (1. Hemoragi; 2. Degenerasi melemak; 3. Degenerasi hidrofik; 4. Kongesti)

Struktur jaringan hati ikan kerapu bebek pada konsentrasi 0,15 ppm, menunjukkan terjadinya nekrosis hepatitis (Gambar 5). Menurut Lu (1995), nekrosis adalah terjadinya kematian sel hati. Kematian sel terjadi bersama dengan pecahnya membran plasma. Nurdin (2008) menyebutkan bahwa ikan mas yang terpapar pestisida mengakibatkan hati mengalami nekrosis. Hal ini disebabkan jika lemak tertimbun dalam jumlah yang banyak sehingga mengakibatkan kematian sel-sel hati. Nekrosis diawali dengan terjadinya reaksi peradangan hati berupa pembengkakan hepatosit dan kematian jaringan. Adanya kerusakan yang terlihat pada struktur sel hati yang terdapat pada konsentrasi 0,15 ppm menunjukkan efek dari toksikan yaitu logam berat timbal (Pb) yang terpapar terus-menerus pada ikan. Tingkat kerusakan hati dikategorikan menjadi tiga, tingkat ringan yaitu

perlemakan hati yang ditandai dengan pembengkakan sel. Kerusakan tingkat sedang yaitu kongesti dan hemoragi, sedangkan tingkat berat ditandai dengan nekrosis (Darmono, 1995). Dalam penelitian ini, kerusakan gambaran jaringan hati ikan kerapu bebek termasuk tingkat kerusakan ringan sampai berat.



Gbr 5. Kondisi Histologi Hati Ikan Kerapu Bebek pada Konsentrasi Pb 0,15 ppm (Nekrosis hepatitis)

Menurut Lu (1995) menyatakan bahwa hati sangat rentan terhadap pengaruh zat kimia dan menjadi organ sasaran utama dari zat beracun. Hal ini terjadi karena sebagian besar racun atau zat toksik yang masuk ke dalam tubuh setelah diserap oleh sel akan dibawa ke hati oleh vena porta hati, sehingga hati berpotensi mengalami kerusakan. Kerusakan hati akibat logam berat (Pb) disebabkan aktifitas logam tersebut dalam mempengaruhi kerja enzim. Beberapa peneliti melaporkan terjadinya perubahan gangguan sistem enzim di dalam hati yaitu pada ikan *Tautogalobrus adspersus* yang dipaparkan kadmium selama 96 jam menyebabkan aktifitas enzim menurun di dalam hati dan berpotensi mengalami kerusakan (Gould dan karolus, 1974 dalam Darmono, 2001). Sedangkan pada ikan *Leponis gibbosus* yang dipaparkan kadmium akan menghambat deposit vitamin B12 dalam hati (Merlini, 1978 dalam Darmono, 2001). Hal ini sesuai pernyataan Ochiai dalam Connel dan Miller (1995), bahwa salah satu mekanisme toksisitas ion logam adalah menahan gugus fungsi biologi yang *essensial* dalam biomolekul, misalnya protein dan enzim.

#### IV. KESIMPULAN

Berdasarkan hasil penelitian dapat ditarik kesimpulan bahwa logam timbal (Pb) berpengaruh terhadap struktur jaringan hati ikan kerapu bebek (*Cromileptes altivelis*) yaitu dapat menyebabkan kerusakan berupa degenerasi lemak, degenerasi hidrofik, hemoragi, kongesti dan nekrosis hepatitis.

Silviyany, V. 2004. *Pengaruh Timbal terhadap Morfologi dan Histologi Hati Ikan Mas (Cyprinus Carpio)*. Skripsi. Jurusan Biologi. Fakultas Matematika dan Ilmu Pengetahuan Alam. Universitas Sriwijaya. Palembang

#### DAFTAR PUSTAKA

- Affandi, R. dan U.M. Tang. 2002. *Fisiologi Hewan Air*. UNRI Press, Pekanbaru, Riau.
- Alifia, F dan Djawad, M.I. 2000. *Kondisi Histologi Insang dan Organ dalam Juvenil Ikan Bandeng (Chanos Chanos Forskall) yang Tercemar Logam Timbal (Pb)*. [http://www.pascaunhas.net/jurnal\\_pdf/sci\\_1\\_2/frida.pdf](http://www.pascaunhas.net/jurnal_pdf/sci_1_2/frida.pdf). Diakses Tanggal 27 Februari 2009.
- Connell, D.W dan G.J Miller. 1995. *Kimia dan Ekotoksikologi Pencemaran*. Jakarta: UI Press
- Darmono. 1995. *Logam dalam Sistem Biologi Air*. Jakarta: UI Press.
- Darmono. 2001. *Lingkungan Hidup dan Pencemaran*. UI-Press. Jakarta
- Lu, C.F. 1995. *Toksikologi Dasar*. Jakarta: niversitas Indonesia.
- Nurdin, M. 2008. *Pengaruh Pestisida Paraquat Noxone 297<sup>AS</sup> terhadap Kelangsungan Hidup, Pertumbuhan dan Histologi Hati Benih Ikan Mas (Cyprinus Carpio)*. Skripsi. Jurusan Budidaya Perairan. Fakultas Pertanian. Universitas Sriwijaya. Palembang
- Palar, H. 1994. *Pencemaran dan Toksikologi Logam Berat*. Rineka Cipta. Jakarta
- Panigoro, N., A. Indri., B. Meliya., Salifira., D.C. Prayudha., dan W. Kunika. 2007. *Teknik Dasar Histologi dan Atlas Dasar – dasar Histopatologi Ikan*. Balai Budidaya Air Tawar dan Japan International Coperation Agency (JICA). Jambi.
- Ressang, A.A. 1984. *Patologi Khusus Veteriner*. Denpasar: Bali Press.

# Maspari-Ade Elha-2010 (1)

---

## ORIGINALITY REPORT

---

**20%**

SIMILARITY INDEX

**17%**

INTERNET SOURCES

**3%**

PUBLICATIONS

**6%**

STUDENT PAPERS

---

## MATCH ALL SOURCES (ONLY SELECTED SOURCE PRINTED)

---

2%

★ Ruqiah Ganda Putri Panjaitan, Eko Sri Wahyuni, Mutmainnah Mutmainnah. "Validitas preparat histologi sebagai media pembelajaran submateri pencemaran air", JP BIO (Jurnal Pendidikan Biologi), 2020

Publication

---

Exclude quotes On

Exclude matches < 1%

Exclude bibliography On