

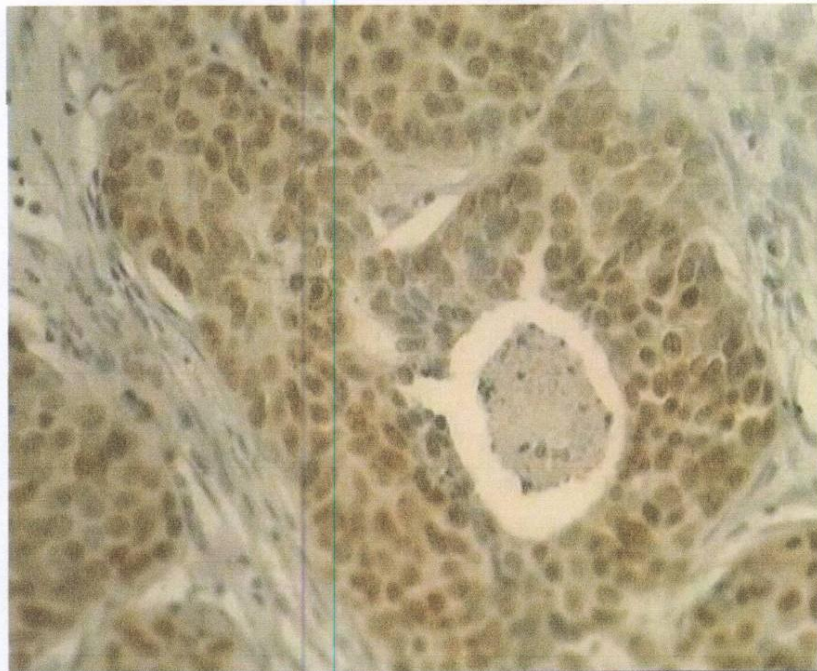


MAJALAH
patologi
INDONESIA

Indonesian Journal Of Pathology

ISSN 0215-7284

Volume 20 No. 2, Mei 2011



Aida Farida, dr., SpPA

PERHIMPUNAN DOKTER SPESIALIS PATOLOGI INDONESIA (IAPI)

MAJALAH PATOLOGI INDONESIA
Indonesian Journal of Pathology

Penerbitan Resmi

Perhimpunan Dokter Spesialis Patologi Indonesia (IAPI)
Indonesian Association of Pathologists

Penanggung Jawab

Ketua Umum PP-IAPI

Pemimpin Umum

Prof. dr. Mpu Kanoko, PhD. SpPA(K)

Staf Ahli

Prof. dr. Sutisna Himawan, SpPA(K), Prof. Dr. dr. Soeripto, SpPA(K),
Prof. dr. Nadjib D. Lubis, SpPA(K), Prof. Dr. dr. Endang Joewarini, SpPA(K),
Prof. dr. Mpu Kanoko, PhD., SpPA(K), Prof. dr. Syarifuddin Wahid, PhD., SpPA(K),
Prof. Dr. dr. Ambar Mudigdo, SpPA(K), Dr. dr. Chairil Hamdani, SpPA(K),
Prof. Dr. dr. Sarjadi, SpPA(K), dr. Totok Utoro, D.Med., SpPA(K),
dr. Bethy S. Hernowo, PhD., SpPA(K)

Dewan Redaksi

Pemimpin Redaksi

Prof. dr. I Made Nasar, SpPA(K)

Wakil Pemimpin Redaksi

Prof. dr. Santoso Cornain, DSc.
dr. Nurjati Chairani Siregar, MS., PhD., SpPA(K), drg. Agoeng Tjahajani, MS.

Redaksi Pelaksana

dr. Ening Krisnuhoni, MS., SpPA(K), dr. Endang SR. Hardjolukito MS., SpPA(K),
Drs. Kusmardi, MS., Dra. Puspita Eka Wuyung, MS., dr. Lia Damayanti, MS., SpPA.,
dr. Maria Francisca Ham, PhD., SpPA.

Redaksi Lokal

dr. Lidya Imelda Laksmi, SpPA., dr. Aswiyanti Asri, SpPA., dr. Ika Kartika, SpPA.,
dr. Meilania Saraswati, SpPA., dr. Anglita Yantisetiasti, SpPA.
dr. Udadi Sadhana, M.Kes., SpPA., dr. Harijadi, SpPA(K), dr. Farok Hoesin, SpPA(K).
dr. I Gusti Ayu Sri Mahendra Dewi, SpPA(K), Prof. Dr. dr. Johanna M. Kandung, SpPA(K), DFM.

Sekretaris Redaksi

dr. Riesye Arisanty, SpPA., dr. Eka Susanto

Seksi Usaha

dr. Diah Rini Handjari, SpPA(K)

Alamat Redaksi dan Tata Usaha

Departemen Patologi Anatomi, Fakultas Kedokteran Universitas Indonesia
Jl. Salemba Raya No. 6, Jakarta 10430, Telepon (021) 3154175, Fax. (021) 31907911
E-mail : mpi.iapi@gmail.com

Terbit Setiap Triwulan

Januari, Mei, September

Izin Terbit

No. 1073/SK Ditjen PPG/STT/1986, tertanggal 4 Desember 1986

ISSN 0215-7284

Majalah Patologi Indonesia
Indonesian Journal of Pathology

Daftar Isi

Volume 20 No. 2, Mei 2011 ISSN 0215-7284

Kartika Sari, Henny Sulastri, Heni Maulani, Kms.Ya'kub Rahadiyanto	Keakuratan Diagnosis Pemeriksaan Sitologi Aspirasi Jarum Halus pada Tumor Payudara di RSUP. Dr. Mohammad Hoesin Palembang	1
Tofrizal, Aswiyanti Asri, Yanwirasti	Hubungan Mikrometastasis Kelenjar Limfe dengan Gambaran Histopatologik Karsinoma Payudara	6
Harman Agusaputra, Troef Soemarno	Pengaruh Induksi Hidrogen Peroksida 3% pada Tikus dengan Luka Iris Terhadap Sel Radang Mononuklear (Limfosit, Makrofag), Sel Nekrosis dan Jumlah Pembuluh Darah (Ekspresi VEGF)	11
Alphania Rahniayu, Imam Susilo	Ekspresi <i>Epidermal Growth Factor Receptor</i> pada Karsinoma Duktal Invasif Payudara <i>Triple Negative</i> Hubungannya dengan Ekspresi Ki-67, Besar Tumor, dan Derajat Histologik	16
Nila Kurniasari, Imam Susilo	Ekspresi Topoisomerase II A pada Karsinoma Duktal Invasif Payudara, Hubungannya dengan Derajat Histopatologik dan Klasifikasi Subkelas Molekuler Payudara	20
Siti Kharidah, Troef Soemarno	Pengaruh Ekstrak Biji <i>Eugenia Jambolana</i> terhadap Jumlah Sel Beta Pankreas dan Ekspresi Protein Glut4 pada Mencit Jantan Balb/C yang Diinduksi Streptozotocin	28
Lenti Perangin Angin, Sri Linuwih Menaldi, Santoso Cornain, Mpu Kanoko	Tingkat Kesesuaian Gambaran Klinik dan Histopatologik serta Positivitas Cd4 dan Cd8 pada Spektrum Penyakit Kusta Menurut Klasifikasi Ridley-Jopling	34

PENELITIAN

Keakuratan Diagnosis Pemeriksaan Sitologi Aspirasi
Kartika Sari*, Henny Sulastri*, Heni Maulani*, Kms. Ya'kub Rahadiyanto**

Majalah **Patologi**

Keakuratan Diagnosis Pemeriksaan Sitologi Aspirasi Jarum Halus pada Tumor Payudara di RSUP. Dr. Mohammad Hoesin Palembang

Kartika Sari* Henny Sulastri* Heni Maulani*, Kms. Ya'kub Rahadiyanto**

*Departemen Patologi Anatomi Fakultas Kedokteran Universitas Sriwijaya

**Unit Penelitian Kedokteran dan Kesehatan Fakultas Kedokteran Universitas Sriwijaya Palembang

ABSTRAK

Latar belakang

Pemeriksaan sitologi aspirasi jarum halus pada payudara merupakan prosedur diagnostik pada tumor payudara di banyak negara, akan tetapi di Rumah Sakit Umum Dr. Mohammad Hoesin Palembang pemeriksaan ini bukan merupakan prosedur rutin. Tujuan penelitian ini adalah untuk menilai akurasi pemeriksaan sitologi aspirasi jarum halus dibandingkan dengan pemeriksaan histopatologi sebagai baku emasnya.

Bahan dan cara kerja

Penelitian merupakan studi retrospektif pada 114 sampel tumor payudara di Patologi Anatomi RSUP Dr. Moh. Hoesin Palembang dari bulan Januari 2008 sampai Desember 2009. Seratus empatbelas sampel sitologi aspirasi jarum halus dan histopatologi dibaca ulang oleh dua orang Spesialis pemeriksaan Patologi Anatomi. Hasil penelitian dianalisis untuk menghitung nilai sensitivitas dan spesifisitas pemeriksaan sitologi aspirasi jarum halus.

Hasil

Didapatkan nilai sensitivitas 98,33%, spesifisitas 100%, nilai prediksi positif 100% dan nilai prediksi negatif 98,04%.

Kesimpulan

Pemeriksaan sitologi aspirasi jarum halus merupakan suatu pemeriksaan dengan nilai sensitivitas dan spesifisitas yang tinggi yang dapat dipakai sebagai diagnosis pra-bedah pada tumor payudara.

Kata kunci : Tumor payudara, sitologi aspirasi jarum halus, sensitivitas, spesifisitas.

ABSTRACT

Background

Fine needle aspiration cytology examination of breast has been used as a diagnostic procedure in the investigation of palpable breast tumor in many countries, but it is not routine examination in Dr. Mohammad Hoesin Public Hospital Palembang. The aim of this study is to evaluate the accuracy of fine needle aspiration cytology with histopathologic confirmation.

Method

The study has been done retrospectively in 114 sample of breast tumor at the Anatomic Pathology of Dr. Mohammad Hoesin Public Hospital Palembang from January 2008 to December 2009. One hundred and fourteen samples of fine needle aspiration cytology and histopathology were reviewed by two pathologists. The result was analyzed for counted the sensitivity and specificity value of fine needle aspiration cytology examination which were confirmed by histopathologic examination.

Result

The Results showed a 98,33% sensitivity, 100% specificity, 100% positive predictive value and 98,04% negative predictive value.

Conclusion

Fine needle aspiration cytology is a highly sensitive and specific test that can be useful for pre-operative diagnose of breast tumor, and it is a cheap, rapid, reliable examination.

Keywords : Breast tumor, fine needle aspiration cytology, sensitivity, specificity.

PENELITIAN

Keakuratan Diagnosis Pemeriksaan Sitologi Aspirasi
Kartika Sari, Henny Sulastri*, Heni Maulani*, Kms. Ya Kub Rahadyanto***

Majalah **Patologi**

PENDAHULUAN

Berbagai cara pemeriksaan digunakan untuk mengevaluasi tumor-tumor pada payudara, seperti pemeriksaan *mammography*, *ultrasonography*, *core needle biopsy*, *excisional biopsy*, atau *fine needle aspiration biopsy/FNAB* (sitologi aspirasi jarum halus/SAJH). Peranan SAJH sendiri di berbagai negara maju sudah sedemikian jauh dalam menentukan diagnosis suatu kelainan patologik dari jaringan tubuh, terutama dilakukan untuk menentukan tindakan lebih lanjut.^{1,2,6,16,22,26}

Pemeriksaan SAJH memiliki banyak keunggulan, antara lain singkatnya waktu yang diperlukan dalam menegakkan diagnosis suatu penyakit, mudah dilakukan, cepat hasilnya, biaya lebih murah karena hanya memakai jarum suntik biasa tanpa memakai anestesi, efek samping hampir tidak ada karena tidak menimbulkan luka seperti pada operasi, sehingga sangat diharapkan pemeriksaan ini dapat memberikan kontribusi nyata dalam membantu mengarahkan diagnosis secara lebih cepat dan tepat, supaya dapat dipilah kasus-kasus mana yang harus segera ditangani karena keganasannya atau ditanggguhkan pada kasus yang jinak.¹⁻¹⁶

Sensitivitas pemeriksaan SAJH pada tumor payudara yang dilakukan oleh beberapa peneliti di berbagai negara menunjukkan angka yang cukup tinggi, antara lain oleh Cobb (2004) yaitu sebanyak 92,5%⁷, Rebelo (2008) sebesar 83%⁵, Khemka (2009) sebesar 96%² dan Salim (2009) sebanyak 88,7%⁴.

Berdasarkan laporan Badan Registrasi Kanker Ikatan Ahli Patologi Anatomi Indonesia (BRK-I-API), kanker payudara merupakan keganasan kedua setelah kanker leher rahim, tercatat sebesar 16,53% pada tahun 1994, kemudian meningkat menjadi 19,18% pada tahun 1999, dan 29,26% pada tahun 2004. Di Departemen Patologi Anatomi RSUP Dr. Mohammad Hoesin (RSMH) Palembang pada tahun 2000, tumor payudara merupakan tumor terbanyak pertama sebesar 23,94%, dan meningkat menjadi 25,68% pada tahun 2004,²⁵ tetapi di RSMH Palembang sendiri, pemeriksaan SAJH belum menjadi prosedur rutin pada tumor payudara. Dari 1220 kasus pemeriksaan SAJH di Departemen Patologi Anatomi tahun 2008 hanya dijumpai 300 kasus (24,6%) yang merupakan tumor payudara. Departemen Patologi Anatomi RSMH Palembang sendiri sejauh ini

belum mempunyai data mengenai keakuratan pemeriksaan ini, oleh karena itu dilakukan penelitian ini untuk mengetahui tingkat akurasi pemeriksaan SAJH, dan diharapkan SAJH dapat dijadikan sebagai prosedur tetap untuk pemeriksaan pre-operatif pada penderita tumor payudara.

METODE PENELITIAN

Penelitian ini merupakan penelitian uji diagnostik untuk menguji sensitivitas dan spesifisitas pemeriksaan sitologi aspirasi jarum halus dibandingkan dengan pemeriksaan baku emas yaitu pemeriksaan histopatologi, dengan sampel penelitian sebanyak 114 sampel diambil dari arsip formulir dan preparat penderita tumor payudara yang dilakukan pemeriksaan SAJH dan diikuti pemeriksaan histopatologi di Bagian/Departemen Patologi Anatomi Fakultas Kedokteran Unsri/RSMH Palembang dari bulan Januari 2008-Desember 2009.

Dilakukan pembacaan ulang oleh dua orang Spesialis Patologi Anatomi dari divisi payudara, tanpa melihat hasil pemeriksaan terdahulu. Preparat SAJH dinilai dengan memakai kriteria tidak adekuat, jinak, atipik, curiga ganas dan ganas, sedangkan preparat histopatologi dinilai jinak atau ganas.^{17-21,23,24} Data preparat SAJH yang dianalisis adalah kriteria jinak dan atipik disatukan sebagai jinak, kriteria curiga ganas dan ganas disatukan sebagai ganas, kemudian dihitung sensitivitas dan spesifisitasnya, sedangkan kriteria tidak adekuat tidak dianalisis.

Tabel 1. Kriteria hasil pemeriksaan sitologi aspirasi jarum halus pada tumor payudara.

Kriteria Diagnosis	Jumlah
Tidak adekuat	4
Jinak	29
Atipik	22
Curiga ganas	6
Ganas	53
Jumlah	114

HASIL

Dari 114 kasus yang memenuhi kriteria penelitian, hanya 4 sampel dari pemeriksaan SAJH yang tidak adekuat, sehingga tidak dilakukan analisis pada sampel-sampel ini (Tabel 1). Didapatkan jumlah tumor payudara

PENELITIAN

Keakuratan Diagnosis Pemeriksaan Sitologi Aspirasi
Kartika Sari, Henny Sulastri*, Heni Maulani*, Kms. Ya'kub Rahadhyanto***

Majalah **Patologi**

pada kelompok umur 35-44 tahun lebih tinggi (38,60%) dibandingkan kelompok umur lainnya (tabel 2) dengan usia termuda adalah 15 tahun dan tertua 76 tahun. Sedangkan kriteria jinak sebanyak 29 sampel, atipik 22 sampel, curiga ganas 6 sampel dan ganas sebanyak 53 sampel (tabel 3). Pada pemeriksaan histopatologi ternyata kasus keganasan (54,55%) lebih banyak dijumpai dibanding kasus jinak (45,45%), dengan jenis karsinoma duktal invasif yang tertinggi (51,82%) dapat dilihat pada tabel 4.

Tabel 2. Distribusi tumor jinak dan ganas payudara menurut umur.

Umur	Tumor jinak Jumlah (%)	Tumor ganas Jumlah (%)	TOTAL Jumlah/%
15-24	6 (12%)	-	6 (5,26%)
25-34	9 (18%)	3 (5%)	13 (11,40%)
35-44	22 (44%)	20 (33,33%)	44 (38,60%)
45-54	11 (22%)	24 (40%)	36 (31,58%)
55-64	2 (4%)	7 (11,67%)	9 (7,90%)
65-74	-	3 (5%)	3 (2,63%)
75-84	-	3 (5%)	3 (2,63%)
Jumlah	50(45,45%)	60(54,55%)	110(100,00%)

Tabel 3. Sebaran kasus berdasarkan hasil pemeriksaan SAJH dan histopatologi.

		Histopatologi		Jumlah
		Jinak	Ganas	
S	Jinak	28	1	29
A	Atipik	22	0	22
J	Curiga ganas	0	6	6
H	Ganas	0	53	53
	Jumlah	50	60	110

Tabel 4. Jenis-jenis tumor payudara pada pemeriksaan histopatologi.

Jenis Tumor	Jumlah (%)	
Jinak:		45,45%
Fibroadenoma	21(19,09)	
Perubahan fibrokistik	17(15,45)	
Tumor Filodes jinak	2(1,82)	
Komplek Fibroadenoma-Fibrokistik	6(5,45)	
Adenoma laktans	1(0,91)	
Mastitis kronik	2(1,82)	
Neurofibroma	1(0,91)	
Ganas:		54,55%
Karsinoma duktal invasif	57(51,82)	
Tumor Filodes ganas	2(1,82)	
Karsinoma duktal in situ	1(0,91)	
Jumlah	110(100)	

Pada kasus-kasus ganas, kelompok umur 45-54 tahun persentasenya paling tinggi (40%) dibanding kelompok umur yang lain, sedangkan pada kelompok umur 15-24 tahun tidak dijumpai tumor ganas (tabel 4). Pada kasus jinak, kelompok umur 35-44 tahun yang persentasenya lebih tinggi (44%) dibanding yang lain dan tidak dijumpai adanya tumor jinak pada kelompok umur 65-74 tahun maupun kelompok umur 75-84 tahun (tabel 4). Dari semua hasil pemeriksaan SAJH didapati kriteria jinak dan atipik sebanyak 51 sampel, kriteria curiga ganas dan ganas sebesar 59 sampel (tabel 4). Hasil uji diagnostik pemeriksaan SAJH pada tumor payudara dibandingkan dengan pemeriksaan histopatologinya didapatkan jumlah positif sejati sebanyak 59 sampel, negatif sejati sebanyak 50 sampel, positif palsu tidak ada sedangkan negatif palsu dijumpai 1 sampel (tabel 5), dari penghitungan didapatkan nilai sensitivitas sebesar 98,33%, spesifisitas sebesar 100%, dengan nilai prediksi positif sebesar 100%, sedangkan nilai prediksi negatif sebesar 98,04% (tabel 6).

PEMBAHASAN

Di RSMH Palembang penegakkan diagnosis tumor payudara masih berdasarkan pemeriksaan fisik semata, sehingga sering dijumpai penderita tumor payudara yang mengalami operasi berulang, karena tumor yang tadinya diduga jinak ternyata pada pemeriksaan histopatologinya adalah tumor ganas. Apabila pada penderita-penderita tumor payudara seperti ini terlebih dahulu dilakukan pemeriksaan aspirasi jarum halus, maka manajemen terapi yang akan diambil oleh klinisi dapat lebih terencana dan lebih tepat.

Dari hasil penelitian ini didapatkan penderita tumor payudara terbanyak berada dikelompok usia 35-44 tahun (38,60%), sesuai dengan penelitian oleh Khemka dan kawan-kawan (terbanyak usia 40-44 tahun)². Dengan jumlah kasus keganasan lebih banyak (54,55%) dibanding kasus yang jinak, dan menyerang kelompok usia 45-54 tahun, sedangkan Khemka mendapatkan kasus keganasan terbanyak di usia 40-44 tahun².

Tingkat ketepatan diagnosis yang dicapai tinggi yaitu dengan sensitivitas sebesar 98,33% dan spesifisitas sebesar 100%, hasil ini mirip dengan yang diperoleh Khemka yaitu sensitivitas 96%, spesifisitas 100%², tetapi jauh

PENELITIAN

Keakuratan Diagnosis Pemeriksaan Sitologi Aspirasi
Kartika Sari, Henny Sulastri*, Heni Maulani*, Kms. Ya'kub Rafadhyanto***

Majalah **Patologi**

lebih tinggi dibanding yang diperoleh Islimsyaf yaitu sensitivitas 87,88%, spesifisitas 88,71%⁴

Pemeriksaan sitologi aspirasi jarum halus pada tumor payudara tidak ditemukan adanya penyulit yang berarti seperti perdarahan pada tindakan operasi, karena hanya menggunakan jarum kecil ukuran 23-25 G. Pemeriksaan ini juga dalam sisi ekonomi lebih murah yaitu sebesar ± Rp. 200.000,- dibandingkan bila menjalani operasi yang dapat menelan biaya antara Rp. 500.000,- sampai jutaan rupiah. Dalam masalah waktu untuk menegakkan diagnosis, pemeriksaan SAJH hanya memerlukan waktu antara setengah sampai satu jam, sedangkan pemeriksaan histopatologi dari jaringan operasi memakan waktu 3 sampai 5 hari.

Tabel 5. Matrik hasil pemeriksaan SAJH dibandingkan dengan pemeriksaan histopatologi.

	Histopatologi		
	Positif	Negatif	Jumlah
S	Positif 59	0	59
A	Negatif 1	50	51
J			
H	Jumlah 60	50	110

Tabel 6. Hasil uji diagnostik ketepatan pemeriksaan SAJH.

1. Sensitivitas	= $59:(59+1) \times 100\% = 98,33\%$
2. Spesifisitas	= $50:(50+0) \times 100\% = 100\%$
3. Nilai prediksi positif	= $59:(59+0) \times 100\% = 100\%$
4. Nilai prediksi negatif	= $50:(50+1) \times 100\% = 98,04\%$

KESIMPULAN

Pemeriksaan sitologi aspirasi jarum halus sangat bermanfaat untuk membantu menegakkan diagnosis pada tumor payudara terutama pada tumor ganas payudara, karena mempunyai angka sensitivitas dan spesifisitas yang tinggi, dapat dilakukan dalam waktu singkat, aman dan murah. Dengan demikian maka sangat diharapkan pemeriksaan ini dapat membantu mempersingkat penatalaksanaan pemeriksaan pada tumor payudara yang ada, terutama dalam menyeleksi penderita pra-operatif tumor payudara yang ada di RSUP. Dr. Moh. Hoesin Palembang.

DAFTAR PUSTAKA

1. Freitas R. Fine needle aspiration biopsy for breast lesion: A comparison between two devices for obtaining cytological samples. *Sao Paulomed J.* 2005; 123: 271-6.
2. Khemka A, Chakrabarti N, Shah S, Patel V. Palpable breast lumps: Fine needle aspiration cytology versus histopathology: A correlation of diagnostic accuracy. *The Internet J Surg.* 2009; 18: 1528-40.
3. Bowa K, Jewel J, Mudenda V. Fine needle aspiration cytology in the investigation of breast lumps at the University Teaching Hospital in Lusaka, Zambia. *Trop Doct.* 2008;38:245-7.
4. Salim IA. Accuracy diagnostic examination fine needle aspiration biopsy at breast cancer in Prof. Dr. Margono Soekarjo Hospital Purwokerto Middle Java. In: *Proceeding of 16th National Congress of The Indonesian Association of Pathologist,* Nov 4-7, 2009. Medan-North Sumatra.
5. Rebelo K. Diagnostic accuracy of fine needle aspiration in breast lesions: Implication for future use. *Doctor's Guide.* 2008 April 14. Diunduh dari : <http://www.docguide.com> 28/01/2010.
6. Ergete W. Fine needle aspiration of palpable breast lesions with histopathologic correlation. *J. Health Dev.* 1999;13:181-6.
7. Cobb CJ, Raza ASS. VM108 great escapes and dangerous traps in breast cytopathology College of American Pathologists. 2004.
8. Pisano ED et al. Fine needle aspiration biopsy of nonpalpable breast lesion in a multi-center clinical trial: result from the Radiologic Diagnostic Oncology Group V. *Radiol.* 2001; 219: 785-92.
9. Alghazawi S, Quosouss S. Final diagnosis by fine needle aspiration biopsy for definitive diagnosis in breast cancer. *Pan Arab Med J.* 2005; 09: 56.
10. Bdour M et al. Comparison between fine needle aspiration cytology and tru-cut biopsy in the diagnosis of breast cancer. *J Surg Pak.* 2008;13:19-21.
11. Young NA et al. Diagnosis and subclassification of breast carcinoma by fine needle aspiration biopsy. *Arch Path Lab Med.* 2002; 126:1453-8.
12. Lieske B, Ravichandran D, Wright D. Role of fine-needle aspiration cytology and core

PENELITIAN

Keakuratan Diagnosis Pemeriksaan Sitologi Aspirasi
*Kartika Sari**, *Henny Sulastri**, *Heni Maulani**, *Kms. Ya'qub Rahadiyanto***

Majalah **Patologi**

- biopsy in the preoperative diagnosis of screen detected breast carcinoma. *BJC*. 2006; 95: 62-6.
13. Barrows GH, Anderson TJ, Lamb JL, Dixon JM. Fine needle aspiration of breast cancer. relationship of clinical factors to cytology results in 689 primary malignancies. *Cancer*. 1986; 58: 1493-8.
 14. Lazda EJ, Kocjan G, Sams VR, Wotherspoon AC, Taylor I. Fine needle aspiration (FNA) cytology of the breast: the influence of unsatisfactory samples on patient management. *Cytopath*. 1996;7: 262-7.
 15. Arisio R et al. Role of fine needle aspiration biopsy in breast lesions: Analysis of a series of 4,110 cases. *Diagn. Cytopathol*. 1998;18:462-7.
 16. Tambunan GW. Penerapan biopsi aspirasi jarum halus dalam deteksi dini kanker. *Cermin Dunia Kedokteran*. Edisi khusus no.80. 1992: 7-9.
 17. Lindholm K. Breast. In: Orell SR, Sterrett GF, Whitaker D. *Fine Needle Aspiration Cytology*. 4th ed. Philadelphia: Churchill Livingstone Elsevier; 2005;165-217.
 18. DeLellis RA, Resnick M, Frable WJ. General and special techniques in surgical pathology and cytopathology. In: Silverberg SG et al. *Silverberg's Principles and Practice of Surgical Pathology and Cytopathology*. 4th ed. Philadelphia: Churchill Livingstone Elsevier; 2006;15-48.
 19. Orell SR. Introduction to fine needle biopsy. *Kursus Biopsi Aspirasi Jarum Halus*. Surabaya, 1993.
 20. Koss LG, Melamed MR. *Koss's Diagnostic Cytology and its Histopathology Bases*. 5th ed. Philadelphia: Lippincott William & Wilkins; 2006; p 1081-1140.
 21. Mansoor I, Jamal A. The value of fine needle aspiration cytology in the diagnosis of male breast lesions. *Kuwait Med J*. 2001; 33: 216-9.
 22. Lestadi J. *Penuntun Diagnostik Praktis Sitologi Payudara*. Cara diagnosis pra-bedah dalam penatalaksanaan kanker payudara. Jakarta: Widy Medika; 1999;1-135.
 23. Garg S, Mohan H, Bal A, Attri AK, Kochhar S. A comparative analysis of core needle biopsy and fine-needle aspiration cytology in the evaluation of palpable and mammographically detected suspicious breast lesions. *Diagn cytopathol*. 2007; 35: 681-9.
 24. McManus DT, Anderson NH. Fine needle aspiration cytology of the breast. *Current Diagn. Path*. 2001;7:262-71.
 25. Direktorat Jenderal Pelayanan Medik Depkes RI, Badan Registrasi Kanker Perhimpunan Dokter Spesialis Patologi Indonesia. *Yayasan Kanker Indonesia*, 2004. *Data Histopatologik*.
 26. Singhal H, Teh W. Breast, stereotactic core biopsy/fine needle aspiration. *eMed Radiol*. 2008 Apr 22. Diunduh dari <http://www.emedicine.medscape.com>. 02/01/2010.