IMUNOPATOLOGI BEBERAPA PENYAKIT KULIT

Prof. Dr. dr. M. Athuf Thaha, SpKK(K)

Unsri Press

Ketentuan Pidana
Kutipan pasal 72 Undang-Undang Republik Indonesia Nomor 19 Tahun 2002 Tentang HAK CIPTA :

1. Barang siapa dengan sengaja dan tanpa hak melakukan sebagaimana dimaksud dalam pasal 2 ayat (1) atau pasal 49 ayat (1) dan ayat (2) dipidana dengan pidana penjara masing-masing paling singkat 1 (satu) bulan dan/atau denda paling sedikit Rp 1.000.000,00 (satu juta rupiah), atau pidana penjara paling lama 7 (tujuh) tahun dan/atau denda paling banyak Rp 5.000.000.000,00 (lima miliar rupiah).
2. Barang siapa dengan sengaja menyiarkan, memamerkan, mengedarkan, atau menjual kepada umum suatu ciptaan atau barang hasil pelanggaran Hak Cipta atau hak terkait sebagaimana dimaksud pada ayat (1) dipidana dengan pidana paling lama 5 (lima) tahun dan/atau denda paling banyak Rp 500.000.000,00 (lima ratus juta rupiah).

KATA PENGANTAR

Dengan memanjatkan puji syukur ke hadirat Allah Yang Maha Kuasa, akhirnya buku dengan judul "Imunopatologi Beberapa Penyakit Kulit" dapat diterbitkan. Buku ini membahas secara rinci tentang imunopatologi beberapa penyakit kulit yang sering ditemui dalam praktek sehari-hari. Tujuan penulisan buku ini tentunya dalam rangka membantu mahasiswa kedokteran, para dokter umum, dan mahasiswa program pendidikan dokter spesialis (PPDS) yang sedang mengambil spesialisasi dibidang ilmu kesehatan kulit kelamin agar lebih memahami imunopatologi penyakit seperti dermatitis, pemfigus, lupus dan berbagai penyakit kulit lainnya, sehingga dapat mengobati penyakit tersebut. Selain itu diharapkan buku ini merupakan sumbangsih penulis untuk kemajuan ilmu pengetahuan di bidang ilmu penyakit kulit dan kelamin.

Saya menyadari tentu saja ada kekurangan dalam penulisan buku ini, untuk itu saya menerima kritik yang membangun. Semoga buku ini bermanfaat dan dapat disebarluaskan. Atas bantuan semua pihak yang telah membantu sehingga buku ini dapat diterbitkan, saya ucapkan terimakasih.

Palembang, Maret 2012
Penulis

Prof.Dr.dr.M.Athuf Thaha, SpKK (K)

SAMBUTAN DEKAN FAKULTAS KEDOKTERAN UNIVERSITAS SRIWIJAYA

Pemeliharaan kesehatan kulit merupakan bagian dari pemeliharaan kesehatan umum yang harus diperhatikan oleh semua orang, tanpa terkecuali. Karena itu sangat penting bagi Fakultas Kedokteran untuk memastikan agar para mahasiswanya, jenjang S1 maupun S2 (dokter spesialis), dapat memperoleh pengetahuan dan kompetensi yang baik dibidang ilmu penyakit kulit tersebut sesuai dengan standar kompetensi yang telah ditetapkan pada jenjang pendidikannya. Hal itu penting agar masyarakat yang mengalami gangguan/ penyakit kulit bisa ditangani dengan cepat, tepat dan bersifat komprehensif.

Karena itu, kami sangat menyambut baik terbitnya buku yang membahas tentang imunopatologi beberapa penyakit kulit ini, yang disusun oleh seorang dokter ahli yang telah berpengalaman dibidang ilmu penyakit kulit tersebut. Kami menilai buku ini tidak hanya akan bermanfaat bagi mahasiswa kedokteran jenjang S1, tetapi juga bagi semua dokter umum dan mahasiswa Program Pendidikan Dokter Spesialis (PPDS) yang sedang mengambil spesialis di Bidang Ilmu Kesehatan Kulit dan Kelamin.

Terima kasih kami ucapkan kepada penulis yang telah menunjukan dedikasinya terhadap pendidikan di bidang yang selama ini telah ditekuninya. Mudah-mudahan dimasa mendatang semakin banyak staf pengajar di lingkungan Fakultas Kedokteran Universitas Sriwijaya/RSUP dr.Mohammad Hoesin yang menerbitkan buku-buku yang dapat menjadi pegangan bagi peserta didik di bidang ilmu kedokteran.

Semoga Tuhan Yang Maha Esa selalu memberikan bimbingan, petunjuk, kekuatan dan Ridhonya bagi kita semua.

Palembang, Maret 2012
Dekan Fakultas Kedokteran Unsri,

Dr.dr.H.M.Zulkarnain, M.Med, Sc, PKK

DAFTAR ISI

HALAMAN JUDUL		i
KATA PENGATAR		ii
SAMBUTAN DEKAN FK UNSRI		vii
DAFTAR ISI		ix
DAFTAR TABEL		xi
DAFTAR GAMBAR		xiii
BAB I	DERMATITIS ATOPIK	1
BAB II	DERMATITIS NUMULARIS	21
BAB III	DERMATITIS AUTOSENSITISASI	25
BAB IV	DERMATITIS SEBOROIK	29
BAB V	DERMATITIS EKSFOLIATIVA	45
BAB VI	DERMATITIS KONTAK ALERGIK	59
BAB VII	DERMATITIS KONTAK IRITAN	67
BAB VIII	DERMATITIS PERIORAL	73
BAB IX	NEKROLISIS EPIDERMAL	79
BAB X	PEMFIGUS	99
BAB XI	PEMFIGOID BULOSA	117
BAB XII	DERMATITIS HERPETIFORMIS	127
BAB XIII	PIODERMA GANGRENOSUM	139
BAB XIV	LUPUS ERITEMATOSUS	153

DAFTAR TABEL

No.Tabel		Halaman
Tabel 1.1	Kriteria mayor dan minor dermatitis atopik	2
Tabel 1.2	Kriteria diagnostik dermatitis atopik pada bayi	3
Tabel 4.1	Pola DS	32
Tabel 4.2	Diagnosis banding DS berdasarkan lokasi spesifik	38
Tabel 4.3	Perbedaan gambaran histopatologik antara DS klasik dan DS yang disertai AIDS.	40
Tabel 5.1	Gambaran spesifik penyakit yang mendasari eritroderma	51
Tabel 5.2	Pengobatan PRP	56
Tabel 6.1	Anamnesis pasien dengan kecurigaan DKA	63
Tabel 7.1	Kriteria diagnostik DKI	70
Tabel 8.1	Diagnosis banding	75
Tabel 8.2	Pengobatan DP	76
Tabel 9.1	SCORTEN: Sistem scoring prognostik untuk pasien nekrolisis epidermal (NE)	80
Tabel 9.2	Medikasi dan risiko NE	81
Tabel 10.1	Klasifikasi pemfigus	99
Tabel 11.1	Pilihan pengobatan BP	125
Tabel 13.1	Diagnosis banding PG	145
Tabel 14.1	Klasifikasi lesi kulit LE menurut Gillian	153
Tabel 14.2	Kriteria klasifikasi SLE yang telah direvisi 1982	154
Tabel 14.3	Perbandingan antara 3 tipe utama LE-specific skin diseas	162
Tabel 14.4	Skema klasifikasi gangguan kulit vesikobulosa yang ditemui pada pasien LE	173

Gambar 9.3	Fase eksantematosa awal dengan tanda Nikolsky.	85
Gambar 9.4A	Erosi dan nekrosis ekstensif bibir bawah dan mukosa mulut	86
Gambar 9.5B	Erosi massif tertutupkrusta pada bibir.	86
Gambar 9.6	Gambaran histologik nekrolisis epidermal toksik.	88
Gambar 10.1	Pemfigus fulgaris. Bula flaksid.	105
Gambar 10.2	Pemfigus vulgaris. Erosi mulut	106
Gambar 10.3	Pemfigus foliaseus. Lesi berkrusta dan skuama pada punggung atas	107
Gambar 10.4	Eritroderma eksfoliativa	107
Gambar 11.1	Model hubungan hipotetik molekul dalam dermal-epidermal junction basement membrane.	119
Gambar 11.2	Model patofisiologi pembentukan lepuh pada BP.	121
Gambar 11.3	Pemfigoid bulosa. Bula besar, tegang dan macula eritem pada paha dan tingkai bawah.	122
Gambar 11.4	Lesi urtikarial BP	122
Gambar 12.1	Erupsi ekstensif berupa papul berkelompok, vesikel, dan krusta pada punggung.	129
Gambar 12.2	Papul, vesikel, dan krusta pada lutut.	129
Gambar 12.3	Vesikel dengan puncak keras, bula, erosi dan hiperpigmentasi	130
Gambar 12.4	Pola distribusi lesi dermatitis herpetiformis	130
Gambar 12.5	Pemeriksaan imunofluoresen langsung tampak deposit granular IgA pada papil dermis.	131
Gambar 12.6	Biopsi lesi awal menampakkan kumpulan netrofil dan eosinofil pada papil dermis, dan vesikulasi subepidermal.	133
Gambar 13.1	Pendekatan pasien dengan PG	140
Gambar 13.2	Beberapa lesi pathergic PG timbul sepanjang lokasi scar torakotomi	141

Gambar 13.3 Lesi PG ulseratif menunjukkan ulkus yang berbatas tegas dengan zona eritema disekelilingnya . 142
Gambar 13.4 Lesi PG bulosum menunjukkan atap lepuh yang runtuh dan ulkus yang timbul kemudian menunjukkan kualitas erosi superfisial 143
Gambar 13.5 Lesi PG pustular pada penis pada pasien yang menderita pula PG ulseratif. 144
Gambar 13.6 Pioderma gangrenosum tipe vegetatif. 144
Gambar 13.7 Skema pengobatan PG. 151
Gambar 14.1 Model patogenesis SLE . 159
Gambar 14.2 Eritema batas tegas tertutup skuama halus pada punggung tangan, jari dan area periungual, dan tidak ada lesi pada knuckles 164
Gambar 14.3 Closed-up eritem periungual dan telangiektasis jelas. 164
Gambar 14.4A SCLE anular pada punggung atas wanita usia 38 tahun. 166
Gambar 14.4B SCLE papuloskuamosa di atas pada bagian ekstensor lengan bawah wanita usia 26 tahun. 166
Gambar 14.5 DLE klasik. 168
Gambar 14.6 DLE klasik. 168
Gambar 14.7 LE panikulitis 172
Gambar 14.8 LE tumidus. 172
Gambar 14.9 Histologi lesi DLE menujukkan kerusakan nyata lapisan sel basal dengan vakuolisasi dan ukuran sel basal yang ireguler. 174
Gambar 14.10 Pendekatan pasien dengan lesi dengan kecurigaan CLE. 176
Gambar 14.11 Algoritma pengobatan LE-specific skin diseases 181

BAB I
DERMATITIS ATOPIK

Pendahuluan

Dermatitis atopik (DA) adalah penyakit kulit kronik berulang yang terjadi paling sering semasa awal bayi dan anak. Walaupun etiologi penyakit tidak sepenuhnya dipahami, DA dianggap sebagai produk dari interaksi komplek antara lingkungan host, gen-gen suseptibel, disfungsi fungsi sawar kulit, dan disregulasi system imun lokal dan sistemik. Elemen utama dalam disregulasi imun adalah sel Langerhans (LC), inflammatory dendritic epidermal cells (IDEC), monosit, makrofag, limfosit, sel mast, dan keratinosit, semuanya berinteraksi melalui rangkaian rumit sitokin yang mengarah ke dominasi sel Th2 terhadap sel Th1, sehingga sitokin Th2 (IL-4, IL-5, IL-10, dan IL-13) meningkat dalam kulit dan penurunan sitokin Th1 (IFN-γ dan IL-2).

Estimasi terbaru mengindikasikan bahwa DA adalah problem kesehatan masyarakat utama di seluruh dunia, dengan prevalensi pada anak 10-20% di Amerika, Eropa Utara dan Barat, urban Afrika, Jepang, Australia dan negara industri lain. Prevalensi DA pada dewasa berkisar 1-3%. Menariknya, prevalensi DA jauh lebih kecil di negara agrikultural seperti Cina, EropaTimur, rural Afrika, dan Asia. Rasio wanita/pria adalah 1.3 : 1.0. Beberapa faktor risiko potensial yang mendapat perhatian karena disertai dengan peningkatan DA termasuk keluarga kecil, meningkatnya penghasilan dan pendidikan baik pada kulit putih maupun hitam, migrasi dari lingkungan pedesaan ke kota, meningkatnya pemakaian antibiotik, semuanya dikenal sebagai *Western life-style*. Hal tersebut menghasilkan *hygiene hypothesis*, yaitu bahwa penyakit alergi mungkin dapat dicegah dengan infeksi pada awal masa anak yang ditularkan melalui kontak tidak higienis dari saudaranya.

Tidak ada gambaran klinis tunggal pembeda atau tes laboratoris diagnostik untuk DA, sehingga diagnosis didasarkan pada konstelasi temuan klinis oleh Hanifin & Rajka (Tabel 1.1).

Tabel 1.1 Kriteria mayor dan minor dermatitis atopik

Major characteristics (≥3)	Minor characteristics (≥3)	
1. Pruritus 2. Typical morphology and distribution (ie, flexural lichenification in older children; facial and extensor involvement in infants and young children) 3. Tenceney toward chronic or chronically relapsing dermatitis 4. Personal or family history of atopy (eg, asthma, alergic rhinitis, atopic dermatitis	1. Xerosis (dry skin) 2. Accentuated lines or grooves below the margin of the lower eyelid (Dennie-Morgan fold) 3. Darkening beneath the eyes (allergic shiners/Orbital darkening) 4. Facial pallor/facial erytherma 5. Pityriasis alba 6. Keratosis pilaris 7. Ichthyosis vulgaris 8. Hyperlinearity of palms and soles 9. White dermographism (white line appear on skin within 1 minute of being stroked with blunt instrument) 10. Conjunctivitis 11. Keratoconus 12. Anterior subcapsular cataracts 13. Elevated total serum IgE	14. Food intolerance/ allergy 15. Immediate (type 1) skin test reactivity 16. Susceptibility to cutaneous infection (eg, with Staph aureus, HSV, other viruses, warts, molluscum, dermatophytes) 17. Perifollicular accentuation 18. Early age of onset 19. Impaired cell-mediated immunity 20. Anterior neck folds 21. Course influenced by environment/ emotional factors 22. Pruritus with sweating 23. Intolerance to wool and lipid solvents 24. Peripheral blood eosinophilia 25. Hand and/or foot dermatitis 26. Cheilitis 27. Nipple eczema

Sumber: Diagnostic criteria for AD by Hanifin JM, Rajka G Acta Derm Venereol Suppl (Stockh). 1980;92:44–47 (no 15-27).

Tabel 1.2 Kriteria diagnostik dermatitis atopik pada bayi

Major features	Minor features
1. Pruritic dermatitis 2. Typical facial or extensor eczematous or lichenified dermatitis 3. Family history of atopy (asthma, allergic rhinitis, Atopic dermatitis)	1. Xerosis/Ichthyosis/hyperlinear palms 2. Perifollicular accentuation 3. Chronic scalp scaling 4. Peri-auricular fissures

Sumber: Spergel & Schneider, 1999. Atopic dermatitis. The Internet Journal of Asthma, Allergy and Immunology 1

Etiologi dan patogenesis

DA adalah penyakit kulit inflamatori yang sangat gatal yang terjadi akibat interaksi komplek antar gen-gen suseptibel (mengakibatkan tidak efektifnya sawar kulit, kerusakan sistem imun alami, dan meningkatnya respon imunologik terhadap alergen dan antigen mikrobial). Menurunnya fungsi sawar kulit akibat downregulasi gen *cornified envelope* (filaggrin dan loricrin), penurunan level ceramid, peningkatan level enzim proteolitik endogen, dan peningkatan kehilangan cairan trans-epidermal, selain tidak ada inhibitor terhadap protease endogen.

Penambahan sabun dan detergen ke kulit akan meningkatkan pH, yang berakibat meningkatkan aktivitas protease endogen, yang selanjutnya menambah kerusakan fungsi sawar kulit. Sawar epidermis dapat pula dirusak oleh pajanan protease eksogen dari *house dust mite* dan S aureus. Perubahan epidermis di atas berkontribusi meningkatkan absorpsi alergen dan kolonisasi mikrobial ke dalam kulit. Menurunnya fungsi sawar kulit dapat bertindak sebagai lokasi untuk sensitisasi alergen dan merupakan predisposisi bagi anak untuk mendapat alergi pernafasan di kemudian hari.

Imunopatologi DA

Kulit pasien DA yang bebas lesi klinis menampakkan hiperplasia epidermal ringan dan infiltrat perivaskuler yang jarang. Lesi kulit eksematosa akut ditandai edema interseluler nyata (spongiosis) epidermis. Sel Langerhans (LC) dan makrofag dalam lesi kulit dan sedikit dalam kulit tanpa lesi, menampakkan molekul IgE, selain didapati pula sedikit infiltrat sel T dalam epidermis. Di dalam dermis dari lesi akut, tampak influx sel T. Infiltrat limfositik tersebut terdiri terutama atas sel T memori aktif yang membawa CD3, CD4 dan CD45 RO (bukti dari pajanan sebelumnya dengan antigen). Eosinofil jarang ditemukan pada DA akut, sedangkan sel mast dalam jumlah normal dalam stadium degranulasi berbeda.

Lesi kronik likenifikasi ditandai oleh epidermis hiperplastik dengan pemanjangan rete ridges, hiperkeratosis jelas, dan spongiosis minimal. Terdapat peningkatan sel LC yang membawa IgE dalam epidermis, dan makrofag mendominasi infiltrate dermis. Jumlah sel mast meningkat dan umumnya dalam stadium degranulasi penuh. Sel netrofil tidak ditemui dalam lesi kulit DA walaupun terjadi peningkatan kolonisasi dan infeksi S aureus. Eosinofil meningkat dalam lesi kulit DA kronik, dan sel ini mengalami sitolisis dan melepas kandungan protein granul ke dalam dermis atas dari kulit berlesi (*major basic protein* dengan pola fibriler). Eosinofil diduga berkontribusi dalam inflamasi alergik dengan mensekresikan sitokin dan mediator yang meningkatkan inflamasi alergik dan menginduksi kerusakan jaringan melalui produksi *reactive oxygen intermediate* (ROI) dan pelepasan protein toksik dari granul.

Sitokin dan kemokin

Sitokin TNF-α dan IL-1 dari keratinosit, sel mast, dan sel dendritik (DC) mengikat reseptor pada endotel vaskuler, mengaktifkan jalur sinyal, yang berakibat pada induksi molekul adesi sel endotel vaskuler. Kejadian di atas, mengawali proses *tethering*, aktivasi, dan adesi sel radang ke endotel vaskuler dilanjutkan dengan ekstravasasi sel radang ke dalam kulit. Setelah

berada dalam kulit, sel radang merespon *chemotactic gradients* oleh pengaruh kemokin yang muncul dari lokasi kerusakan atau infeksi.

DA akut disertai dengan produksi sitokin dari sel Th2, IL-4 dan IL-13, yang memediasi pergeseran isotip imunoglobulin ke sintesis IgE, dan upregulasi ekspresi molekul adesi pada sel endotel. Sebaliknya, IL-5 berperan dalam perkembangan dan kelangsungan hidup eosinofil, dan hal ini dominan pada DA kronik. Produksi GM-CSF yang meningkat akan menghambat apoptosis monosit, sehingga berkontribusi dalam persistensi DA. Bertahannya DA kronik melibatkan pula sitokin sel Th1-like, IL-12 dan IL-18, IL-11, dan TGF-β1.

Kemokin spesifik kulit, *cutaneous* T *cell-attracting chemokine* (CTACK), CC *chemokine ligand* 27 (CCL27), di *upregulate* pada DA dan berfungsi menarik sel T yang memiliki CC *chemokin receptor* 10 (CCR10) dan CLA+ ke dalam kulit. Sel T CLA+ dapat pula mengikat CCL17 pada endotel vaskuler dari venule kulit. Pengerahan selektif sel Th2 yang mengekspresikan CCR4, dimediasi oleh kemokin dari makrofag dan sitokin dari timus dan *activation-regulated cytokine*. Selain itu, kemokin fractalkine, *inducible protein* 10 (IP 10), dan monokin diupregulasi secara kuat pada keratinosit dan mengakibatkan migrasi sel Th1 ke arah epidermis, terutama pada DA kronik. Peningkatan ekspresi CC *chemokine*, *macrophage chemoattractant protein*-4 (MCP-4), eotaxin, dan *regulated on activation normal* T-*cell expressed and secreted* (RANTES) mempunyai andil untuk infiltrasi makrofag, eosinofil, dan sel T ke dalam lesi kulit DA akut maupun kronik.

Tipe sel kunci dalam kulit DA

Sel penyaji antigen. Kulit DA mengandung 2 jenis DC yang membawa reseptor IgE berafinitas tinggi, yaitu sel LC dan *inflammatory dendritic epidermal cells* (IDEC), yang berperan penting dalam presentasi alergen kulit kepada sel Th2 sebagai penghasil IL-4. Sel LC yang membawa reseptor

berada dalam kulit, sel radang merespon *chemotactic gradients* oleh pengaruh kemokin yang muncul dari lokasi kerusakan atau infeksi.

DA akut disertai dengan produksi sitokin dari sel Th2, IL-4 dan IL-13, yang memediasi pergeseran isotip imunoglobulin ke sintesis IgE, dan upregulasi ekspresi molekul adesi pada sel endotel. Sebaliknya, IL-5 berperan dalam perkembangan dan kelangsungan hidup eosinofil, dan hal ini dominan pada DA kronik. Produksi GM-CSF yang meningkat akan menghambat apoptosis monosit, sehingga berkontribusi dalam persistensi DA. Bertahannya DA kronik melibatkan pula sitokin sel Th1-like, IL-12 dan IL-18, IL-11, dan TGF-β1.

Kemokin spesifik kulit, *cutaneous* T *cell-attracting chemokine* (CTACK), CC *chemokine ligand* 27 (CCL27), di *upregulate* pada DA dan berfungsi menarik sel T yang memiliki CC *chemokin receptor* 10 (CCR10) dan CLA+ ke dalam kulit. Sel T CLA+ dapat pula mengikat CCL17 pada endotel vaskuler dari venule kulit. Pengerahan selektif sel Th2 yang mengekspresikan CCR4, dimediasi oleh kemokin dari makrofag dan sitokin dari timus dan *activation-regulated cytokine*. Selain itu, kemokin fractalkine, *inducible protein* 10 (IP 10), dan monokin diupregulasi secara kuat pada keratinosit dan mengakibatkan migrasi sel Th1 ke arah epidermis, terutama pada DA kronik. Peningkatan ekspresi CC *chemokine*, *macrophage chemoattractant protein*-4 (MCP-4), eotaxin, dan *regulated on activation normal* T-*cell expressed and secreted* (RANTES) mempunyai andil untuk infiltrasi makrofag, eosinofil, dan sel T ke dalam lesi kulit DA akut maupun kronik.

Tipe sel kunci dalam kulit DA

Sel penyaji antigen. Kulit DA mengandung 2 jenis DC yang membawa reseptor IgE berafinitas tinggi, yaitu sel LC dan *inflammatory dendritic epidermal cells* (IDEC), yang berperan penting dalam presentasi alergen kulit kepada sel Th2 sebagai penghasil IL-4. Sel LC yang membawa reseptor

IgE, hanya didapati pada lesi kulit pasien DA. Sel LC mampu menangkap dan menginternalisasi alergen, dan selanjutnya memproses serta mempresentasikannya kepada sel T. Sel LC yang telah menangkap alergen, selain mengaktifkan sel Th2 memori yang telah berada dalam kulit atopik, juga bermigrasi ke kelenjar getah bening (KGB) untuk menstimulasi sel T *naïve* untuk menjadi sel Th2. Stimulasi FcεRI pada permukaan sel LC oleh alergen akan menginduksi pelepasan sinyal kemotaktik dan pengerahan prekursol IDEC dan sel T. Stimulasi FcεRI pada IDEC menyebabkan pelepasan sinyal pro-inflamasi dalam jumlah besar, yang berkontribusi dalam amplifikasi respon imun alergik. Didapati pula *plasmacytoid* DC (pDC) dalam jumlah kecil dalam lesi kulit DA. Sel ini yang terdapat dalam sirkulasi pasein DA membawa varian trimerik FcεRI pada permukaannya, yang diikat oleh IgE. Fungsi imun pDC yang mengalami modifikasi pada DA, berkontribusi pada defisiensi IFN tipe I, sehingga meningkatkan kerentanan pasien DA terhadap infeksi virus kulit seperti eksema herpetikum.

Sel T. sel Th2 memori *skin homing*, berperan penting dalam pathogenesis DA, terutama selama fase akut. Selama fase kronik, terjadi pergeseran ke sel Th1 yang menghasilkan IFN-γ. Sel Th2-like menginduksi aktivasi dan apoptosis keratinosit. Selain kedua jenis sel di atas, didapati pula subset sel T, yaitu sel T regulator (Treg) yang mempunyai fungsi imunosupresi dan mempunyai profil sitokin yang berbeda dari sitokin sel Th1 dan Th2. Sel Treg mampu menghambat perkembangan sel Th1 dan Th2. Bila ada superantigen stafilokokus, fungsi sel Treg berubah yaitu meningkatkan inflamasi kulit.

Keratinosit. Keatinosit memainkan peran kritis dalam meningkatkan inflamasi kulit atopik. Keratinosit DA mensekresikan profil sitokin dan kemokin unik setelah terpajan sitokin proinflamasi, di antaranya yaitu RANTES setelah stimulasi TNF-α dan IFN-γ. Sel tersebut merupakan pula sumber penting dari *thymic stromal lymphopoietin* (TSLP), yang mengaktifkan sel DC untuk aktifkan sel T *naive* menghasilkan IL-4 dan IL-13 (untuk diferensiasi sel Th2).

Keratinosit berperan pula pada respon imun alami melalui ekspresi *Toll-like receptor* (TLR), produksi sitokin pro-inflamasi, dan peptid antimikrobial (human β defensin dan cathelicidins) sebagai respon terhadap kerusakan jaringan atau invasi mikroba. Beberapa penelitian menunjukkan bahwa keratinosit DA menghasilkan peptid antimicrobial dalam jumlah kecil sehingga menjadi predisposisi untuk mengalami kolonisasi dan infeksi S aureus, virus dan jamur. Defek ini diperoleh akibat pengaruh sitokin sel Th2 (IL-4, IL-10, IL-13) yang menghambat TNF dan IFN-γ (yang berfungsi menginduksi produksi peptid antimikrobial).

Faktor genetik

DA adalah penyakit yang diturunkan secara familial dengan pengaruh kuat ibu. Terdapat peran potensial dari gen barier kulit/diferensiasi epidermal dan gen respon imun/host defence.

Hilangnya fungsi akibat mutasi protein sawar epidermal, filaggrin, terbukti merupakan factor predisposisi utama DA. Gen filaggrin terdapat pada kromosom 1q21, yang mengandung gene (loricrin dan S100 *calcium binding proteins*) dalam komplek diferensiasi epidermal, yang diketahui diekspresikan selama diferensiasi terminal epidermis. Analisis DNA *microarray* membuktikan adanya upregulasi S100 *calcium binding proteins* dan downregulasi loricrin dan filaggrin pada DA. Variasi dalam gen SPINK5 (yang diekspresikan dalam epidermis teratas) yang menghasilkan LEK1, menghambat 2 serine proteases yang terlibat dalam skuamasi dan inflamasi (*tryptic* dan *chymotryptic enzymes*), mengakibatkan gangguan keseimbangan antara protease dan inhibitor protease. Ketidakseimbangan tersebut berkontribusi dalam inflamasi kulit pasien DA.

Produk gen yang terlibat dalam patologi DA, terdapat pada kromosom 5q31-33. Kromosom ini mengandung gen sitokin yang berhubungan secara fungsional, yaitu IL-3, IL-4, IL-5, IL-13, dan GM-CSF (diekspresikan oleh sel Th2).

Peranan pruritus pada DA

Keluhan gatal adalah gambaran menonjol dari DA, dimanifestasikan sebagai hiperreaktivitas kulit dan garukan setelah pajanan alergen, perubahan kelembaban, keringat berlebihan, dan iritan konsentrasi rendah. Penanganan pruritus penting karena kerusakan mekanis akibat garukan dapat menginduksi pelepasan sitokin proinflamasi dan kemokin, menyebabkan *vicious scratch-itch cycle* yang memperparah lesi kulit DA. Mekanisme pruritus pada DA belum banyak diketahui. Histamin yang berasal dari sel mast bukan penyebab eksklusif gatal pada DA, karena antihistamin tidak efektif mengontrol gatal pada DA. Berdasarkan observasi, bahwa terapi steroid topikal dan inhibitor kalsineurin efektif mengurangi gatal, menunjukkan bahwa sel radang berperan penting pada pruritus. Molekul yang dikaitkan dengan pruritus adalah sitokin IL-31 dari sel T, neuropeptid, protease, eikosanoid, dan protein yang berasal dari eosinofil.

Gambaran klinis

Diagnosis DA didasarkan pada konstelasi gambaran klinis (Tabel 14-1). DA tipikal mulai selama bayi. Kisaran 50% timbul pada tahun pertama kehidupan dan 30% timbul antara 1-5 tahun. Kisaran 50 dan 80% pasien DA bayi akan mendapat rhinitis alergika atau asma pada masa anak.

Gambar 1.1 Dermatitis atopic pada bayi.

Lesi kulit

Keluhan gatal dapat intermiten sepanjang hari dan lebih parah menjelang senja dan malam. Sebagai konsekuensi keluhan gatal adalah garukan, prurigo papules, likenifikasi, dan lesi kulit eksematosa. Lesi akut ditandai keluhan gatal intens, papul eritem disertai ekskoriasi, vesikel di atas kulit eritem, dan eksudat serosa. Lesi subakut ditandai papul eritem, ekskoriasi, skuamasi. DA kronik ditandai oleh plakat kulit tebal, likenifikasi (*accentuated skin markings*), dan papul fibrotik (prurigo nodularis).

Distribusi dan pola reaksi kulit bervariasi menurut usia pasien dan aktivitas penyakit. Pada bayi, DA umumnya lebih akut dan terutama mengenai wajah, scalp, dan bagian ekstensor ekstremitas. Daerah diaper (popok) biasanya tidak terkena. Pada anak yang lebih tua, dan pada yang telah menderita dalam waktu lama, stadium penyakit menjadi kronik dengan likenifikasi dan lokalisasi berpindah ke lipatan fleksura ekstremitas.

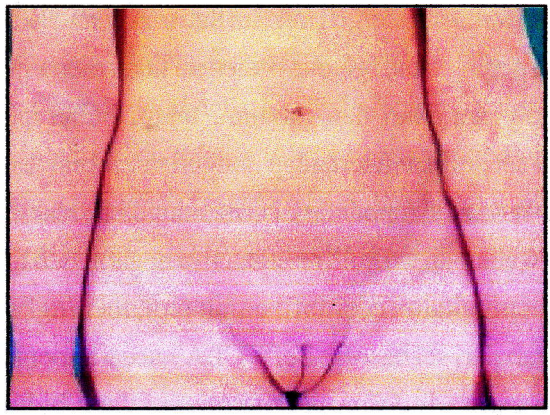

Gambar 1.2. Dermatitis atopik pada anak dengan likenifikasi pada fosa antecubiti dan plakat ekzematosa generalisata.

DA sering mereda dengan pertambahan usia, dan individu dewasa tersebut mempunyai kulit yang peka terhadap gatal dan peradangan bila terpajan iritan eksogen. Eksema tangan kronik mungkin merupakan manifestasi primer dari banyak orang dewasa dengan DA.

Gambar 1.3. Papul, vesikel, dan eosi tipikal pada dermatitis atopic tangan.

Tes Laboratorium

Level IgE serum meningkat pada 70-80% pasien DA, yang disertai dengan sensitisasi terhadap alergen inhalan dan makanan. Pada 20-30% pasien DA, tidak terjadi peningkatan IgE dan pasien ini tidak menunjukkan sensitisasi terhadap alergen makanan dan inhalan, tetapi beberapa pasien masih mempunyai IgE sensitization terhadap antigen microbial (toksin S aureus, C albicans atau Malassezia sympodialis) dan menunjukkan reaksi positif memakai atopy patch test walaupun tes kulit imediatenya negatif. Sebagian besar pasien menunjukkan peningkatan eosinofil darah tepi, meningkatnya pelepasan histamine spontan dari sel basofil. Sel T CLA + secara spontan melepas IL-5 dan IL-13 yang secara fungsuional memperpanjang hidup eosinofil dan menginduksi sintesis IgE.

Diagnosis dan diagnosis banding

Diagnosis didasarkan pada konstelasi gambaran klinis oleh Hanifin dan Rajka (Tabel 1.1).

Dalam diagnosis banding, terdapat sejumlah penyakit kulit inflamasi, imunodefisiensi, penyakit genetik, penyakit infeksi, dan infestasi yang

mempunyai gejala dan tanda yang sama dengan DA, yang harus dieksklusi sebelum diagnosis DA dibuat, yaitu:

1. Dermatitis kontak (alergik dan iritan)
2. Dermatitis seboroik
3. Skabies
4. Psoriasis
5. Iktiosis vulgaris
6. Dermatofitosis
7. Eczema asteatotik
8. Liken simplek kronikus
9. Dermatitis numularis

Komplikasi

Problem mata

Dermatitis palpebra dan blefaritis kronik dapat menyebabkan gangguan visus dan skar kornea. Keratokonjungtivitis atopic biasanya bilateral dan menimbulkan gejala gatal, terbakar, keluar air mata dan sekresi mukoid. Keratokonus adalah deformitas konikal kornea akibat gosokan kronik. Katarak dilaporkan terjadi pada 21% pasien DA berat. Belum jelas apakah ini akibat manifestasi primer DA atau sebagai akibat pemakaian ekstensif steroid topical dan sistemik.

Infeksi

DA dapat mengalami komplikasi infeksi virus berulang yang merupakan refleksi dari defek local fungsi sel T. Infeksi virus yang paling serius adalah akibat infeksi herpes simplek, menghasilkan ***Kaposi varicelliform eruption*** atau **eczema herpeticum**. Setelah inkubasi 5-12 hari, lesi vesikopustular, multipel dan gatal timbul dalam pola diseminata; lesi vesikuler ber umbilated dan cenderung berkelompok, dan sering mengalami perdarahan dan berkrusta, menghasilkan erosi punch-out dan sangat nyeri.

Lesi dalam bergabung menjadi area besar (dapat seluruh tubuh) yang mengelupas dan berdarah.

Gambar 1.4. Eksema herpetikum.

Vaksinasi smallpox pada pasien DA (bahkan pajanan pasien dengan individu yang mendapat vaksinasi), dapat menyebabkan erupsi luas berat (***eczema vaccinatum***) yang tampak sangat mirip dengan eczema herpeticum.

Pasien DA menunjukkan peningkatan prevalensi infeksi T rubrum dibandingkan control nonatopik. Antibodi (IgE) terhadap M furfur biasa dijumpai pada pasien DA, sebaliknya jarang pada control normal dan pasien asmatik. M furfur dan dermatofit lain penting karena setelah terapi anti jamur, akan terjadi penurunan keparahan kulit DA.

Staphylococcus aureus dijumpai pada > 90% lesi kulit DA. Krusta kuning madu, folikulitis, pioderma dan pembesaran KGB regional, merupakan indikasi adanya infeksi sekunder (biasanya oleh S aureus) dan memerlukan terapi antibiotik. Pentingnya S aureus pada DA didukung oleh observasi bahwa pasien DA berat, walaupun tanpa infeksi berat, dapat menunjukkan respon klinis terhadap terapi kombinasi dengan antibiotik dan steroid topikal.

Dermatitis tangan

Pasien DA sering mengalami dermatitis tangan nonspesifik. Dermatitis ini sering dipicu oleh basah berulang dan pencucian tangan dengan sabun, detergen, dan desinfektan.

Dermatitis/eritroderma eksfoliatif

Komplikasi ini terjadi akibat superinfeksi, seperti S aureus penghasil toksin atau infeksi herpes simplek, iritasi berulang, atau terapi yang tidak mencukupi. Pada beberapa kasus, penghentian steroid sistemik yang dipakai mengontrol DA berat dapat menjadi factor pencetus eritroderma eksfoliatif.

Prognosis dan perjalanan penyakit

Penyakit cenderung lebih berat dan persisten pada anak, dan periode remisi lebih sering bila anak bertambah usia. Resolusi spontan dilaporkan terjadi setelah usia 5 tahun pada 40-60% pasien yang menderita sejak bayi. Walaupun penelitian terdahulu menunjukkan bahwa kisaran 84% anak akan terus menderita DA sampai dewasa, tetapi studi yang lebih baru melaporkan bahwa DA sembuh pada kisaran 20% anak, dan menjadi kurang parah pada 65%. Faktor prediktif berikut berkorelasi dengan prognosis jelek DA : DA luas pada masa anak, disertai rhinitis alergik dan asma, riwayat DA pada orang tua atau saudara, awitan DA pada usia lebih dini, anak tunggal, dan level IgE sangat tinggi.

Penatalaksanaan

Untuk memperoleh keberhasilan terapi DA, diperlukan pendekatan sistematik meliputi hidrasi kulit, terapi farmakologis, dan identifikasi serta eliminasi factor pencetus seperti iritan, alergen, infeksi, dan stressor emosional (Gambar 5). Selain itu, rencana terapi harus individualistik sesuai dengan pola reaksi penyakit, termasuk stadium penyakit dan faktor pencetus unik dari masing-masing pasien.

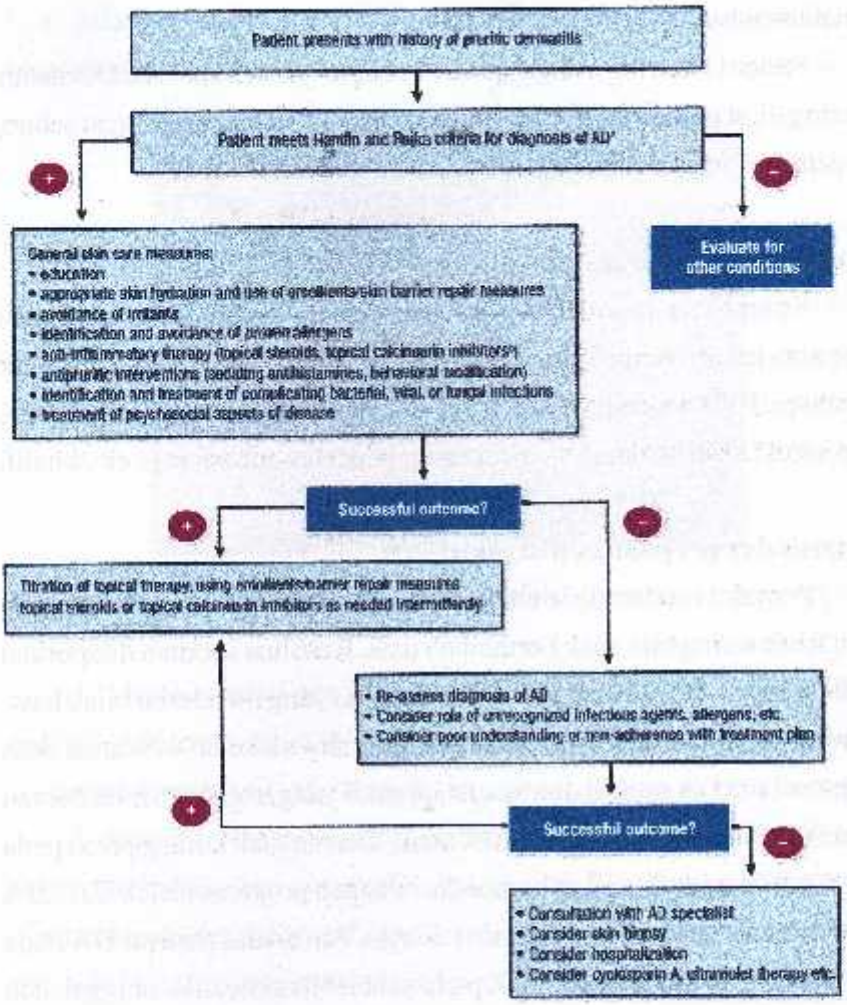

Gambar 1.5. Pendekatan pada pasien dengan dermatitis atopik.

Terapi topical

Hidrasi kulit. Pasien DA menunjukkan penurunan fungsi sawar kulit dan xerosis yang berkontribusi untuk terjadinya fissure mikro kulit yang dapat menjadi jalan masuk pathogen, iritan dan alergen. Problem tersebut akan diperparah selama winter dan lingkungan kerja tertentu. Lukewarm soaking baths minimal 20 menit dilanjutkan dengan occlusive emollient (untuk menahan

kelembaban) dapat meringankan gejala. Terapi hidrasi bersama dengan emolien menolong mngembalikan dan memperbaiki sawar lapisan tanduk, dan dapat mengurangi kebutuhan steroid topical.

Steroid topical. Karena efek samping potensial, pemakaian steroid topikal hanya untuk mengontrol DA eksaserbasi akut. Setelah control DA dicapai dengan pemakaian steroid setiap hari, control jangka panjang dapat dipertahankan pada sebagian pasien dengan pemakaian fluticasone 0.05% 2 x/minggu pada area yang telah sembuh tetapi mudah mengalami eksema. Steroid poten harus dihindari pada wajah, genitalia dan daerah lipatan. Steroid dioleskan pada lesi dan emolien diberikan pada kulit yang tidak terkena. Steroid ultra-poten hanya boleh dipakai dalam waktu singkat dan pada area likenifikasi (tetapi tidak pada wajah atau lipatan). Steroid mid-poten dapat diberikan lebih lama untuk DA kronik pada badan dan ekstremitas. Efek samping local meliputi stria, atrofi kulit, dermatitis perioral, dan akne rosasea.

Inhibitor kalsineurin topical. Takrolimus dan pimekrolimus topikal telah dikembangkan sebagai imunomodulator nonsteroid. Salap takrolimus 0.03% telah disetujui sebagai terapi intermiten DA sedang-berat pada anak≥ 2 tahun dan takrolimus 0.1% untuk dewasa. Krim pimekrolinus 1% untuk anak ≥ 2 tahun dengan DA ringan-sedang. Kedua obat efektif dan dengan profil keamanan yang baik untuk terapi 4 tahun bagi takrolimus dan 2 tahun untuk pimekrolimus. Kedua bahan tersebut tidak menyebabkan atrofi kulit, sehingga aman untuk wajah dan lipatan; dan tidak menyebabkan peningkatan kecenderungan mendapat superinfeksi virus.

Identifikasi dan eliminasi faktor pencetus.

Faktor pencetus yang perlu diidentifikasi di antaranya sabum atau detergen, pajanan kimiawi, rokok, pakaian abrasif, pajanan ekstrim suhu dan kelembaban.

Alergen spesifik. Alergen potensial dapat didentifikasi dengan anamnesis detil, uji tusuk selektif, dan level IgE spesifik. Uji kulit atau uji in vitro positif,

terutama terhadap makanan, sering tidak berkorelasi dengan gejala klinis sehingga harus dikonfirmasi dengan controlled food challenges dan diet eliminasi.

Bayi dan anak lebih banyak mengalami alergi makanan, sedang anak yang lebih tua dan dewasa lebih banyak alergi terhadap aeroallergen lingkungan.

Anti-infeksi. Sefalosporin dan penicillinase-resistant penicillins (dikloksasilin, oksasilin, kloksasilin) diberikan untuk pasien yang tidak dikolonisasi oleh strain S aureus resisten. Stafilokokus yang resisten terhadap metisilin memerlukan kultur dan uji sensitivitas untuk menentukan obat yang cocok. Mupirosin topikal dapat berguna untuk lesi yang mengalami infeksi sekunder terbatas.

Terapi antivirus untuk infeksi herpes simplek kulit,sangat penting untuk pasien DA luas. Asiklovir oral 3 x 400 mg/h atau 4 x 200 mg/h untuk 10 hari untuk dewasa dengan infeksi herpes simplek kulit. Sedangkan asiklovir iv diberikan untuk eczema herpetikum diseminata.

Infeksi dermatofit dapat menyebabkan eksaserbasi DA, sehingga harus diterapi dengan anti-jamur topical atau sistemik.

Pruritus. Steroid topikal dan hidrasi kulit untuk mengurangi radang dan kulit kering, sering mengurangi keluhan gatal. Alergen hirup dan makanan yang terbukti menyebabkan rash pada controlled challenges, harus disingkirkan. Antihistamin sistemik bekerja terutama memblok reseptor H1 dalam dermis, karenanya dapat menghilangkan pruritus akibat histamine. Karena histamine hanya merupakan satu mediator penyebab gatal, beberapa pasien hanya mendapat keutungan minimal terhadap terapi antihistamin. Keuntungan beberapa antihistamin adalah mempunyai efek anxiolytic ringan sehingga dapat lebih menolong melalui efek sedatif. Antihistamin non-sedatif baru menunjukkan hasil yang bervariasi, dan akan berguna bila DA disertai dengan urtikaria atau rhinitis alergika.

Karena pruritus biasanya lebih parah pada malam hari, antihistamin sedatif, hidroksizin atau difenhidramin, mempunyai kelebihan (oleh efek samping mengantuk) bila diberikan pada waktu tidur. Doksepin memiliki efek

antidepresan dan efek blok terhadap reseptor H1 dan H2. Obat ini dapat diberikan dengan dosis 10-75 mg oral malam hari atau sampai 2 x 75 mg pada pasien dewasa. Pemberian doksepin 5% topikal jangka pendek (1 minggu) dapat mengurangi pruritus tanpa menimbulkan sensitisasi. Walaupun demikian, dapat terjadi efek sedasi pada pemberian topical area yang luas dan dermatitis kontak alergik.

Preparat ter. Preparat ter batubara mempunyai efek antipruritus dan anti-inflamasi pada kulit tetapi tidak sekuat steroid topikal. Preparat ter dapat mengurangi potensi steroid topikal yang diperlukan pada terapi pemeliharaan DA kronis. Produk ter batubara baru telah dikembangkan sehingga lebih dapat diterima pasien berkaitan dengan bau dan mengotori pakaian. Sampo mengandung ter dapat menolong untuk dermatitis kepala. Preparat ter tidak boleh diberikan pada lesi kulit radang akut, karena dapat terjadi iritasi kulit. Efek samping ter di antaranya folikulitis dan fotosensitif.

Terapi foto. UVB broadband, UVA broadband, UVB narrowband (311 nm), UVA-1 (340-400nm), dan kombinasi UVA-B dapat berguna sebagai terapi penyerta DA. Target UVA dengan/tanpa psoralen adalah sel LC dan eosinofil, sedangkan UVB berfungsi imunosupresif melalui penghambatan fungsi sel penyaji antigen, LC dan merubah produksi sitokin oleh keratinosit. Efek samping jangka pendek terapi foto di antaranya eritema, nyeri kulit, garal, dan pigmentasi; sedangkan efek samping jangka panjang adalah penuaan kulit premature dan keganasan kulit.

Rawat inap

Pasien DA yang tampak eritrodermik atau dengan penyakit kulit berat dan luas yang resisten terhadap terapi outpatient, harus dirawat inap sebelum mempertimbangkan terapi sistemik alternatif, dengan maksud menjauhkan pasien dari alergen lingkungan atau stress emosional. Bersihnya lesi kulit selama dirawat, memberikan kesempatan untuk dilakukan uji kulit dan controlled challenge.

Terapi sistemik

Steroid sistemik. Pemakaian prednison oral jarang pada DA kronik. Beberapa pasien dan dokter lebih menyukai pemberian steroid sistemik karena terapi topical dan hidrasi kulit memberikan hasil yang lambat. Perlu diingat, bahwa hasil yang dramatis oleh steroid sistemik sering disertai *rebound flare* berat DA setelah steroid dihentikan. Untuk DA eksaserbasi akut dapat diberikan steroid oral jangka pendek. Bila ini diberikan, perlu dilakukan tapering dosis dan memulai skin care, terutama dengan steroid topical dan frequent bathing, dilanjutkan dengan pemberian emolien untuk cegah rebound flare DA.

Siklosporin. Siklosporin adalah obat imunosupresif poten yang bekerja terutama terhadap sel T dengan cara menekan transkripsi sitokin. Agen mengikat sitopilin, dan komplek ini seterusnya menekan kalsineurin (molekul yang diperlukan memulia transkripsi gen sitokin. Pasien DA dewasa dan anak yang refrakter terhadap terapi konvensional, dapat berhasil dengan siklosporin jangka pendek. Dosis 5 mg/kg umumnya dipakai secara sukses dalam pemakaian jangka pendek dan panjang (1 tahun), sedang beberapa peneliti lain memakai dosis tak bergantung berat badan untuk dewasa, dosis rendah (150 mg) atau 300 mg (dosis tinggi) perhari memakai siklosporin mikroemulsi. Terapi siklosporin disertai dengan menurunnya penyakit kulit dan perbaikan kualitas hidup. Penghentian terapi dapat menghasilkan kekambuhan (beberapa pasien tetap remisi lama). Meningkatnya kreatinin serum atau yang lebih nyata gengguan ginjal dan hipertensi adalah efek samping spesifik yang perlu diperhatikan pada terapi siklosporin.

Antimetabolit. Mycophenolate mofetil adalah inhibitor biosintesis purin yang digunakan sebagai imunosupresan pada transplantasi organ, telah pula digunakan dalam terapi penyakit kulit inflamatori. Studi open label melaporkan MMF oral (2 g/h) jangka pendek, dan monoterapi menghasilkan penyembuhan lesi kulit DA dewasa yang resisten terhadap obat lain (steroid oral dan topical, PUVA). Obat tersebut ditoleransi baik (hanya 1 pasien mengalami retinitis

herpes). Supresi sumsum tulang (dose-related) pernah dilaporkan. Bila obat tidak berhasil dalam 4-8 minggu, obat harus dihentikan.

Allergen immutherapy. Imunoterapi dengan aeroallergen tidak terbukti efektif dalam terapi DA. Penelitian terbaru, imunoterapi spesifik selama 12 bulan pada dewasa dengan DA yang disensitasi dengan alergen dust mite menunjukkan perbaikan pada SCORAD dan pengurangan pemakaian steroid.

Probiotik. Pemberian probiotik (Lactobacillus rhamnosus strain GG) saat perinatal, menunjukkan penurunan insiden DA pada anak berisiko selama 2 tahun pertama kehidupan. Ibu diberi placebo atau lactobasilus GG perhari selama 4 minggu sebelum melahirkan dan kemudian baik ibu (menyusui) atau bayi terus diberi terapi tiap hari selama 6 bulan. Hasil di atas menunjukkan bahwa lactobasilus GG bersifat preventif yang berlangsung sesudah usia bayi. Hal ini terutama didapat pada pasien dengan uji kulit positif dan IgE tinggi.

DAFTAR PUSTAKA

1. Leung DYM, Eichenfield LF, Boguniewicz M. Atopic Dermatitis (Atopic Eczema). In: Wolff K, Goldsmith LA, Katz SI, Gilchrest BA, Paller AS, David J. Leffell DJ, editors. Fitzpatrick's Dermatology in General Medicine, VII ed. New York: McGraw-Hill; 2008. p. 146-158.

2. Hanifin JM, Rajka G Diagnostic features of atopic dermatitis. Acta Derm Venereol 1980;92:44.

3. Spergel & Schneider, 1999. Atopic dermatitis. The Internet Journal of Asthma, Allergy and Immunology 1:

4. Leung DY et al. New insights into atopic dermatitis. J Clin Invest 2004;113:651.

BAB II
DERMATITIS NUMULARIS

Epidemiologi

Eksema numularis atau dermatitis numularis adalah penyakit yang terutama timbul pada orang dewasa, dan pria lebih sering daripada wanita. Insiden puncak pada pria dan wanita adalah 50-65 tahun. Terdapat puncak kedua pada wanita, yaitu antara 15-25 tahun. Awitan puncak pada anak adalah 5 tahun.

Etiologi dan patogenesis

Patogenesis eksema numularis tidak diketahui. Sebagian besar pasien eksema numularis tidak mempunyai riwayat atopi personal maupun keluarga, walaupun plakat numularis dapat ditemui pada eksema atopik. Beberapa factor yang pernah dilaporkan, di antaranya hidrasi kulit pada orang tua menurun, faktor infeksi. Pada satu penelitian, fokus infeksi internal, termasuk gigi, saluran nafas atas dan bawah, ditemui pada 68% pasien. Peranan allergen lingkungan, house dust mite dan C albicans pernah pula dikemukakan. Eksema numularis pernah dilaporkan selama terapi dengan isotretinoin dan emas. Eksema numularis generalisata didapati pada pasien hepatitis C yang sedang mendapat terapi kombinasi dengan IFN-α 2b dan ribavirin.

Gambaran klinis

Plakat berukuran uang logam (1-3 cm) berbatas tegas, terbentuk dari penggabungan papul dan papulovesikel. Didapati eksudasi dan krustasi pinpoint. Krusta dapat menutupi seluruh permukaan lesi. Kulit sekitar umumnya normal, kadang xerotik. Keluhan gatal mulai ringan sampai berat. Penyembuhan sentral dapat terjadi, dapat memberikan gambaran anular. Plakat kronik tampak kering, berskuama dan likenifikasi. Distribusi klasik lesi adalah pada permukaan ekstensor ekstremitas. Pada wanita, ekstremitas atas,

termasuk punggung tangan lebih sering terkena dibandingkan ekstremitas bawah.

Laboratorium

Uji tempel pada kasus kronik rekalsitran berharga dilakukan untuk eksklusi dermatitis kontak yang menyertai. Pada laporan kasus di India, kurang dari separuh dari 50 pasien memberikan uji tempel positif terhadap koloponi, nitrofurazon, neomisin sulfat, dan nikel sulfat. Level IgE normal.

Histopatologi

Pada stadium akut, ditemui spongiosis, dengan/tanpa spongiotic microvesicles. Pada plakat subakut, ditemui parakeratosis, skuama-krusta, hyperplasia epidermal, dan spongiosis epidermal. Terdapat infiltrate campuran dalam dermis. Lesi kronik dapat menyerupai liken simplek kronikus secara mikroskopi.

Diagnosis banding

1. Dermatitis kontak alergi
2. Dermatitis stasis
3. Dermatitis atopic
4. Tinea korporis
5. Impetigo

Komplikasi

Komplikasi dermatitis numularis adalah infeksi sekunder

Prognosis dan perjalanan penyakit

Penyakit biasanya berlangsung kronis, dan kekambuhan pada lokasi yang sama dapat terjadi.

Pengobatan

Steroid topical potensi sedang sampai tinggi merupakan terapi pilihan. Inhibitor kalsineurin, pimekrolimus dan takrolimus, dan preparat ter efektif. Emolien dapat ditambahkan bila didapati xerosis.

Antihistamin oral bermanfaat pada keluhan gatal berat. Antibiotik oral diberikan bila ada infeksi sekunder.

Pada lesi yang tersebar luas, dapat diberikan fototerapi dengan broad or narrow UVB.

DAFTAR PUSTAKA

1. Burgin S. Nummular Eczema and Lichen Simplex Chronicus/Prurigo Nodularis. In: Wolff K, Goldsmith LA, Katz SI, Gilchrest BA, Paller AS, David J. Leffell DJ, editors. Fitzpatrick's Dermatology in General Medicine, VII ed. New York: McGraw-Hill; 2008. p. 158-160.

BAB III
DERMATITIS AUTOSENSITISASI

Epidemiologi

Dermatitis autosensitisasi merujuk pada fenomena dimana dermatitis akut berkembang pada lokasi kulit yang jauh dari focus inflamasi, dan dermatitis akut sekunder tersebut tidak dapat dijelaskan oleh penyebab inflamasi primer. Dermatitis autosensitisasi klasik terjadi pada pasien dengan penyakit stasis vena, diaman sebanyak 37% pasien telah dilaporkan mendapat minimal 1 episode dermatitis autosensitisasi.

Etiologi dan patogenesis

Istilah dermatitis otosensitisasi dipakai oleh Whitfield pada tahun 1921 untuk menggambarkan pola reaksi erupsi urtikarial, morbiliformis, eritematosa, generalisata setelah trauma dan dermatitis papulovesikuler, ptekial, generalisata setelah iritasi akut dari dermatitis stasis kronik. Belakangan, reaksi id vesikuler disertai dengan infeksi oleh tuberculosis, histoplasmosis, dermatofit, dan bacteria dimasukkan dalam kategori penyakit. Faktor pencetus lain dari fenomena ini adalah pemakaian bahan kimia iritan atau sensitizing, ionizing radiation dan benang jahitan luka yang tertinggal.

Walaupun penyakit ini awalnya diduga akibat otosensitasi terhadap antigen epidermal, tetapi konsep ini belum terbukti secara eksperimental.

Istilah otosensitisasi mungkin suatu kesalahan. Penyakit ini lebih banyak karena hiperiritabilitas kulit yang diinduksi oleh stimulus imunologik maupun non-imunologik. Faktor seperti iritasi, sensitisasi, infeksi, dan luka, yang diketahui mencetuskan otosensitisasi, dilaporkan melepaskan berbagai sitokin epidermal. Bila sitokin ini menyebar hematogen dalam jumlah yang cukup, maka sitokin tersebut dapat meningkatkan sensitivitas kulit terhadap berbagai stimuli dan menghasilkan reaksi yang secara klasik dinamai otosensitisasi.

Gambaran klinis

Satu sampai 2 minggu setelah inflamasi akut, timbul erupsi macula, papul, dan vesikel eritematosa, simetris, yang sangat gatal. Erupsi mengenai lengan, tungkai, badan, wajah, langan, leher dan kaki.

Histopatologi

Tidak patognomonik: vesikel epidermal spongiotik disertai infiltrat limfohistiositik perivaskuler dan eosinofil dalam dermis superfisial. Pemeriksaan imunofenotipik kulit menunjukkan bahwa sebagian besar limfosit dalam epidermis adalah sel T CD3+ dan CD8+, sedangkan dalam dermis sel utama adalah sel T CD4+. Deposit antibodi atau komplemen pada lesi, tidak dijumpai.

Diagnosis banding

1. DKA
2. DKI
3. DA
4. Dermatitis nummularis
5. polymorphous light eruption

Prognosis

Erupsi sering bertahan dan menyebar sampai penyebab yang mendasari lokasi peradangan primer diobati.

Pengobatan

Erupsi vesikuler dan membasah diobati dengan agen yang mengeringkan seperti aluminum sulfat dan kalsium asetat. Untuk mengatasi peran sitokin dan mediator inflamasi, diberikan steroid atau makrolaktam secara topical atau sistemik. Antihistamin oral diberikan untuk mencegah ekskoriasi akibat gatal.

DAFTAR PUSTAKA

1. Belsito DV. Autosensitization. In: Wolff K, Goldsmith LA, Katz SI, Gilchrest BA, Paller AS, David J. Leffell DJ, editors. Fitzpatrick's Dermatology in General Medicine, VII ed. New York: McGraw-Hill; 2008. p. 167-168.

BAB IV
DERMATITIS SEBOROIK

Dermatitis seboroik (DS) adalah dermatosis papuloskuamosa yang dapat mengenai bayi dan dewasa dan sering disertai dengan seborea (produksi sebum meningkat) pada skalp dan area kaya folikel sebasea pada wajah dan badan. Kulit yang terkena berwarna pink, edematosa, dan tertutup oleh skuama kuning kecoklatan dan krusta.

Epidemiologi

Dermatitis seboroik mempunyai 2 puncak usia, yaitu pada bayi dalam 3 bulan pertama kehidupan dan pada dekade 40 sampai 70 tahun. Pada dewasa, DS lebih sering dijumpai daripada psoriasis, dan di Amerika mengenai paling sedikit 3 – 5% populasi. Menyakit ini lebih banyak mengenai pria, tidak ada predileksi rasial. Dermatitis seboroik adalah satu dari manifestasi kulit yang paling sering dijumpai pada pasien penderita HIV dan AIDS (mencapai 85%), sehingga DS dimasukkan dalam spektrum dari *premonitory lesions* dan harus dievaluasi pada pasien risiko tinggi.

Etiologi dan patogenesis

Penyebab DS belum diketahui.

Seborea. Seborea disertai dengan kulit yang tampak berminyak (seborea oleosa). Wajah, telinga, scalp, dan bagian atas badan (area yang kaya kolikel sebasea) merupakan predileksi DS dan akne. Walaupun seborea merupakan predisposisi DS, tetapi DS bukan penyakit kelenjar sebasea. Dermatitis seboroik lebih sering dijumpai pada pasien Parkinson dan gangguan neurologik lain, dimana sekresi sebum meningkat. Pengurangan produksi sebum oleh levodopa dan promestriene, akan menyembuhkan DS.

Eksema flannelaire sebagai sinonim DS berpangkal dari ide bahwa retensi lipid permukaan kulit oleh pakaian, tekstil kasar (flannel) atau pakaian dalam sintetik akan memperparah DS.

Mikrobial. Unna dan Sabouraud yang pertama mengaitkan penyebab DS oleh bakteri, jamur atau keduanya, tetapi hipotesis tersebut belum terbukti walaupun kedua organisme tersebut banyak dijumpai pada lesi DS. Jamur lipofilik Malasseziа furfur banyak dijumpai dalam kulit normal (504.000/cm2 vs 922.000 pada dandruff dan 665.000 pada pasien DS). Spesies Malasezia yang paling sering menyertai DS adalah M. globosa dan M. restricta. Beberapa peneliti menunjukkan adanya bukti kuat jamur tersebut dalam patogenesis DS (peneliti lain sependapat). Bukti yang mendukung di antaranya:

1. DS sembuh dengan selenium sulfide
2. Pada DS, terdapat antibodi dalam serum terhadap M furfur
3. Terjadi respon cell-mediated terhadap M furfur pada orang normal
4. M furfur menyebabkan inflamasi akibat stimulasi sel Langerhans dan sel T
5. Kontak M furfur dengan serum akan mengaktifkan komplemen secara langsung atau melalui jalur alternatif, dan ini akan membantu terjadinya inflamasi.
6. Percobaan pada hewan, akan timbul lesi DS-like setelah di inokulasi dengan M furfur.

Obat. Obat yang dapat menimbulkan lesi DS-*like* di antaranya arsen, emas, metil-dopa, simetidin dan neuroleptik.

Abnormalitas neurotransmitter. DS sering disertai dengan berbagai abnormalitas neurologik, sehingga dipikirkan kemungkinan pengaruh sistem syaraf. Kondisi neurologik dimaksud, di antaranya postencephalitic parkinsonism, epilepsi, kerusakan supraorbital, paralisis fasial, kerusakan unilateral ganglion trigeminalis, poliomielitis, siringomielia, dan kuandriplegia. Stres emosi tampaknya memperparah penyakit.

Faktor fisik. Ada indikasi bahwa aliran darah kulit dan suku kulit bertanggung jawab terhadap distribusi DS. Variasi musim dalam suhu dan kelembaban berkaitan dengan perjalanan penyakit. DS pada wajah dilaporkan pada 8% dari 347 pasien psoriasis yang mendapat psoralen dan terapi UVA dan timbul

dalam beberapa hari sampai 2 minggu setelah dimulainya terapi, dan pasien sebelumnya tidak mempunyai riwayat DS pada wajah. Lesi tersebut dapat dihindari dengan memakai pelindung selama iradiasi.

Proliferasi epidermal yang menyimpang. Terdapat peningkatan proliferasi epidermal pada DS yang sama seperti pada psoriasis, hal yang menjelaskan mengapa modalitas terapi sitostatik dapat memperbaiki penyakit.

Gangguan nutrisi. Defisiensi zinc pada pasien akrodermatitis enteropatika (AE) dan kondisi yang menyerupai AE dapat disertai dengan dermatitis yang menyerupai DS pada wajah. Walaupun demikian, DS tidak disertai defisiensi zinc dan tidak pula memberi respon terhadap terapi zinc.

DS pada bayi dapat berbeda patogenesisnya. Defisiensi biotin baik karena defisiensi holokarboksilase atau biotinidase, maupun karena metabolisme abnormal asam lemak esensial, telah diduga dalam patogenesis. Tetapi pada studi buta ganda, terbukti bahwa biotin tidak lebih dari efek plasebo.

Faktor genetik. Pernah dilaporkan kondisi yang dianggap sebagai DS dengan defek gen pada protein *zinc finger*.

Imunodefisiensi dan dermatitis seboroik

Perkembangan dermatitis seboroik baik secara de novo atau sebagai flare dari penyakit yang ada sebelumnya, dapat sebagai petunjuk adanya infeksi HIV dan AIDS. Meningkatnya insiden dan keparahan DS pada individu dengan HIV seropositif telah menimbulkan spekulasi bahwa pertumbuhan Malassezia yang tidak terkontrol merupakan penanggung jawab kejadian DS. Penelitian berikut, menunjukkan bahwa hal tersebut tidak terbukti.

Psoriasis dan dermatitis seboroik

Pada pasien dengan predisposisi psoriasis, terutama pada dewasa, dikatakan bahwa DS akan berkembang menjadi psoriasis. Istilah sebopsoriasis kadang dipakai untuk kondisi tumpang tindih ini. Istilah ini harus dipakai secara hati-hati karena psoriasis, terutama pada scalp, hampir tidak dapat dibedakan dengan DS, baik klinis maupun histopatologis.

Gambaran klinis

Pada semua pasien DS ada stadium seboroik, yang sering dikombinasikan dengan warna kulit abu-putih atau kuning merah, muara folikel yang menonjol, dan skuama psoriasiformis ringan sampai berat. Beberapa bentuk dapat dibedakan (Tabel 4.1).

Tabel 4.1. Pola DS

Infantil	Dewasa
Skalp (cradle cap) Badan (termasuk fleksura dan area popok) Penyakit Leiner • Nonfamilial • Familial (disfungsi C5)	Skalp Wajah (dapat termasuk blefaritis) Badan • Petaloid • Pityriasiformis • Fleksural • Plakat eksematosa • folikular Generalisata (dapat eritroderma)

DS pada infan

Pada bayi, penyakit timbul dalam bulan-bulan pertama kehidupan, berupa penyakit inflamasi yang terutama mengenai kepala berambut dan lipatan dengan skuama greasy-looking dan krusta (Gambar 1).

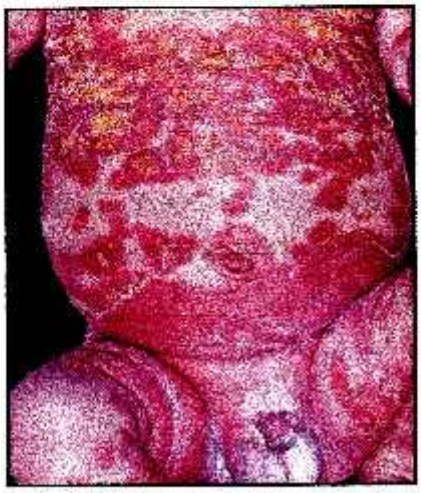

Gambar 4.1. DS pada bayi. Pola DS yang luas dengan lesi psoriasiformis pada badan dan paha

Bagian sentral wajah, dada, dan leher dapat pula terkena. Bagian scalp yang terkena,cukup khas. Region frontal dan parietal tertutup oleh krusta tebal, tampak berminyak (oily-looking), sering disertai fisur (crusta lactea, milk crusts, atau cradle cap). Kehilangan rambut tidak terjadi dan radang sedikit. Kelainan dapat pula mengenai lipatan belakang telinga, daun telinga,dan leher, aksila. Pada lipat paha dan anogenital dapat terjadi infeksi oportunistik oleh C. albicans, S. aureus, dan bakteri lain, yang klinisnya mengingatkan suatu psoriasis, sehingga dinamai psoriasoid atau napkin psoriasis.

Prognosis dan perjalanan penyakit

Penyakit biasanya menjengkelkan selama beberapa minggu sampai bulan. Dapat terjadi eksaserbasi dan dermatitis eksfoliativa (jarang). Prognosis umumnya baik. Tidak ada indikasi bahwa bayi dengan DS lebih mudah menderita DS pada dewasa.

Diagnosis banding

Gambaran pembeda yang paling berguna antara DA dan DS adalah peningkatan jumlah lesi pada lengan bawah dan shins pada DA dan pada aksila pada DS. Lesi yang hanya terdapat pada area popok lebih mendukung diagnosis DS infantil. Tes radioalergosorben assay terhadap putih telur dan susu, atau alergen yang relevan dengan geografi atau etnis (soybean), dan level total IgE, dapat dipakai sebagai petunjuk berguna untuk diagnosis stadium awal DA dan membedakannya dari DS infantil. Keluhan gatal ringan atau tidak ada, dianggap sebagai tanda nyata dari DS infantil.

Diagnosis banding DS infantil

1. Dermatitis atopik (paling mungkin)
2. Skabies, psoriasis (pertimbangkan)
3. Histiositosis sel Langerhans (singkirkan)

Penyakit Leiner (Eritroderma deskuamativum)

Eritroderma deskuamativum merupakan komplikasi dermatitis seboroik pada bayi (dermatitis seboroides infantum) dan digambarkan oleh Leiner pada tahun 1908. Umumnya terjadi konfluensi lesi mendadak yang akan menjadi eritroderma. Bayi tampak sakit berat dengan anemia, diarea dan muntah. Dapat terjadi infeksi sekunder. Prognosis umumnya baik bila ditatalaksana dengan baik. Penyakit ini dapat familial (defisiensi fungsional komplemen C5), dan memberi respon terhadapantibiotik dan infus plasma beku segar atau whole blood.

Dermatitis seboroik pada orang dewasa

Gambaran klinis dan perjalanan penyakit DS pada dewasa berbeda dari DS bayi. Seborrheic eczematid (*eczema-like, dermatitis-like*) adalah bentuk paling ringan penyakit. Penyakit ini ditandai seborea, skuama, eritem ringan, dan sering keluhan gatal pada skalp, lipatan nasolabial, bulu mata, dan area retroaurikular, demikian pula sternum dan bahu. Dandruf putih, asimptomatik pada skalp, mewakili akhir bentuk ringan spektrum dermatitis seboroik dan dinamai *pityriasis sicca*. Eritema nasolabial, lebih umum pada wanita dibandingkan pada pria, dapat merupakan bagian dari spektrum.

Patchy seborrheic dermatitis, ialah penyakit klasik yang telah dikenal, dengan lesi kronik rekuren. Lesi mempunyai predileksi untuk skalp, temples, bagian dalam eyebrows, glabela dan lipat nasolabial (Gambar 2), daerah V dada dan punggung (Gambar 3), dan lipat retroaurikular dan liang telinga luar (Gambar 4). Daerah intertrigo (sisi leher, ketiak, submamary, umbilikus, dan lipat genitokural, lebih jarang terkena.

Gambar 4.2. DS pd nasolabial, pipi, alis, dan hidung.

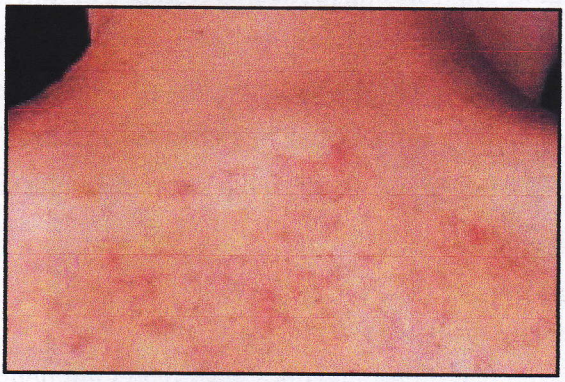

Gambar 4.3. DS pd punggung atas

Gambar 4.4 DS pada telinga

Gambaran klinik

Lesi kulit ditandai warna kuning, eritema ringan sampai berat, infiltrat radang ringan, dan skuama tebal berminyak tersebar dan krusta. Kondisi ini kadang dinamai *pityriasis steatoides*. Pasien mengeluh gatal, terutama pada skalp dan liang telinga. Lesi mulai berupa kemerahan folikular dan perifolikular; kemudian menyebar sampai membentuk patch berbatas tegas, bulat atau sirsiner (petaloid, Greek berarti dataran/daun tipis). Tipe DS pityriasi form tampak pada badan dan mirip lesi pityriasis rosea, menghasilkan lesi oval berskuama dengan aksis panjangnya paralel dengan iga. Pada beberapa pasien, hanya didapati 1 atau 2 lokasi yang terkena. Dermatitis kronik liang telinga dapat merupakan manifestasi satu-satunya dari DS, yang sering dikelirukan dengan infeksi jamur. Manifestasi DS lain, dapat berupa blefaritis dengan krusta berwarna madu sepanjang tepi kelopak mata dan casts (debris sel tanduk) sekeliling bulu mata. Pada pria, DS yang lebih ke tipe folikular dapat meluas ke punggung, flanks, dan abdomen.

Prognosis dan perjalanan penyakit

Biasanya, penyakit berlangsung beberapa tahun dengan periode perbaikan pada musim lebih hangat dan periode eksaserbasi pada musim lebih dingin. Lesi luas dapat terjadi akibat pengobatan topikal yang tidak layak atau akibat pajanan matahari. Varian DS yang ekstrim adalah eritroderma eksfoliativa (eritroderma seboroik). Distrofi kuku, ganggaun elektrolit, dan disregulasi temperatur adalah gambaran tambahan yang kadang dijumpai.

Pitiriasis amiantasea

Sinonim: tinea amiantasea, asbestosis skalp, prurigo amiantasea, tinea asbestina, keratosis folikularis amiantasea. Pitiriasis amiantasea adalah penyakit pada skalp dimana heavy scales meluas ke rambut dan memisah dan mengikat ujung rambut bersama-sama. Penyakit ini merupakan reaksi skalp, sering tanpa penyebab jelas, dan dapat timbul pada semua usia. Penyakit dapat pula terjadi sebagai komplikasi atau sekuele infeksi streptokokus, DS, DA, liken simplek,

atau psoriasis. Diagnosis banding DS berdasarkan lokasi spesifik dapat dilihat pada Tabel 1. Proses dapat sirkumskrib atau difus, radang ringan dengan skuama kering seperti mika, atau dengan radang nyata bercampur dengan krusta (Gambar 5). Bila skuama diangkat, akan tampak epidermis normal atau epidermis yang eritema dan edematosa. Proses tidak diikuti atrofi, skar, atau alopesia (kecuali ada infeksi sekunder). Skuama yang tebal meluas beberapa cm ke dalam skalp sekitarnya. Pada gadis, dapat mengenai belakang 1 atau dua telinga; dan bentuk lain, meluas dari lesi liken planus terutama pada wanita setengah baya.

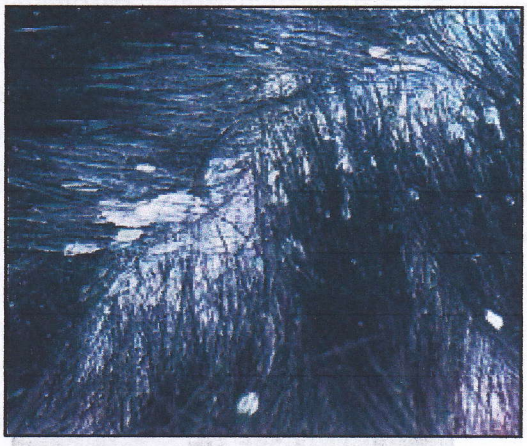

Gambar 4.5. Pityriasis amiantasea

Dermatitis seboroik pada individu yang terinfeksi HIV

Pada individu HIV seronegatif, gambaran DS dalam beberapa aspek, berbeda dari DS klasik. Distribusi lesi luas, keparahannya lebih nyata (Gambar 6), dan terapi lebih sukar. Demikian pula gambaran histolopatologik tampak berbeda (Tabel 2).



Gambar 4.6. Pola distribusi yang tidak biasa dan meluas DS pada pasien AIDS. A. Patches basah pada regio sentrofasial dan skalp berambut. B. Lesi basah pada dada. Pada pasein AIDS, penyakit memberi respon jelek terhadap terapi konvensional.

Skalp	Dandruff, psoriasis, DA, impetigo
Wajah	Psoriasis, rosasea, DK, impetigo
Liang telinga	Psoriasis, DK
Kelopak mata	DA, psoriasis, infestasi Demodex folliculorum
Dada dan punggung	Pityriasis rosea, pityriasis versicolor
Area intertrigo	Psoriasis, kandidiasis
Semua lokasi, singkirkan	Sifilis stadium II, pemfigus foliaseus

Tabel 4.2. Diagnosis banding DS berdasarkan lokasi spesifik

SkalpWajahLiang telingaKelopak mataDada dan punggungArea intertrigoSemua lokasi, singkirkan

Dandruff, psoriasis, DA, impetigoPsoriasis, rosasea, DK, impetigoPsoriasis, DKDA, psoriasis, infestasi Demodex folliculorumPityriasis rosea, pityriasis versicolorPsoriasis, kandidiasisSifilis stadium II, pemfigus foliaseus

Histopatologi

Gambaran histopatologi DS bervariasi menurut stadium penyakit: akut, subakut, atau kronik. Pada DS akut dan subakut, ada inflitrat perivaskular superfisial yang jarang dari limfosit dan histiosit, spongiosis sedikit sampai moderat, hiperplasia psoriasiform ringan, plug folikular akibat ortokeratosis dan parakeratosis, dan skuama-krusta mengandung netrofil pada puncak ostia folular (Tabel 2). Pada DS kronik, tampak kapiler dan venule dilatasi jelas dalam pleksus superfisial, selain gambaran yang dijelaskan di atas. Secara klinis dan histopatologis, lesi DS kronik adalah psoriasiformis dan sukar membedakannya dari psoriasis. Bentuk psoriasis abortive berbagi banyak gambaran dengan DS. Ada pula lesi mirip psoriasis dan bertahan beberapa tahun sebelum akhirnya berubah menjadi psoriasis. Tanda diagnostik terpenting DS adalah mounds of scale-crust-containing neutrophils pada puncak infundibulum folikel yang dilatasi dan berisi zat tanduk. Akrosiringia dan akroinfundibula dapat tersumbat oleh casts korneosit. Temuan paling konsisten pitiriasis amiantasea adalah spongiosis adalah spongiosis, parakeratosis, migrasi limfosit ke dalam epidermis, dan derajat bervariasi dari akantosis. Gambaran penting yang bertanggung jawab terhadap skuamasi yang asbestosis-like adalah hiperkeratosis difus dan parakeratosis bersama dengan keratosis folikularis dimana setiap rambut dikelilingi oleh lembaran korneosit dan debris.

Abnormalitas sitologik dari sel tanduk superfisial (korneosit) termasuk sel ortokeratotik dan sel parakeratotik, sel tanduk dalam stadium berbeda dari dekomposisi nuklear (sel halo), dan masa lekosit dapat dievaluasi dengan sitologi eksfoliatif. Hitopatologi DS dengan AIDS, lebih parah dan berbeda dalam beberapa aspek dari bentuk klasik (Tabel 4.2).

Tabel 4.3. Perbedaan gambaran histopatologik antara DS klasik dan DS yang disertai AIDS.

Dermatitis seboroik klasik	DS-disertai-AIDS
Epidermis Parakeratosis terbatas Keratinosit nekrosis jarang Obliterasi interface tidak ada Spongiosis prominen	Epidermis Parakeratosis luas Keratinosit nekrosis banyak Obliterasi interface fokal dengan clusters of limfosit Spongiosis jarang
Dermis Pembuluh darah dinding tipis Sel plasma jarang Leukositoklasis tidak ada	Dermis Pembuluh darah dinding tipis banyak Sel plasma meningkat Leukositoklasis fokal

Sumber: Soeprono et al. Seborrheic-like dermatitis of acquired immunodeficiency syndrome: A clinicopathologic study. J Am Acad Dermatol 1986;14:242.[3]

Pengobatan

Pertimbangan umum

Pada umumnya, terapi ditujukan untuk melunakkan dan menghilangkan skuama dan krusta, menghambat kolonisasi jamur, mengontrol infeksi sekunder, dan mengurangi eritema dan gatal. Pasien DS dewasa harus diberi penjelasan mengenai sifat kronik penyakit dan memahami bahwa terapi bekerja dengan cara mengontrol penyakit dan bukan mengobati. Prognosis DS infantil bagus karena penyakit bersifat jinak dan *self-limited.*

Terapi DS pada bayi

Skalp. Terapi terdiri atas: menghilangkan krusta dengan asam salisilat 3% dalam oleum olivarium atau *water-soluble base*; kompres hangat oleum olivarium; steroid topikal potensi rendah (hidrokortison 1%) dalam krim atau lotio untuk beberapahari; anti jamur topikal (imidazole dalam shampo); sampo bayi ringan; perawatan kulit dengan emolien, krim, dan pasta lunak.

Daerah intertriginosa. Drying lotion, seperti klioquinol 0.2-0.5% dalam lotio zink atau zink minyak. Dalam kasus kandidiasis, lotio atau krim nistatin atau amfoterisin B dilanjutkan dengan pasta lunak. Pada keadaan dermatitis eksudatif, diberikan gentian violet 0.1%-0.25%. Ketokonazole 2% dalam pasta lunak, krim, atau lotio dapat pula membantu.

Diet. Tidak efektif (diet rendah lemak, biotin, vit B komplek, asam lemak esensial).

Terapi DS pada dewasa

DS pada dewasa berlangsung lama dan tidak dapat diprediksi, disarankan regimen terapi yang ringan dan hati-hati. Agen anti radang dan, bila ada indikasi, diberikan antimikrobial dan anti fungal.

Skalp. Sampo diberikan sering dengan sampo mengandung selenium sulfid 1-2.5%, ketokonazole 2%, zink pirition, benzoil peroksid, asam salisilat, coal /juniper tar, atau detergen. Krusta atau skuama dapat dihilangkan dengan pemberian steroid atau asam salisilat dalam water-soluble base, yang diberikan sepanjang malam. Tingtur, alcoholic solution, hair tonic, biasanya akan merangsang stadium inflamasi sehingga harus dihindari. Pada pityriasis amiantasea, skuama harus dihilangkan dengan salap oleum cadini atau salap tar/salicylic. Setelah 4-6 jam, salap dibuang dengan sampo yang sesuai (sampo tar/imidazol). Pada beberapa kasus, dapat diberikan krim/larutan steroid topikal poten. Bila terapi topikal gagal, diberikan prednisolon oral 0.5 mg/kg/hari selama kisaran 7 hari, dikombinasikan dengan steroid topikal (mula-mula dengan oklusi kemudian tanpa oklusi). Pemberian antimikrobial (makrolid, sulfonamid) hanya untuk kasus yang bandel, terutama bila koinfeksi bakteri pada skalp terbukti atau dicurigai.

Wajah dan badan. Pemakaian salap yang berlemak/greasy dan sabun harus dihindari, demikian pula, larutan beralkohol atau lotion untuk cukur jenggot. Hidrokortison 1% cukup menolong. Pemakaian jangka lama tidak terkontrol dapat menimbulkan efek samping steroid dermatitis, steroid rebound phenomenon, steroid rosacea, dan dermatitis perioral.

SEBORRHEIC OTITIS EXTERNA. Terbaik diobati dengan krim/salap steroid potensi rendah. Preparat telinga yang mengandung neomisin, antibiotik, atau kombinasi, merupakan sensitizer kuat sehingga harus dihindari. Bila otitis teratasi, steroid harus dihentikan dan larutan mengandung aluminum asetat diberikan 1 atau 2 x/hari untuk mempertahankan kondisi yang sudah dicapai (bekerja sebagai drying agent dan mengurangi flora mikrobial). Salap dasar atau plain petroleum jelly, dioles dalam liang telinga (tanpa cotton tips), sering menolong mempertahankan kepuasan pasien. Pimekrolimus topikal juga efektif.
SEBORRHEIC BLEPHARITIS. Direkomendasikan pemberian kompres hangat dan debridemen secara lembut dengan cotton-tipped applicator dan baby shampoo, 1 atau 2 x/hari. Kasus yang bandel, memerlukan antibiotik topikal (sodium sulfacetamide ophthalmic ointment). Bila terdapat Demodex folliculorum dalam jumlah besar, dapat dicoba pemberian krotamiton, permetrin, atau benzoil peroksid.

Anti jamur

Anti jamur topikal yang berhasil adalah golongan imidazol (itrakonazol, mikonazol, flukonazol, ekonazol, bifonazol, climbazole, siklopirox, dan siklopiroxolamin). Response rate yang dicapai antara 63% sampai 90% setelah 4 minggu. Golongan imidazol yang paling banyak digunakan adalah ketokonazol. Dalam beberapa penelitian, krim ketokonazol 2% diketahui sama efektif dengan krim steroid, kadang dengan remisi lebih lama. Dalam penelitian terbatas, krim butenafine 1%, derivat benzylamine menunjukkan efektivitas sebagai terapi topikal pada DS.

Ketokonazol, itrakonazol, dan terbinafine oral efektif pula, tetapi karena efek samping potensial dan pertimbangan ekonomi, harus dibatasi pada kasus berat atau parah. Agen anti jamur memiliki spektrum yang luas, termasuk sifat anti radang dan hambatan pada sintesis lipid dinding sel. Efek tersebut bukan bukti dari causal relationship antara M. furfur dan DS.

Metronidazol

Metronidazol topikal adalah alternatif berharga dalam pengobatan DS. Obat telah digunakan dengan sukses pada rosasea. Formulasi (1-2% dalam dasar krim) atau produk komersial (0.75% gel, krim atau lotion; krim 1%) dipakai 1-2 x/hari.

Lithium

Lithium succinate dan lithium gluconate merupakan agen lain yang efektif dalam pengobatan DS.

Inhibitor calcineurin

Takrolimus dan pimekrolimus topikal merupakan alternatif superior steroid, karena mempunyai efek anti radang dan tidak mempunyai efek samping jangka panjang. Takrolimus menunjukkan pula efek anti jamur.

Analog vit D3

Krim/lotion calcipotriol, salap calcitriol, atau salap tacalcitol direkomendasikan pula dan berguna pada pasein tertentu, karena mempunyai efek anti radang dan anti jamur.

Isotretinoin

Isotretinoin oral (13-cis-retinoic acid) juga berguna, walaupun belum disetujui. Dosis rendah (0.05-0.1 mg/kg/hari) untuk beberapa bulan, menyembuhkan DS bandel. Pemberian pada wanita masa subur, semua persyaratan pemberian harus dipenuhi.

Fototerapi

Fototerapi narrow-band UVB tampaknya efektif dan aman untuk pasien dengan DS berat dan refrakter, dan PUVA telah digunakan dengan sukses pada DS stadium eritrodermik.

DAFTAR PUSTAKA

1. Plewig G, Jansen T. Seborrheic Dermatitis. In: Wolff K, Goldsmith LA, Katz SI, Gilchrest BA, Paller AS, David J. Leffell DJ, editors. Fitzpatrick's Dermatology in General Medicine, VII ed. New York: McGraw-Hill; 2008. p. 219-225.

2. Del Rosso JQ. Adult Seborrheic Dermatitis. A Status Report on Practical Topical Management. J Clin Aesthet Dermatol. 2011 May; 4(5): 32–38.

3. Soeprono et al. Seborrheic-like dermatitis of acquired immunodeficiency syndrome: A clinicopathologic study. J Am Acad Dermatol 1986;14:242

BAB V
DERMATITIS EKSFOLIATIVA

Definisi

Dermatitis eksfoliatif adalah kelainan kulit inflamasi, ditandai eritem difus dan skuama meliputi lebih dari 90% permukaan tubuh, yang disebabkan oleh perluasan penyakit kulit, erupsi obat, infeksi/infestasi, keganasan, dan kisaran 20% tidak diketahui penyebabnya.

Epidemiologi

Insiden DE bervariasi, 0.9-71 per 100.000 outpatients. Pria lebih banyak terkena dibandingkan wanita (2:1 sampai 4:1). Usia rerata pada saat awitan bervariasi dari 41-61 tahun.

Etiologi dsn patogrnesis

Data dari 18 penelitian yang diterbitkan:

1. Penyakit kulit yang mendasari: 52% (27-68%)
   - Psoriasis: 23% (penghentian obat steroid poten topical/sistemik, MTX atau biologics; pemberian litium, terbinafin, antimalaria; iritan topical preparat ter; systemic illness, infeksi HIV; luka akibat fototerapi; kehamilan dan stress.
   - Dermatitis: 20% (DA, DS, DK, dermatitis stasis)
   - Pityriasis rubra pilaris (PRP): 4%
   - Vesikobulosa kronik (pemfigus, pemfigoid)
   - Penyakit jaringan ikat (dermatomiositis, LE subakut)
   - GvH disease
   - Iktiosis, imunodefisiensi kongenital
2. Drug: 15% (4-39%): calcium channel blockers, antiepilepsi, penisilin, sulfonamide AB, vancomisin, alopurinol, kuinidin, simetidin, dapson, preparat emas, litium.

3. Infeksi (TB, hepatitis C, SSSS, HIV)
4. Keganasan (cutaneous T cell lymphoma/CTCL: 5%, tumor solid organ, Hodgkin)
5. Tidak diketahui (idiopatik): 20% (7-33%), ditandai keratoderma palmoplantaris, limfadenopati dermatopatik, IgE meningkat, dan lebih lama pertahan dibandingkan DE lain.

Patogenesis DE berkaitan dengan patogenesis etiologi yang mendasari. Mekanisme penyakit yang mendasari mengakibatkan DE , dermatoses menyebabkan DE atau terjadinya DE idiopatik belum diketahui. Beberapa pasien DE idiopatik dikemudian hari berkembang menjadi CTCL. Hal ini memberikan perhatian bahwa pasien DE idiopatik mempunyai risiko tinggi akan mendapat sindrom Sezary atau mycosis fungoides.

Patogenesis DE diperkirakan akibat **toksin** S.aureus, karena bakteri tersebut membentuk koloni pada kulit (83%) dan nares (17%) pasien DE.

Profil sitokin dalam infiltrat dermis berbeda-beda tergantung pada penyebab yang mendasari DE. Pada DE benigna, menunjukkan profil **sitokin sel Th1**; sebaliknya, pada sindrom Sezary terdapat profil **sitokin sel Th2** yang menunjukkan adanya perbedaan mekanisme patofisiologi.

Peningkatan IgE ditemukan pada berbagai tipe DE. Pada DE akibat psoriasis, peneliti berteori bahwa peningkatan IgE tersebut menunjukkan adanya perubahan sitokin sel Th1 (pada psoriasis) ke sitokin sel Th2 (pada DE psoriatic). Mekanisme sekunder tersebut berbeda dari overproduksi IgE pada DA. Sindrom hiperIgE adalah defisiensi imun yang dapat berasosiasi dengan DE, dan keadaan ini terjadi akibat sekresi **insufficien selektif IFN-γ**.

DE sekunder akibat DA, psoriasis dan CTCL, berasosiasi dengan peningkatan level **molekul adesi** dalam sirkulasi (ICAM-1, VCAM-1, dan selectin-E). Sebaliknya, tidak ada perbedaan ekspresi molekul adesi (ICAM-1, VCAM-1, selrktin-E dan P) dalam sel endotel pada berbagai tipe DE yang berbeda. Kesamaan profil molekul adesi ini merefleksikan kesamaan

jalur imunologis stadium akhir, yang akhirnya menghasilkan kesamaan gambaran klinis.

Mitosis, dan jumlah germ cells meningkat dalam kulit DE. Skuamasi yang menonjol merefleksikan menurunnya transit time sepanjang epidermis. Skuamasi akan meningkatkan kehilangan protein, asam amino, dan asam nukleat. Kehilangan protein ini meningkat sebesar 25-30% pada DE psoriatik dan 10-15% pada DE nonpsoriatik. Selain itu, kehilangan protein akibat enteropati akan menyebabkan hipoalbuminemia 20-30 g/hari.

Riwayat penyakit

Pemeriksaan mencakup:

- Riwayat penyakit sekarang
- Riwayat penyakit terdahulu untuk mengungkap etiologi (dermatoses, penyakit sistemik), riwayat keluarga dan obat yang digunakan. Pasien dengan riwayat psoriasis dan dermatitis atopic ditelusuri mengenai factor pencetus, seperti pemakaian steroid topical dan sistemik, MTX, obat sistemik lain; iritan topical; systemic illness, infeksi, luka fototerapi, kehamilan dan stress.
- Waktu awitan perlu dinilai untuk menentukan penyebab DE. Awitan DE akibat obat biasanya cepat, dan resolusi lebih cepat daripada DE penyebab lain (kecuali oleh antikonvulsan, antibiotic dan alopurinol, dimana reaksi timbul 2-5 minggu setelah pemberian obat, dan masih tetap berkembang setelah obat dihentikan).
- Riwayat transplantasi akan meningkatkan kecurigaan CTCL.

Lesi kulit

Presentasi kulit awal adalah bercak eritematosa yang berlanjut menjadi eritema generalisata (>90% permukaan kulit). Skuama halus putih atau kuning mulai beberapa hari setelah eritem. Pada palmar dan plantar skuama timbul akut dan plate-like. Skuama berlanjut dan kulit tampak dull red. Pada beberapa

kasus CTCL, reaksi obat, dermatitis, psoriasis, dan PRP skuama tidak mengenai areola. Mukosa umumnya tidak terkena.

Dengan berlanjutnya penyakit menjadi kronik, akan terjadi indurasi kulit akibat edema dan likenifikasi. Keterlibatan periorbital dapat menyebabkan epiphora dan ectropion. Pada 80% kasus, didapati keratoderma palmoplantaris. DE kronik dapat pula menimbulkan skuamasi scalp dan telogen effluvium. Perubahan pada berupa onikolisis, hiperkeratosis subungual, splinter hemorrhages, paronikia, garis Beau, dan kadang onychomadesis nail shedding). Shore-line nails dengan alternating bands of nail plate discontinuity mewakili DE drug-induced merefleksikan periode waktu obat digunakan.

Garis Beau terjadi akibat proliferasi nailmatrik proksimal berhenti sementara, dan tampak sebagai lekukan transversal yang sering lebih dalam pada *central nail plate*, yang bergerak ke distal oleh pertumbuhan kuku.

Onychomadesis juga terjadi akibat istirahat sementara aktivitas nail matrix, dan nailplate proximal lepas dasi nail fold proksimal oleh whole-thickness sulcus. Penyebab sama dengan garis Beau, tetapi lebih parah.

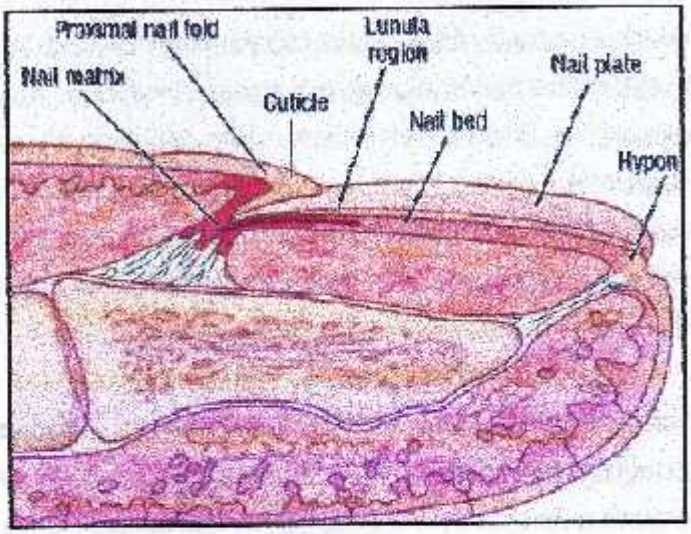

Gambar 5.1. Penampang memanjang jari dan kuku.

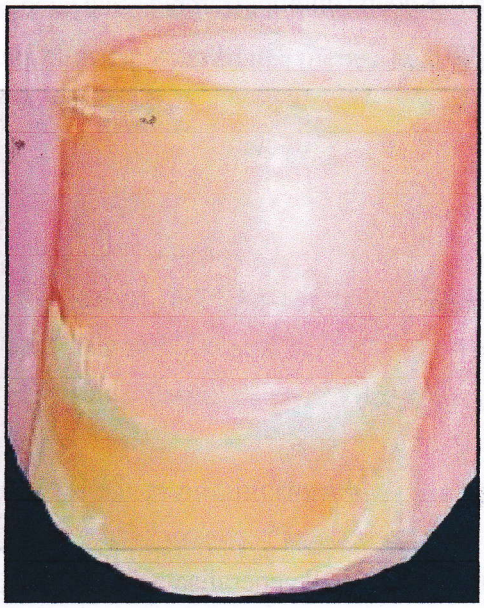

Gambar 5.2. Garis Beau dan onychomadesis

PRP

PRP tipe I (klasik dewasa) merupakan subtype PRP terbanyak (> 50%). Lesi khas berupa papul folikuler hiperkeratotik yang tersebar sefalokaudal. Pada perkembangan selanjutnya, timbul dermatitis dengan skuama oranye kemerahan yang sering berlanjut menjadi eritroderma dalam periode 2-3 bulan. Tanda diagnostic PRP adalah pulau-pulau kulit sehat berbatas tegas yang terdistribusi secara acak ("nappes claires"). Keratoderma palmoplantaris kekuningan, waxy, difus ditemui pada beberapa pasien. Selain itu, dapat dijumpai edema perifer, perubahan kuku (warna kuning coklat, penebalan nail plate, splinter hemorrhages, dan kiperkeratosis subungual), mukosa bukal (tampak keputihan difus, plakat putih dan erosi). Rambut dan gigi normal.Penyakit dapat resolusi dalam 3 tahun.

PRP tipe II (5%) adalah varian atipik dewasa. Gambaran klinis dominan berupa area hyperkeratosis folikuler dan skuama iktiosiformis pada tungkai. Penyebaran generalisata tidak sefalokaudal, dan tendensi menjadi

eritroderma kecil. Kadang dijumpai rambut scalp jarang. Penyakit berlangsung lama (> 20 tahun).



Gambar 5.3. PRP generalisata dengan nappes claires.

Sindom Sezary

Ditandai triad: eritroderma, limfadenopati general, sel T maligna dengan nucleus serebriformis dengan pemeriksaan ultrastruktur (sel Sezary) dalam sirkulasi. Selain itu, ditemui alopesia, onikodistrofi, skuama dan fisur parah pada palma dan plantar disertai keluhan gatal hebat.

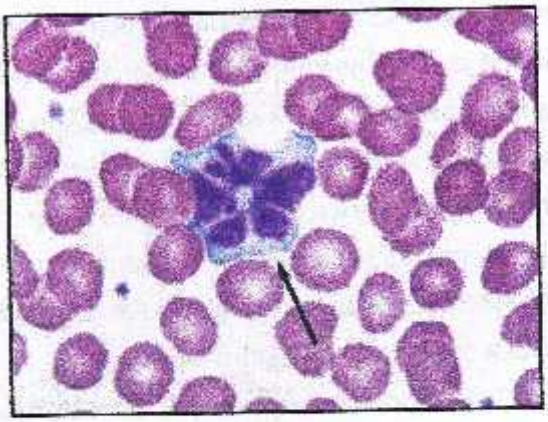

Gambar 5.4. Sel Sezary dalam sirkulasi dengan pemeriksaan ultrastruktur

Keluhan yang menyertai eritroderma

- Gangguan thermoregulatory: hipertermia (jarang hipotermia), tetapi kebanyakan keluhan pasien adalah merasa kedinginan.
- Takikardia akibat meningkatnya aliran darah ke kulit dan kehilangan cairan akibat terganggunya barier kulit.
- Gagal jantung high-output (jarang)
- Edem pretibial atau pedal (54%)
- Limfadenopati general (> 1/3 kasus), harus di DD/dengan limfoma
- Hepatomegali (kisaran 1/3 kasus)
- Splenomegali (jarang), paling sering disertai dengan limfoma.

Tabel 5.1. Gambaran spesifik penyakit yang mendasari eritroderma

Underlying disease process	Clinical clues
Eritroderma idiopatik	Elderly man pruritus Chronic relapsing courses palmoplantar keratoderma Dermatopathic lymphadenopathy
Psoriasis	History of localized disease large lamellar scales Personal/family history of psoriasis nail changes: pits, oil drop sign, onikolisis, hiperkeratosis subungual plakat klasik pada siku, lutut, colarette scale sacrum plakat batas tegas pada tepi arthritis psoriatika eritroderma
Dermatitis atopik	Riwayat penyakit kulit terbatas Lesi atopic klasik (antecubiti, poplitea) Riwayat atopi personal/keluarga Likenifikasi & prurigo nodularis Mark pruritus Excoriation Focal skin atrophy from years of use of potent topical steroids.
Contact dermatitis, stasis dermatitis	Distribution of original skin lesions History of contactant History of pre-existing venous disease

Drug reaction	Recent start of new drug, or use Lymphadenopathy of frequently implicated drug Rapid onset of rash & progession Organomegaly to exfoliative dermatitis Fever
Cutaneous T cell lymphoma	Severe debilitating pruritus Lymphadenopathy Fissured, painful keratoderma Alopecia Hepatosplenomegaly Leonine facies
Pemfigus foliaceus & fogo selvagem	Lepuh lembek Collarettes of scale at site of previous blisters erosi dan krusta superfisial
Pemfigoid bulosa	Lesi awal: bula tegang Pruritus Erosi dalam & ulkus superficial Usia lanjut Plakat urtikarial
Pemfigus paraneoplastik	Erosi dan krustasi mukosa menonjol Rash mirip EM kaheksia
PRP	Lesi awal: seborrheic dermatitis-like Islands of sparing of the scalp Keratoderma palmoplantar worsening post-sun exposure Papul folikular pada siku, eritema general, slightly infiltrated punggung jari tangansalmon-colored
Dermatitis aktinik kronik	Photo-accentuation
Acute graft-versus-host disease	Riwayat transplantasi sumsum tulang/ transfuse darah Lesi awal: eritema palmar Progresi ke TEN
Sarkoidosis	papul, plak, nodul apple jelly
Skabies Norwegia	Down syndrome or nursing home patient Massive thickened nails Burrows Keratoderma

Tes laboratorium

Biasanya tidak spesifik (anemia, lekositosis, limfositosis, eosinofilia, IgE meningkat, LED meningkat, hipoalbuminemia). Kehilangan cairan dapat menyebabkan gangguan elektrolit dan fungsi ginjal abnormal (kreatinin meningkat). Peningkatan IgE tidak berkaitan dengan dermatitis atopic. Eosinofilia didapat pada 20% DE. Peningkatan eosinofil berlebihan perlu dicurigai adanya Hodgkin.

Penghitungan sel Sezary dilakukan untuk membedakan sindrom Sezary dari penyebab DE benigna. Sel Sezary dalam sirkulasi > 20% dianggap diagnostic untuk sindrom Sezary (< 10% : nonspesifik). Sel Sezary absolute dalam darah 1000/mm^3. Immunotyping limfosit kulit menunjukkan pada sindrom Sezary, sel T CD4 lebih dominant, dan sel T CD8 lebih dominant pada actinic reticuloid. Yang lebih spesifik, bila ada sel CD28+/CD5+/NKa-/CD4+ T cell dengan reduksi CD3, CD4, CD7, CD2; dan atau reseptor á/â sel T, mendukung diagnosis sindromSezary pada pasien DE.

Histopatologi

Histologi DE berbeda-beda tergantung penyebab yang mendasari. Gambaran nonspesifik berupa hiperkeratosis, parakeratosis, akantosis dan infiltrat radang kronis.

Tes khusus

Pemeriksaan laboratorium dilakukan sesuai dengan hasil history dan klinis. Biopsi kulit multipel, biopsi KGB. Pemeriksaan radiologi untuk kemungkinan paraneoplastik. Ratio CD4 : CD8 dan imunotyping bila perlu.

Komplikasi

Komplikasi sistemik di antaranya ketidakseimbangan elektrolit dan cairan, gangguan pengaturan suhu (akibat peningkatan aliran darah ke kulit dan kehilangan cairan oleh vasodilatasi, kapiler tidak merespon dengan baik perubahan suhu via vasokonstriksi/vasodilatasi), infeksi, gagal jantung high-output (akibat peningkatan aliran darah ke kulit, terutama pada pasien dengan

problem jantung atau usia lanjut), shok kardiogenik, acute respiratory distress syndrome, dekompensasi penyakit hepar, dan ginekomastia. Kehilangan protein melalui skuama sebesar 10-15% pada DE nonpsoriasis dan 25-30% pada DE psoriatic, menyebabkan balans nitrogen negative yang akhirnya menimbulkan edema, kelemahan otot dan hipoalbuminemia.

Akibat inflamasi, fisur dan ekskoriasi kulit akan meningkatkan kolonisasi bakteri. Kadang dapat terjadi sepsis (terutama DE dengan CTCL dan infeksi HIV).

Prognosis dan perjalanan penyakit

Prognosis dan perjalanan penyakit DE bervariasi tergantung pada etiologi yang mendasari. Pada DE akibat obat, penyakit membaik dengan penghentian obat (kecuali pada drug hypersensitivity syndrome, dimana DE dapat bertahan beberapa minggu setelah penghentian obat). Pada DE atopik dan psoriatik, dapat sembuh dalam beberapa minggu sampai beberapa bulan (walaupun ada yang menjadi kronik dan persisten). Kekambuhan DE psoriatik terjadi pada 15% pasien.

DE dengan dasar keganasan (termasuk CTCL) umumnya kronik dan refrakter. Faktor prognostik positif untuk DE yang berkaitan dengan mikosis fungoides dan sindrom Sezary, adalah usia < 65 tahun, durasi gejala > 10 tahun sebvelum diagnosis, tidak ada limfoma yang mengenai kelenjar getah bening, tidak ditemui sel Sezary dalam darah pasien mikosis fungoides. Mean survival 1.5-10.2 tahun tergantung indikator prognostik.

Remisi komplit DE idiopatik terjadi 1/3 kasus, dan remisi parsial pada ½ kasus. Pasien DE idiopatik kronik mempunyai peningkatan risiko mengalami evolusi ke CTCL.

Angka kematian DE bervariasi 3.75-64% yang dilaporkan dalam 6 seri selama 51 tahun. Pada seri awal, angka kematian tinggi terjadi akibat reaksi obat berat, keganasan limfoproliferatif, pemfigus foliaseus, dan DE idiopatik. Kematian terjadi akibat sepsis, pnemonia, dan gagal jantung. Seri penelitian yang lebih baru menunjukkan penurunan angka kematian, terutama pada DE keganasan.

Pengobatan

Pengobatan awal seluruh jenis eritroderma umumnya sama, yaitu

1. Rawat inap bila ditemui ada gangguan keseimbangan cairan dan elektrolit nyata atau kelainan jantung/paru. Ruangan sebaiknya hangat dan lembab untuk menjaga kelembaban kulit serta mencegah hipotermia
2. Hentikan obat yang dicurigai sebagai penyebab, termasuk litium dan antimalaria karena dapat menyebabkan eksaserbasi
3. Mengganti kehilangan cairan dan elektrolit
4. Perawatan kulit diberikan emolien lunak, dan oatmeal baths, kompres terbuka untuk melepaskan lesi krusta dan steroid topical potensi lemah. Steroid topical potensi kuat imunomodulator topical (takrolimus) harus dihindari karena dapat terjadi absorpsi sistemik akibat meningkatnya permeabilitas kulit dan luas kulit yang terkena. Bahan topical iritatif (preparat ter dan antralin) harus dihindari.
5. Terapi simptomatik antihistamin golongan sedative (untuk keluhan gatal) dan diuretic (untuk edema tungkai yang refrakter pada peninggian kaki).
6. Antibiotic sistemik untuk infeksi dan kolonisasi bakteri (karena dapat menyebabkan eksaserbasi DE)
7. Diet tinggi protein (130% kebutuhan normal) dan suplemen asam folat
8. Pengobatan spesifik terhadap penyebab yang mendasari:
   - Psoriasis: siklosporin, MTX, acitretin, MMF dan biologic (Infliximab 5-10 mg/kg atau infliximab dosis rendah: 2.7-4.4 mg/kg dikombinasikan dengan MTX). Steroid sistemik dihindari untuk menghindari rebound flare.
   - CTCL: steroid topical, PUVA, total skin electron beam irradiation, regimen kemoterapi sistemik CHOP-like (siklofosfamid, hydroxydaunomycin, vinkristin, **prednisone**), IFN-α, extracorporeal photochemotherapy (ECP), dan

biologic (alemtuzumab), selective retinoic X receptor retinoid (bexarotene).

- Sindrom Sezary : etanercept
- Akibat obat : **steroid sistemik**
- Dermatitis, vesikobulosa : **steroid sistemik**, siklosporin, MTX, azatioprin, MMF
- PRP: acitretin, MTX, triple antiretroviral (lihat tabel 2)
- Papuloerythroderma of Ofuji : **steroid sistemik** dan topical, siklosporin, IFN, etretinate, kombinasi retinoid dan PUVA
- Idiopatik : terapi empiris dengan : **steroid sistemik**, MTX, siklosporin, asitretin, MMF, sampai penyebabnya dapat diidentifikasi.

Tabel 5.2. Pengobatan PRP

Treatments for Pityriasis Rubra Pilaris	
FIRST LINE	**SECOND LINE**
Topical	Topical
• Emollients (water in oil emulsion)	• Glucocorticoids (medium to high potency)
• Keratolytics (salicylic acid, urea)	• Vitamin A analogues (tazarotene)
• Vitamin D_3 (calcipotriol)	Physical
Physical	• Ultraviolet A1 phototherapy
• Photochemotherapy (topical or systemic psoralen plus ultraviolet A)	• Narrowband ultraviolet B phototherapy
• Extracorporeal photopheresis	• Ultraviolet B phototherapy
Systemic	Systemic
• Retinoids (0.5 to 0.75 mg/kg acitretin per day)	• Azathioprine (100 to 150 mg/day)
• Methotrexate (10 to 25 mg weekly, intramuscularly or orally, in divided doses, once a week)	• Cyclosporine A (5 mg/kg/day)
• Triple antiretroviral therapy (for human immunodeficiency virus–associated variant)	• Fumaric acid esters[7]
	• Tumor necrosis factor-α antagonists[8]

Pencegahan

Hindari obat yang sebelumnya menyebabkan DE, termasuk obat yang reaksi silang dengan obat penyebab (DE oleh gentamisin, diberi neomisin topikal).

DAFTAR PUSTAKA

1. Grant-Kels JM, Bernstein ML, Rothe MJ. Exfoliative Dermatitis. In: Wolff K, Goldsmith LA, Katz SI, Gilchrest BA, Paller AS, David J. Leffell DJ, editors. Fitzpatrick's Dermatology in General Medicine, VII ed. New York: McGraw-Hill; 2008. p. 225-232.

BAB VI
DERMATITIS KONTAK ALERGIK

Etiologi dan Patogenesis

DKA adalah reaksi hipersensitivitas tipe IV terhadap agen kimia eksternal. Bukti menunjukkan bahwa kemampuan untuk disensitasi terhadap agen spesifik, mempunyai basis genetik.

Untuk menimbulkan reaksi imun terhadap alergen, individu harus rentan secara genetik, mendapat pajanan yang cukup terhadap agen kimia pensensitasi, dan mendapat pajanan ulang dikemudian hari. Ini adalah perbedaan DKA dengan DKI (tidak ada reaksi imunologik).

Dengan demikian, DKA adalah penyakit sistemik yang terjadi oleh *hapten-specific T cell-mediated skin inflammation*, dan ditandai 3 fase : sensitisasi, elisitasi, dan resolusi. Pada fase sensitisasi, agen kimia hapten dengan berat molekul rendah (< 500-1000 Da) yang electrophilic atau hydrophobic penetrasi ke dalam kulit dan membentuk komplek hapten-protein dengan *carrier proteins* epidermis, yang menghasilkan antigen komplit. Protein pengikat tersebut adalah molekul permukaan sel pada sel Langerhans, yaitu molekul MHC I dan II.

Ikatan antara hapten dan protein epidermal biasanya secara kovalen, walaupun hapten metalik dapat membentuk ikatan nonkovalen stabil dengan protein pembawa seperti kobal dalam vit B12. Beberapa dari senyawa kimia hapten awalnya tidak alergenik dan harus mengalami biotransformasi metabolik agar mampu berpartisipasi dalam respon alergi. Karena kulit mempunyai kemampuan metabolik, termasuk enzim fase I dan II, maka biotransformasi dapat terjadi dalam kulit pada lokasi terjadi pajanan. Bila hapten dengan sifat sensitizer poten berikatan dengan protein pembawa yang nonimunogenik, maka yang terjadi adalah toleran dan bukan sensitisasi.

Beberapa Fase Dermatitis Kontak Alergi.

A. Fase Aferens (Sensitisasi)

1. *Antigen processing and presentation.* Sel Langerhans (LCs) menelan hapten dengan cara PINOSITOSIS/ENDOSITOSIS, dilanjutkan dengan degradasi parsial antigen secara nonlisosomal menghasilkan PEPTID ANTIGENIK (antigen komplit). Peptid kemudian diangkut HLA-DR ke permukaan LCs, dan komplek HLA-DR-peptid siap dipresentasikan ke sel T.
2. Pematangan/maturasi LCs. Selama prosesing antigen, LCs mengalami perubahan fenotipik yang memfasilitasi migrasi LCs dari kulit ke kelenjar getah bening regional, dan mempersiapkan interaksi dengan sel T CD4+. Perubahan tersebut berupa ekspresi molekul adesi, ICAM1 (CD54), B7-2 (CD86), CD40, LFA3 (CD58), dan HLA-DR (klas II). Perubahan fenotipik LCs dipengaruhi oleh IL-1β (berasal dari LCs), dan IL-1α dan TNF-α (berasal dari keratinosit).
3. Migrasi LCs dari kulit ke kelenjar getah bening (KGB) regional. Faktor yang mengontrol migrasi LCs adalah upregulasi sialyl Lewis X (selektin) pada LCs dan E-selectin pada sel endotel, dilanjutkan dengan interaksi ke duanya. Selain itu, E-cadherin pada LCs di downregulasi sehingga ikatan LCs dengan keratinosit dilepas. Upregulasi sialyl Lewis X dan down regulasi E-cadherin dipengaruhi oleh TNF-α dari keratinosit, dan protein kinase C (PKC) dari LCs.
4. Presentasi sentral (bagian parakortek/*thymus-dependent* KGB). Pada proses sensitisasi awal, LCs matang mempresentasikan antigen kepada sel T CD4+ yang belum pernah tersensitisasi (sel T virgin/sel Th0/sel CD45RA+). Interaksi awal melibatkan HLA-DR-Peptid pada LCs dengan CD4/CD8-TCR-CD3 pada sel T, serta molekul adesi pada LCs dan *ligand* nya pada sel T (lihat gambar). Interaksi menyebabkan sel Th0 mengalami aktivasi dan sel Langerhans menghasilkan IL-12, yang akan mengarahkan perkembangan sel T

aktif ke arah sel Th1. IL-1 bersama IL-6 akan memicu sel T menghasilkan dan mensekresikan IL-2. Kerjasama IL-1, Il-6, dan IL-2 akan menginduksi IL-2R pada sel T. Interaksi Il-2 dan IL-2R menyebabkan proliferasi sel T dan produksi IFN-ã, dilanjutkan dengan diferensiasi CD45RA+ menjadi CD45RO+ memory/effector Th1 cells. Sel Th1 CD45RO+ selanjutnya mengekspresikan *newly acquired 'homing' antigens*, CLA (*common leukocyte antigen*), dan *very late antigen-4* (VLA-4). Ke dua molekul tersebut (dan LFA-1) diperlukan sel Th1 untuk ke kulit melalui pembuluh darah. Interleukin yang dihasilkan oleh sel Th1 CD4+ akan mengaktifkan sel Tc CD8+ dan sel makrofag. IFN-ã menstimulasi ekspresi molekul adesi sel endotel yang diperlukan untuk migrasi sel T melalui pembuluh darah ke kulit.

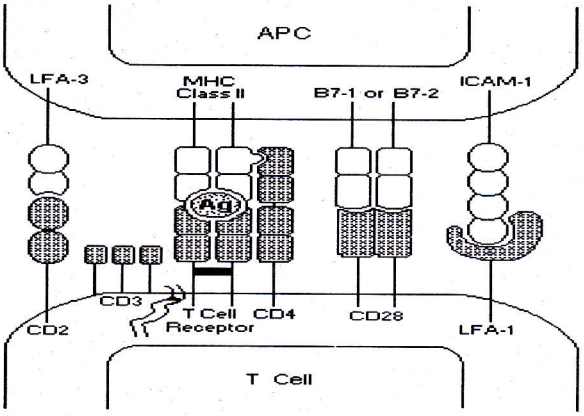

Fig. 4. Antigen presentation.

Effective antigen presentation and subsequent T-cell activation requires interactions between multiple call surface molecules. The initial interaction between T-cells and antigen-presenting cells (APCs) is via low affinity interactions between lymphocyte function-associated antigen-1 (LFA-1) on the T-cell and intercellular adhesion molecules (ICAMs) on the APC. The interaction of CD2 on the T-cell with LFA-3 on the APC also facilitates communication between the two cell types. The T-cell receptor recognizes antigenic peptides presented via MHC molecules to provide the first signal for activation. In general, T-cells must receive a second signal in order to proliferate and differentiate. This second signal is delivered via the co-stimulatory molecules B7-1 or B7.2 on the APC, which bind to the CD28 molecule on the T-cell. CD4 or CD8 molecules enhance binding of MHC molecules and also act as signal transducers (adapted from Janeway et al., 1997; Roitt et al., 1998).

5. Invasi sel Th1 memori yang antigen spesifik, sel Tc CD8+, sel inflamasi lain nya ke dalam kulit, menimbulkan respon yang secara klinis dikenal sebagai DKA. Mekanisme berbagai sel tersebut dikerahkan ke kulit, adalah melalui *rolling, arrest (firmed adhesion), and extravasation* pada endotel vaskuler, dan hal tersebut dimediasi oleh aktivasi sekuensial LFA-1, VLA-4, CLA pada sel T, dan ICAM-1, VCAM-1, E-selectin pada sel endotel. Interaksi CLA dengan E-selectin menyebabkan sel dalam sirkulasi melambat dan mulai rolling sepanjang dinding endotel. Perlambatan tersebut memudahkan sel menangkap sinyal peradangan (ada pertempuran di tempat tersebut). Sel segera mengekspresikan LFA-1 dan VLA-4 yang akan berinteraksi dengan ICAM-1 dan VCAM-1, sehingga sel mengalami firmed adhesion, dan siap untuk ekstravasasi di tempat yang sesuai (lokasi peradangan). Keseluruhan proses, mulai dari prosesing antigen sampai terdapatnya sel Th1 memori/efektor dan sel Tc CD8+ di dalam kulit, dinamai FASE SENSITISASI.

B. Fase Eferens (Elisitasi)

Gambaran klinik DKA terjadi apabila hapten yang sama kontak ulang ke dalam kulit yang telah mengandung sel Th1 dan/sel Tc1 aktif. Peptid antigenik hasil prosesing APC dipresentasikan kepada sel Th1/Tc1 aktif di dalam kulit (perifer). Sel Th, keratinosit dan LCs menghasilkan berbagai interleukin, IL-2, IL-12, IFN-γ, TNF-α, IL-8, yang menyebabkan pengerahan berbagai sel radang (sel Tc, NK cell, makrofag, PMN), ekspresi molekul adesi, dan peradangan. Semuanya akan tampak sebagai DKA.

C. Fase Resolusi

Pada fase lanjut DKA, IL-10 dan TGF-β men downregulasi DKA. Stimulasi IFN-γ terhadap sel makrofag mengakibatkan sel tersebut menghasilkan prostaglandin-E. Prostaglandin-E menghambat produksi IL-2

dan ekspresi IL-2R, sehingga aktivasi sel T dan NK terhambat. Proses deskuamasi, degradasi antigen dan APC semuanya memberi andil dalam resolusi DKA.

Pendekatan klinik

Dematitis kontak alergik (DKA) harus dipertimbangkan dalam diagnosis banding berbagai dermatoses eksematosa (Box 13-1). Sebagai contoh, seorang pasien yang mempunyai dermatitis geometric atau pola spesifik setelah pajanan agen eksogen, harus dicurigai menderita DKA. Selain itu, diagnosis harus dipertimbangkan pada individu yang dermatitisnya persisten walaupun mendapat terapi memadai. Hal tersebut berlaku pula terhadap pasien dengan gangguan kulit confounding, seperti DA dan psoriasis, yang mempunyai gambaran klasik.

Tabel 6.1. Anamnesis pasien dengan kecurigaan DKA

Demografi dan riwayat pekerjaan	Usia, jenis kelamin, ras/etnis, agama, status perkawinan, pekerjaan dan deskripsi pekerjaan, lokasi pekerjaan, kegiatan di luar pekerjaan tetap, pekerjaan sebelumnya
Riwayat medik keluarga	faktor genetik, predisposisi
Riwayat medik pasien	alergi obat, penyakit penyerta, obat, operasi
Riwayat dermatitis	awitan, lokasi lesi, terapi

Pendekatan morfologik

Setelah riwayat penyakit diperoleh, langkah selanjutnya adalah penilaian pemeriksaan status dermatologic menyeluruh. Pengetahuan mengenai ukuran, sifat dan lokasi dermatitis meningkatkan kemungkinan pemilihan allergen untuk uji tempel.

Diagnosis

1. in vito test: Patch test (gold standard)
2. in vitro test: lymphocyte transformation test, macrophage migration inhibition test

Pengobatan

Penatalaksanaan dasar pasien DKA bergantung pada terapi gejala dan menghindari pajanan ulang.

Erupsi akut vesikuler, membasah dapat diterapi dengan agen pengering seperti aluminum sulfat atau kalsium asetat topical. Erupsi kronik,likenifikasi terbaik diobati dengan emolien. Keluhan gatal diatasi dengan antipruritus topical atau antihistamin oral (antihistamin dan anestetik topical dihindari karena risiko menginduksi alergi sekunder pada kulit yang memang mengalami dermatitis).

Kortikosteroid topical masih merupakan baku emas dan pilihan utama menghilangkan gejala dan mempercepat penyembuhan DKA. Obat tersebut ditoleransi baik bila dipakai short term.

Penggunaan steroid sistemik hanya diberikan pada kasus akut sedang sampai berat dan pada kasus DKA refrakter.

Dalam dekade terakhir, inhibitor kalsineurin telah digunakan sebagai opsi terapi terhadap gangguan kulit inflamatori.

Siklosporin oral dan takrolimus/pimekrolimus topical telah menunjukkan efektifitas dalam terapi dermatitis eksematosa, termasuk dermatitis atopic dan DKA.

Fototerapi dicadangkan untuk pasien DKA refrakter yang tidak responsive terhadapsteroid dan pasien yang tidak dapat menghindari semua factor provokator dalam lingkungan sehari-hari. PUVA, shortwave UVB efektif terhadap DKA dan DKI kronik pada tangan, karena sifat imunosupresif intrinsic yang dimilikinya. Walaupun demikian, terapi tersebut butuh waktu lama dan perlu terapi pemeliharaan.

DAFTAR PUSTAKA

1. Cohen DE, Jacob SE. Allergic Contact Dermatitis. In: Wolff K, Goldsmith LA, Katz SI, Gilchrest BA, Paller AS, David J. Leffell DJ, editors. Fitzpatrick's Dermatology in General Medicine, VII ed. New York: McGraw-Hill; 2008. p. 135-146.

2. Robert C, Kupper TS. Inflammatory Skin Diseases, T cells, and Immune Surveillance. N Engl J Med. 1999;341(24):1817-1828.

BAB VII
DERMATITIS KONTAK IRITAN

Dermatitis atau eksema ialah inflamasi kulit yang ditandai eritema, vesikulasi, dan gatal pada fase akut, dan pada fase kronik ditandai kulit kering, skuamasi dan fisur. Dermatitis kontak iritan (DKI) adalah respon kulit terhadap pajanan agen kimia, fisik atau biologik eksternal; dan faktor endogen (barier kulit dan dermatitis yang sudah ada) ikut memegang peranan.

Epidemiologi

Berdasar survey tahunan *The Bureau of Labor Statistics*, insiden penyakit akibat kerja pada pekerja Amerika, maka dermatitis kontak meliputi 90% - 95% dari semua penyakit kulit akibat kerja dan DKI mencakup 80% dari dermatitis kontak akibat kerja.

Etiologi dan Patogenesis

Empat mekanisme yang saling berkaitan pada DKI:

1. Hilangnya lipid permukaan dan substansi pengikat air
2. Kerusakan membrane sel
3. Denaturasi keratin dermis
4. Efek sitotoksik langsung

Terdapat komponen *immunologic-like* yang jelas terhadap respon iritan, yang ditandai oleh pelepasan mediator *proinflamatory* terutama sitokin yang berasal dari sel keratinosit sebagai repon terhadap stimulus kimiawi. Ini adalah proses yang tidak memerlukan pre-sensitisasi. Kerusakan barier kulit menyebabkan pelepasan sitokin IL-1α, IL-1β, dan TNF-α. Peningkatan 10x dari TNF-α dan IL-6, dan 3x level GM-CSF dan IL-2, ditemui pada DKI. TNF-α adalah satu dari sitokin kunci pada DKI, yang menyebabkan peningkatan ekspresi MHC II dan ICAM-1 pada keratinosit.

Faktor yang Mempengaruhi

DKI adalah penyakit multifaktorial dimana faktor eksogen (iritan dan lingkungan) dan faktor endogen (host) memegang peranan.

A. Faktor eksogen

1. Sifat kimiawi iritan : pH, konsentrasi, ukuran molekul, kuantitas, polarisasi, ionisasi, vehikulum, kelarutan
2. Karakteristik pajanan : jumlah, konsentrasi, durasi, tipe pajanan, pajanan simultan terhadap iritan lain, interval setelah pajanan sebelumnya
3. Faktor lingkungan : regio tubuh dan temperature dan faktor mekanik: tekanan, friksi, abrasi.

Apabila 1 atau lebih iritan dikombinasi atau digunakan secara simultan, efek sinergis atau antagonistik dapat terjadi sebagai konsekuensi dari interaksi seluler spesifik antar senyawa, atau perubahan dalam pemeabilitas kulit oleh 1 atau lebih senyawa, yang tidak akan terjadi bila iritan digunakan secara tunggal. Ini dikenal sebagai *crossover phenomenon*. Ini dapat dijelaskan bahwa 1 irtitan menyebabkan peningkatan kerentanan terhadap iritan lainnya.

B. Faktor endogen

1. Genetik
2. Gender : Mayoritas DKI klinis mengenai tangan, dan wanita merupakan mayoritas, karena wanita lebih banyak terpajan iritan dan kerja di kondisi yang basah, dan barangkali lebih sering mencari pengobatan.
3. Usia: anak < 8 tahun lebih rentan terhadap absopsi perkutan bahan kimia dan iritan.
4. Etnis: belum ada penelitian bahwa tipe kulit mempengaruhi secara nyata perkembangan DKI.
5. Lokasi kulit : Terdapat perbedaan fungsi barier dari tiap lokasi, sehingga kulit wajah, leher, skrotum dan punggung tangan lebih sensitif terhadap DKI.

6. Faktor atopi : atopi merupakan faktor predisposisi DKI pada tangan. Hal tersebut karena ada gangguan fungsi barier kulit sehingga lebih rentan terhadap DKI.

Klasifikasi DKI

A. Klasifikasi DKI berdasar klinis dan etiologi:

1. Ulkus, akibat asam atau basa kuat,
2. Folikulitis, akibat minyak dan lemak,
3. Miliaria, akibat aluminum klorid,
4. Hiperpigmentasi, akibat logam berat,
5. Hipopigmentasi, akibat p-tert-butylphenol.

B. Klasifikasi DKI berdasar awitan dan lamanya penyakit:

1. Akut
2. Kronik

Jenis Iritan yang Umum

1. Produk hewan
2. Kosmetik
3. *Degreasing agents*
4. Detergen
5. Debu/friksi
6. Makanan
7. Kelembaban rendah
8. *Metal working fluids*
9. *Tear gases*
10. Obat topical
11. Pelarut
12. Air: merupakan elemen hipotonik yang bekerja sebagai agen sitotoksik pada kulit erosif.

Diagnosis dan Diagnosis Banding

DKI sering didiagnosis dengan cara eksklusi penyebab dermatitis lainnya, termasuk dengan DKA. Riwayat rinci pekerjaan, kegemaran, riwayat penyakit dahulu, dan pemeriksaan klinis, penting untuk diagnosis DKI.

Diagnosis banding DKI:

- Dermatitis seboroik
- Dermatitis stasis
- Dermatitis atopik
- Tinea
- Asteatosis

Kriteria diagnostik DKI

Tabel 7.1. Kriteria diagnostik DKI

Kriteria mayor	Kriteria minor
Subyektif • Awitan gejala dalam menit sampai jam dari pajanan • Nyeri, rasa terbakar melebihi gatal pada awal perjalanan penyakit	• Awitan dermatitis dalam 2 minggu pajanan • Banyak individu dalam lingkungan mendapat penyakit sama
Obyektif • Macula eritem, hiperkeratosis, atau fisur lebih dominan dari vesikulasi • *Glazed, parched, or scalded appearance of the epidermis* • Proses penyembuhan mulai dengan cepat pada penyingkiran pajanan agen penyebab • Uji tempel negatif	• Dermatitis berbatas tegas • Bukti adanya pengaruh gravitasi, seperti dripping effect • Tidak ada tendensi dermatitis menyebar • Perbedaan konsentrasi dan waktu pajan menghasilkan perbedaan besar pada kerusakan kulit

Uji tempel

Uji tempel sering perlu untuk membedakan DKA dari DKI atau diagnosis DKA bersamaan dengan DKI. Uji tempel negative dapat menunjang diagnosis DKI dengan mengeksklusi DKA.

Pengobatan

Identifikasi dan eliminasi iritan dan proteksi dari pajanan ulang, sangat menolong. Peran steroid topical pada DKI masih kontroversi, tetapi obat tersebut dapat menbantu karena efek anti inflamasi yang dimilikinya. Tetapi pemakaian jangka panjang dapat meruguikan karena efek atrofi dan meningkatkan kerentanan terhadap iritan. Emolien atau occlusive dressing dapat memperbaiki kerusakan barier pada kulit yang kering dan likenifikasi. Emolien berbasis lanolin (tradisional) mudah didapat, murah, dan terbukti sama efektif seperti emolien yang mengandung skin-related lipid. Inhibitor calcineurin topical (pimekrolimus) dapat digunakan sebagai alternative terhadap steroid topical potensi rendah pada DKI kronik. Pada kasus kronik dan berat, terapi foto (PUVA atau UVB) atau azatioprin dan siklosporin bisa efktif. Infeksi sekunder dapat diobati dengan antibiotic topical atau sistemik. Pada iritasi sensoris, garam strontium bekerja dengan memblok aktivasi cutaneous type C nociceptor.

Pencegahan

DKI adalah faktor risiko terjadinya DKA, karena terganggunya barier kulit dapat meningkatkan potensi fase induksi dan elisitasi DKA. Jadi, mencegah DKI berarti secara simultan mencegah DKA. Pasien perlu diberitahu mengenai cara pencegahan iritan. Pemakaian peralatan proteksi personal, terutama pada high-risk jobs, sangat penting.

Prognosis

Prognosis DKI akut baik bila iritan penyebab dapat diidentifikasi dan di eliminasi. Prognosis DKI kumulatif atau kronik dapat lebih buruk daripada DKA. Latar belakang atopi, kurangnya pengetahuan mengenai penyakit, dan atau lambatnya diagnosis dan terapi adalah factor yang dapat memperburuk prognosis.

DAFTAR PUSTAKA

1. Amado A, Taylor JS, Sood A. Irritant Contact Dermatitis. In: Wolff K, Goldsmith LA, Katz SI, Gilchrest BA, Paller AS, David J. Leffell DJ, editors. Fitzpatrick's Dermatology in General Medicine, VII ed. New York: McGraw-Hill; 2008. p. 395- 401.

BAB VIII
DERMATITIS PERIORAL

Dermatitis perioral (DP) ditandai dengan papul dan pustule diskret dalam distribusi periorifisial, terutama sekeliling mulut. Penyakit dijumpai pada wanita 15 -25 tahun, dan kadang pada anak. Sebagian DP memperlihatkan granuloma pada pemeriksaan histology lesi kulit. Bentuk DP ini mempunyai beberapa nama, di antaranya DP granulomatosa, facial Afro-Caribbean childhood eruption, dan dermatitis periofifisialis granulomatosa.

Epidemiologi

Berbeda dari DP dewasa yang terutama menyerang wanita, DP anak ditemui sama banyak pada kedua jenis kelamin dan di antara mereka yang berbeda ras. DP granulomatosa dilaporkan terutama pada anak usia prepubertas.

Etiologi dan patogenesis

Hubungan DP dengan kesalahan pemakaian steroid topikal poten telah diketahui. Pasien sering menunjukkan riwayat erupsi akut yang responsif terhadap steroid sekitar mulut, hidung, dan/atau mata yang menjadi lebih parah bila steroid topikal dihentikan. Ketergantungan pada pemakaian steroid topikal dapat timbul sehingga pasien berulang-ulang mengobati erupsi rekuren. Pada kasus lain, kondisi penyakit lebih memburuk dengan pemakaian steroid topikal, terutama pada varian granulomatosa, yang biasanya terjadi pada anak prepubertal.

Bagaimanapun, DP tidak selalu dikaitkan dengan steroid topical. Walaupun penyakit dominan pada wanita, tidak ditemukan hubungan kausal dengan faktor hormonal. Demikian pula, tidak terdapat bukti hubungan DP dengan fotosensitivitas, infeksi (Candida, bakteri fusiformis, dan Demodex folliculorum). DP pernah dilaporkan pada anak imunokompromis (leukemia)

yang memberi respon dengan terapi permetrin. Kasus kontak alergi terhadap fluorid dalam pasta gigi pernah pula dilaporkan; tetapi, pemakaian kembali bahan tersebut setelah DP sembuh, tidak menyebabkan timbul erupsi lebih lanjut. Ada pula yang menghubungkan penyakit ini dengan akne rosasea, tetapi gambaran histologinya berbeda dengan rosasea. Gambaran histopatologi yang sama dengan akne rosasea (hiperkeratosis folikuler, edema, vasodilatasi dermis papiler, infiltrat (limfosit, histiosit, dan PMN dan kadang granuloma epiteloid dan sel datia) ditemui pada DP granulomatosa.

Gambaran klinis

Lesi primer DP adalah papul, vesikel,dan pustul yang diskret dan berkelompok. Lesi sering simetris (walaupun dapat unilateral) pada daerah perioral, perinasal, dan periorbital (Gambar 1.). Latar belakang eritem dan skuama dapat terjadi. Tampak zona bebas (5 mm) pada vermilion border yang jelas (Gambar 2.). Varian granulomatosa DP menampakkan papul kecil, flesh-colored, erimatosa, atau yellow-brown, beberapa tampak berkonfluen, terdistribusi sama seperti DP pada orang dewasa. Lesi jarang memberikan sensasi terbakar atau gatal; dan pernah dilaporkan adanya intoleransi terhadap moisturizer. Pada sebagian kecil varian granulomatosa DP, dilaporkan adanya blefaritis dan konjungtivitis.

Gambar 8.1. DP tipikal. Erupsi terbatas pada lipatan nasolabial dan kulit dagu (chin).

Gambar 8.2 DP granulomatosa. Anak memperlihatkan papul kecil tipikal pada area sekitar mulut dan mata.

Tabel 8.1. Diagnosis banding

Penyakit	Gambaran klinis pembeda
DP nongranulomatosa	
Rosasea	Mengenai hidung, konveksitas wajah, eritem persisten & telangiektasia.
Dermatitis seboroik	Aksentuasi pada nasolabial; skuama.
Dermatitis kontak alergik	Instrument musik, pasta gigi, sarung latex, dental appliances, lipstik.
Dermatitis kontak iritan	Umum pada anak (saliva, makanan).
Folikulitis gram negative	Pustul dominan.
Infestasi Demodex	Pustul atipik, pruritus, immunocompromized.
DP granulomatosa	
Sindrom Blau	Kista synovial, uveitis, arthritis granulomatosa, camptodactyly, popular rash.
Infeksi jamur/mikobakteri	-
Lupus miliaris disseminatus faciei	-
Sarkoidosis	Jarang pada anak, dapat mewakili sindrom Blau

Komplikasi

Sebagian besar DP dan varian granulomatosa akan sembuh tanpa sekuele atau kekambuhan. Pernah dilaporkan terjadi skar walaupun sangat jarang.

Prognosis dan perjalanan penyakit

Dermatitis perioral biasanya bersifat self-limited, timbul dalam beberapa minggu untuk kemudian sembuh dalam beberapa bulan. Dengan terapi yang mencukupi,[8] penyakit akan sembuh dan jarang mengalami kekambuhan.

Pengobatan

Bila steroid topikal sedang digunakan, obat tersebut harus dihentikan. Bila steroid fluorinated sedang dipakai, awali dengan substitusi dengan steroid potensi rendah (krim hidrokortison) untuk meminimalkan flare dermatitis.

Sebagian besar kasus, terapi mencakup pemberian tetrasiklin, doksisiklin, atau minosiklin, selama 8-10 minggu, termasuk *tapering-off* 2-4 minggu terakhir. Anak < 8 tahun, ibu menyusui, atau pasien alergi terhadap tetrasiklin, diberikan eritromisin oral. Umumnya, pasien memerlukan terapi antibiotik sistemik dosis rendah selama beberapa bulan sampai beberapa tahun untuk mempertahankan pengendalian penyakit.

Terapi metronidazole topical, harus dimulai bersamaan dengan antibiotik sistemik (pada kasus ringan, pemberian metronidazole topikal sudah mencukupi). Opsi lain, di antaranya klindamisin atau eritromisin topikal, preparat sulfur topikal, asam azaleat topikal, dan terapi fotodinamik dengan 5-aminolevulinic acid topikal. Walaupun pemakaian inhibitor kalsineurin dilaporkan berhasil, tetapi perlu diingat bahwa obat tersebut dapat menimbulkan erupsi granulomatosa pada beberapa kasus.

Tabel 8.2. Pengobatan DP

	TOPIKAL	SISTEMIK
Lini pertama	Metronidazol, 2 dd	Tetra, 2 x 250-500 mg/h Doksi, 2 x 50-100 mg/h Mino, 2 x 50-100 mg/hari
Lini kedua	Eritro/klindamisin, 2 dd Sulfur, 2 dd Asam azelaik, 2 dd	Eritro, 3 x 400 mg/h, atau 30-50 mg/kg/hari, dibagi 3 x (dosis anak)

Pencegahan

Satu-satunya faktor yang diterima secara luas sebagai predisposisi DP adalah pemakaian steroid topikal, dan menghindari produk tersebut dapat mencegah erupsi DP pada beberapa kasus.

DAFTAR PUSTAKA

1. Chamlin SL, Lawley LP. Perioral Dermatitis. In: Wolff K, Goldsmith LA, Katz SI, Gilchrest BA, Paller AS, David J. Leffell DJ, editors. Fitzpatrick's Dermatology in General Medicine, VII ed. New York: McGraw-Hill; 2008. p. 709-712.

BAB IX
NEKROLISIS EPIDERMAL

Pendahuluan

Nekrolisis epidermal toksik (NET) dan sindrom Stevens-Johnson (SSJ) ialah reaksi mukokutan akut dan berat ditandai nekrosis luas dan pengelupasan epidermis. Makula eritem, terutama yang berlokasi pada badan dan tungkai atas, secara progresif bergabung menjadi lepuh lembek mengakibatkan pengelupasan epidermis. Karena adanya kesamaan dalam gambaran klinis dan histopatologis, obat penyebab, dan mekanisme, sehingga NET dan SSJ mewakili varian keparahan dari proses identik yang hanya berbeda dalam persentase permukaan kulit yang terkena. Oleh karenanya, Ruiz-Maldonado menyarankan memakai istilah nekrolisis epidermal (NE) untuk kedua penyakit tersebut.

Epidemiologi

Insiden SSJ dan NET masing-masing diperkirakan 1-6 kasus *per million-years* dan 0.4-1.2 kasus *per million-years*. NE dapat terjadi pada semua usia, dan peningkatan risiko setelah usia 40 tahun, dan lebih sering pada wanita dibandingkan pria, dengan *sex ratio* 0.6. Individu dengan infeksi human immunodeficiency virus (HIV), collagen vascular disease dan kanker mempunyai risiko lebih tinggi. Mortalitas total NE adalah 20-25%, bervariasi antara 5-12% untuk SSJ, lebih dari 30% untuk NET. Usia yang bertambah, adanya ko-morbid, dan luas lesi kulit yang terkena, berkorelasi dengan prognosis jelek.[1]

Skor prognosis (SCORTEN) untuk NE telah dibuat, dan kegunaannya telah dibuktikan oleh beberapa peneliti. Performa skor yang terbaik adalah bila dinilai pada hari-3 rawat inap.[2] (Tabel 1)

Tabel 9.1. SCORTEN: Sistem scoring prognostik untuk pasien nekrolisis epidermal (NE)

Faktor prognostik	**Nilai**
Usia > 40tahun	1
Heart rate > 120 x/menit	1
Kanker atau keganasan hematologik	1
Body surface area (BSA) yang terkena (> 10%)	1
Level urea serum > 10 mM (N: 2.9 – 8.9 mM/L or 8 25 mg/dl)	1
Level glukosa serum > 14 mM (N: 3.8 6.1 mM/L or 70-110 mg/dl)	1
Level bicarbonat serum < 20 mM (normal: 22 – 28 mM/L)	1
SCORTEN	**Mortality rate (%)**
0 - 1	3.2
2	12.1
3	35.8
4	58.3
>5	90

Sumber: Bastuji-Garin S et al: SCORTEN: Aseverity-of-illness score for toxic epidermal necrolysis. J Invest Dermatol 2000;115:149.

Etiologi

Patofisiologi NE masih belum jelas; tetapi telah terbukti bahwa obat merupakan faktor penyebab terpenting. Lebih dari 100 jenis obat berbeda telah dilaporkan sebagai obat yang mungkin sebagai penyebab NE. Pentingnya 1 jenis obat dapat ditetapkan pada kisaran 70% kasus. Penelitian kasus kontrol multinasional menganalisis asosiasi NE dengan obat spesifik dan ko-faktor epidemiologik lain. Beberapa medikasi risiko tinggi dianggap bertanggung jawab terhadap separuh kasus NE di Eropa (Tabel 2). Obat risiko tinggi tersebut ialah sulfonamide antibakteri, antikonvulsan aromatis, alopurinol, nonsteroidal anti-inflammatory drugs (NSAIDs) golongan oxicam dan diklofenak, lamotrigine, dan nevirapine. Risiko kejadian penyaki terutama pada 8 minggu pertama pengobatan.

Peranan agen infeksi dalam perkembangan NE kurang menonjol dibandingkan pada eritema multiforme, walaupun ada sedikit kasus NE disertai

dengan infeksi Mycoplasma pneumonia, penyakit virus, dan imunisasi telah dilaporkan.

Kasus NE telah dilaporkan setelah transplantasi sumsum tulang, beberapa di antaranya berupa penyakit *graft-versus-host* akut dan lainnya akibat obat. Hubungan antara NE dan penyakit *graft-versus-host* sukar dinilai karena baik lesi kulit maupun gambaran histologi hampir tidak dapat dibedakan.

Radioterapi sebagai tambahan terhadap terapi obat anti-epilepsi (fenitoin, fenobarbital atau karbamazepin) dapat memicu NE pada lokasi radiasi. Beberapa kasus, etiologinya tidak diketahui.[3]

Tabel 9.2. Medikasi dan risiko NE.[1]

Risiko tinggi	Risiko lebih rendah	Risiko meragukan	Risiko tidak terbukti
Alopurinol Sulfametoksazol Sulfadiazine Sulfapiridin Sulfadoksin Sulfasalazin Karbamazepin Lamotrigin Fenobarbital Fenitoin Fenilbutazon Nevirapin NSAID oksikam Tiasetazon	NSAID (diklofenak) Aminopenisilin Sefalosporin Quinolon Cyclins makrolid	Parasetamol Pirazolon Kortikosteroid NSAID lain sertralin	Aspirin Sulfonylurea Tiazid Furosemid Aldakton Calcium channel blocker B blockers Angiotensin-converting enzyme inhibitors Statin Hormon vitamin

NSAID = nonsteroidal anti-inflammatory drugs.

Patogenesis

Pola imunologik lesi awal menunjukkan adanya reaksi *cell-mediated cytotoxicity* (sel T sitotoksik **CD8+** yang mengekspresikan α-β T-cell receptors (presentasi obat melalui *MHC class-I restricted* menyebabkan ekspansi klonal sel T CD8+) yang mampu membunuh melalui perforin dan granzyme B tetapi tidak melalui Fas atau Trail) terhadap keratinosit dan

menyebabkan apoptosis.[1,4] Selain itu, sel **T regulator CD4+CD25+** penting dalam pencegahan kerusakan epidermis akibat sel T sitotoksik.[1] Sitokin penting seperti IL-6, TNF-α, IFN-γ, IL-18, dan Fas ligand (**FasL**) didapati pula dalam lesi kulit pasien NE.[1,7] Apoptosis keratinosit dalam lesi kulit terjadi karena sel tersebut selain mengekspresikan **Fas** pada permukaannya, mengekspresikan pula FasL. Pada saat berkontak dengan Fas, FasL pada permukaan sel keratinosit akan menginduksi multimerisasi Fas dan mengirim sinyal cepat kematian keratinosit melalui apoptosis.[7] Proses tersebut dapat diblok oleh immunoglobulin manusia dengan cara mempengaruhi interaksi antara Fas-FasL. Selain FasL, didapati pula protein sitolitik: **granulysin** (dihasilkan oleh sel T CD8+ dan sel NK) yang akan memperparah apoptosis keratinosit.[4] Kadar granulysin dalam cairan lepuh lebih banyak 2-4 x kadar perforin, granzyme B,dan FasL, dan kadar granulysin tersebut berkorelasi dengan keparahan NE.[8]

Temuan baru, sel NK yang mempunyai reseptor **CD94/NKG2C+** fungsional aktif, ,dideteksi dalam cairan lepuh dan dalam sirkulasi pasien NE. Sel dengan reseptor aktif tersebut berperan memicu sel T sitotoksik pada stadium akut NE.[8]

Asetilasi lambat dijumpai pada pasien TEN akibat induksi sulfonamid, dan hal tersebut memberi kesan adanya peningkatan metabolit reaktif. Walaupun demikian, respon imunologik ditujukan langsung kepada *parent drug* daripada terhadap metabolit reaktifnya,[1] sehingga hipotesis mengenai peran langsung metabolit reaktif dipertanyakan.[8]

Kerentanan genetik ikut berperan pada patogenesis NE. Asosiasi kuat didapati pada Han Chinese antara HLA-B1502 dan SSJ yang diinduksi karbamazepin, dan antara HLA-B5801 dan SSJ akibat alopurinol. Asosiasi NE akibat karbamazepin dan HLA-B1502 ini tidak dijumpai pada orang Eropa yang tidak mempunyai turunan Asia.[1,7]

Gejala Ekstra-Kutan

NE disertai oleh demam tinggi, nyeri dan kelemahan. Organ dalam dapat terkena, terutama komplikasi paru dan pencernaan. Komplikasi paru awal didapati pada 25% pasien dan bermanifestasi berupa sesak nafas, hipersekresi bronchial, hipoksemia, hemoptisis dan ekspektorasi *bronchial mucosal casts*. Keterlibatan bronchial pada NE tidak berkorelasi dengan luas lesi kulit atau obat penyebab. Gagal pernafasan akut yang timbul cepat setelah timbul kelainan kulit, biasanya prognosisnya jelek. Pada kasus dengan abnormalitas pernafasan, bronkoskopi *fiberoptic* merupakan prosedur sederhana untuk membedakan pelepasan epitel spesifik dalam bronkus dari pneumonitis infeksi, yang prognosisnya lebih baik.

Keterlibatan saluran pencernaan lebih jarang, berupa nekrosis epitel esofagus, usus halus, atau kolon yang bermanifestasi berupa diare, malabsorpsi, melena, dan bahkan perforasi kolon.

Keterlibatan ginjal pernah dilaporkan. Proteinuria, mikroalbuminuria, hematuria, dan azotemia tidak jarang ditemui.

Tes laboratorium

Evaluasi *respiratory rate* dan oksigenasi darah (oksimetri) adalah beberapa di antara pemeriksaan pertama yang perlu dilakukan dalam ruang emergensi. Level bikarbonat serum < 20mM (normal: 22-28 mM/L) mengindikasikan prognosis jelek. Hal tersebut terjadi akibat alkalosis pernafasan yang berhubungan dengan terkenanya bronkus secara spesifik.

Kehilangan cairan transdermal masif bertanggung jawab terhadap ketidakseimbangan elektrolit, hipoalbuminemia (normal: 3.5-5.5 g/dl), dan hipoproteinemia (total: 6-7.8 g/dl), dan insufisiensi renal ringan dan singkat. Meningkatnya level *blood urea nitrogen* (BUN) (normal: 7-18 mg/dl atau 1.2-3 mM/L) merupakan marka keparahan dengan nilai 1. Neutropenia sering dianggap sebagai faktor prognostik yang tidak menyenangkan tetapi sangat jarang mempunyai dampak signifikan pada SCORTEN. Status hiperkatabolik

bertanggung jawab terhadap inhibisi sekresi insulin atau *insulin resistance*, yang berakibat pada hiperglikemia dan kadang diabetes nyata. Level glukosa darah > 14 mM (normal : 3.8-6.1 mM/L) adalah marka keparahan yang lain.

Histopatologi

Biopsi kulit untuk pemeriksaan histologi rutin dan imunofluoresen harus dilakukan pada setiap kasus NE, walaupun diagnosis secara klinis sudah jelas, untuk kepentingan *future legal action* dan karena pemeriksaan tersebut adalah satu-satunya cara untuk mengeksklusi sebagian besar diagnosis banding.

Pada stadium awal, terkenanya epidermis ditandai oleh apoptosis keratinosit yang jarang dalam lapisan suprabasal, yang dengan cepat mengalami NE *full-thickness* dan pelepasan sub-epidermal. Didapati infiltrat sel mononuklear (limfosit dan makrofag) dengan kepadatan sedang pada papil dermis. Ditemui pula limfosit CD8+ dengan gambaran fenotip sel sitotoksik, yang memberi kesan suatu reaksi imunologik *cell-mediated*. Hasil imunofluoresen langsung umumnya negatif.

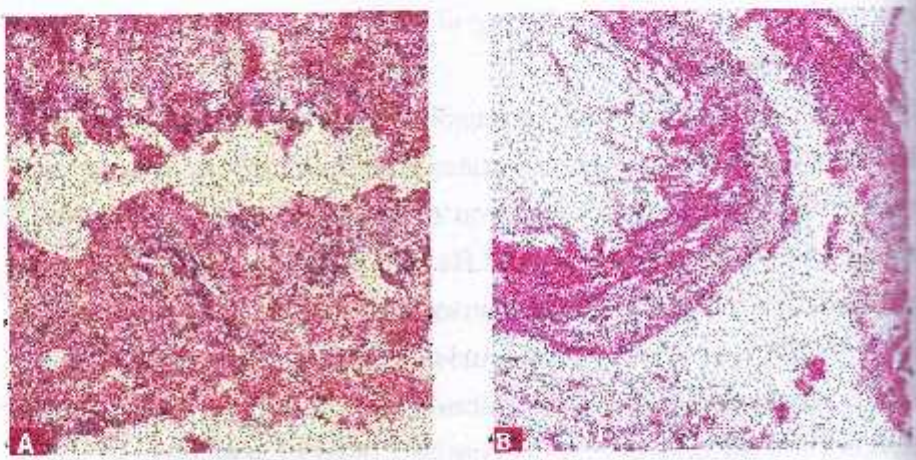

Gambar 9.6. Gambaran histologik nekrolisis epidermal toksik. **A.** nekrosis eosinofilik epidermis pada stadium puncak, dengan sedikit respon radang dalam dermis. Tampak pemisahan dalam junction zone. **B.** nekrosis epidermis lengkap telah terpisah dari dermis dan terlipat seperti lembaran.

Gambaran klinis

History

NE secara klinis mulai dalam 8 minggu (4-30 hari) setelah pajanan obat. Pada beberapa kasus yang sangat jarang (reaksi sebelumnya dan pada *rechallenge* tidak disengaja terhadap obat yang sama), kelainan klinis timbul lebih cepat (dalam beberapa jam). Keluhan non-spesifk (demam, sefalgia, rhinitis, dan mialgia) mendahului (1-3 hari) lesi mukokutan. Selanjutnya secara progresif, timbul keluhan sakit menelan dan rasa terbakar pada mata, mengawali terkenanya mukosa. Kisaran 1/3 kasus dimulai dengan gejala non-spesifik, 1/3 dengan gejala mukosa, dan 1/3 dengan eksantema.

Lesi kulit

Awalnya, erupsi terdistribusi simetris pada wajah, tubuh bagian atas, dan ekstremitas bagian proksimal. Bagian distal lengan dan kaki biasanya belum terkena. Erupsi selanjutnya cepat menyebar kebagian tubuh lain dalam beberapa jam sampai beberapa hari. Lesi kulit awal ditandai macula eritematosa, *dusky red*, purpurik, ukuran ireguler, dan secara progresif akan bergabung. Lesi target atipik dengan bagian sentral gelap sering dijumpai. Penggabungan lesi nekrotik menimbulkan eritem difus dan luas. Tanda Nikolsky positif pada zona eritematosa. Pada stadium ini, lesi berkembang menjadi lepuh flaksid, yang menyebar bila ditekan dan mudah pecah. Epidermis yang nekrotik mudah terlepas pada tempat yang mendapat tekanan atau trauma gesekan, menampakkan area dermis luas yang terbuka, merah, kadang membasah.

Pasien diklasifikasi dalam 1 dari 3 kelompok berdasarkan total area epidermis yang terkelupas (Nikolsky positif) : SSJ bila BSA yang terkena < 10%; SSJ/TEN overlap bila BSA antara 10-30%; dan TEN bila > 30%.

Gambar 9.1B. Erupsi lanjut. Lepuh dan pengelupasan epidermis menyebabkan erosi luas.

Gambar 9.2 C. Nekrosis epidermal full-blown ditandai area erosi luas akibat pengelupasa.

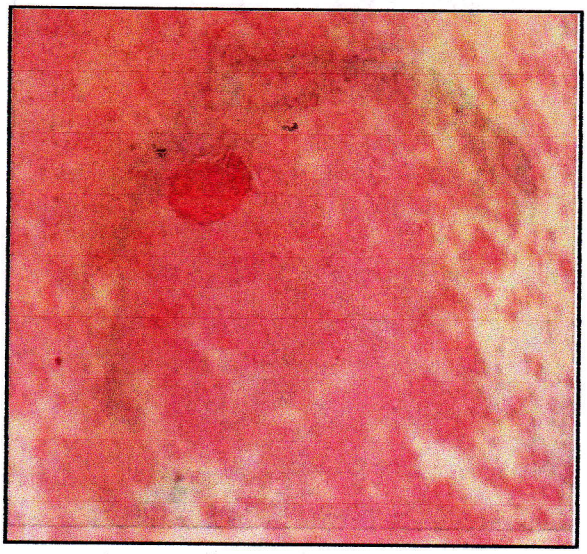

Gambar 9.3. Fase eksantematosa awal dengan tanda Nikolsky.

Lesi mukosa

Lesi mukosa (hampir selalu mengenai minimal 2 lokasi) ditemui pada 90% kasus dan dapat mendahului atau mengikuti erupsi kulit. Lesi dimulai dengan eritema dilanjutkan dengan erosi yang nyeri pada mukosa mulut, mata, dan genital. Semuanya, menyebabkan gangguan makan, fotofobia, sinekia konjungtiva, dan nyeri buang air kecil. Rongga mulut dan *vermillion border* bibir hampir selalu terkena dan menampakkan kelainan berupa erosi yang nyeri dan hemoragik dan dilapisi pseudomembran putih keabuan dan krusta pada bibir. Kisaran 85% pasien mempunyai lesi konjungtiva, berupa hiperemi, erosi, chemosis, fotofobia, dan lakrimasi. Bulu mata dapat terlepas. Pada keadaan lebih berat, dapat terjadi ulkus kornea, uveitis anterior, dan konjungtivitis purulen. Sinekia antara kelopak mata dan konjungtiva sering terjadi.

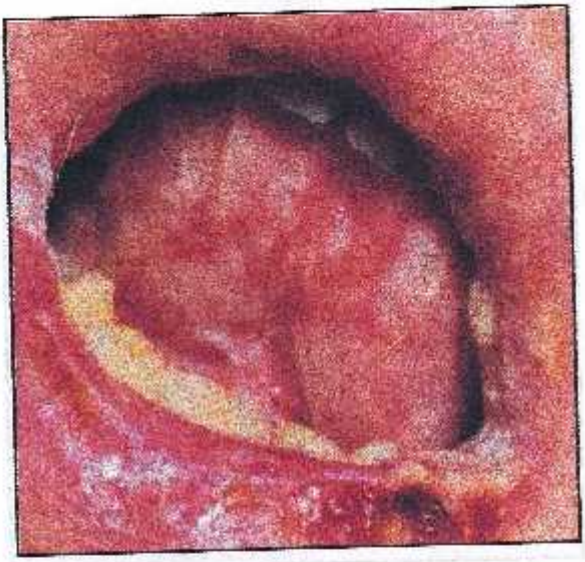

Gambar 9.4 A. erosi dan nekrosis ekstensif bibir bawah dan mukosa mulut

Gambar 9.5 B. Erosi massif tertutupkrusta pada bibir. Tampak pula kerontokan bulu mata.

Diagnosis banding

Apabila tidak ada mukosa yang terkena atau hanya 1 lokasi mukosa yang terkena, harus meningkatkan kecurigaan adanya diagnosis alternatif: *staphylococcal scalded skin syndrome* (SSSS) pada bayi; purpura fulminans pada anak dan dewasa muda; *acute generalized exanthematous pustulosis* (AGEP), *thermal burns*, fototoksisitas, atau *pressure blisters* pada dewasa. *Linear* IgA *bullous disease* dan pemfigus paraneoplastik biasanya perjalanan penyakitnya tidak begitu akut, dan pemeriksaan imunofluoresen langsung positif.

Dalam semua aspek, termasuk patologi, *generalized bullous fixed drug eruption* (GBFDE) mirip NE. Prognosis GBFDE lebih baik, mungkin karena mukosa yang terkena lebih ringan dan tidak mengenai organ dalam. Selain itu, awitannya cepat dan lepuh yang timbul lebih besar dan berbatas jelas.

Diagnosis

Diagnosis NE berdasarkan:

1. Riwayat dan gambaran klinis,
2. Gambaran histopatologis, dan
3. Pemeriksaan imunofluoresen langsung.

Diagnosis obat penyebab NE.

Belum ada tes laboratorik (baku emas) yang dapat konfirmasi obat spesifk penyebab NE. Obat yang dikonsumsi selama 4 minggu pertama (1-3 minggu), merupakan agen penyebab potensial untuk terjadinya NE. Pada prinsipnya, tes *re-challenge* oral dan tes intradermal terhadap obat tersangka tidak boleh dilakukan karena dapat menginduksi ulang NE,[4] terapi desensitisasi obat tersangka tidak boleh dilakukan. Beberapa pemeriksaan in vitro dapat menolong mengkonfirmasi penyebab pada kasus individual, tetapi sensitivitas dan spesifisitas yang pasti belum diketahui (*lymphocyte toxicity* dan *lymphocyte transformation assays*).

Komplikasi

Selama fase akut, komplikasi tersering NE ialah sepsis. Hilangnya epitel merupakan predisposisi bagi pasien mendapat infeksi bakteri atau jamur, yang merupakan penyebab utama kematian. Kegagalan organ multisystem dan komplikasi paru didapati pada > 30% dan 15% kasus. Komplikasi lanjut mata ditemui pada 20 -75% pasien NE. Komplikasi lanjut mata terutama akibat perubahan fungsi epitel konjungtiva dengan kekeringan dan lacrimal film yang abnormal. Hal tersebut mengakibatkan radang kronis, fibrosis, entropion, trikiasis, dan simbleferon. Iritasi jangka lama dan defisiensi *stem cell* dalam limbus dapat berakibat metaplasia epitel kornea dengan ulserasi yang nyeri dan penglihatan terganggu.

Hipopigmetasi dan/atau hiperpigmentasi sering ditemui, tetapi jarang disertai dengan skar hipertrofi/atrofi. Perubahan kuku, termasuk perubahan pigmentasi *nail bed*, distrofi kuku, dan anonikia permanen terjadi pada > 50% kasus.

Dispareunia tidak jarang dijumpai dan berkaitan dengan kekeringan vagina, gatal, nyeri, dan perdarahan. Perlekatan genital memerlukan pengobatan bedah. Jarang terjadi striktura esophagus, intestinal, bronchial, uretral, dan anal.

Karena komplikasi dan sekuele di atas timbul secara perlahan, sangat disarankan semua pasien yang berhasil melewati masa kritis, di follow-up beberapa minggu setelah keluar rumah sakit, termasuk pemeriksaan oleh oftalmologis.

Gejala yang memberi kesan adanya gangguan stress paska sakit tidak jarang dijumpai, sehingga memerlukan konsultasi ke psikiatri.

Prognosis dan perjalanan penyakit

Pengelupasan epidermis berlanjut selama 5-7 hari, kemudian pasien masuk fase *plateau*, yang berhubungan dengan re-epitelialisasi. Proses reepitelialisasi tersebut berlangsung beberapa hari sampai beberapa minggu, tergantung pada keparahan penyakit dan kondisi umum awal pasien. Selama

periode ini, komplikasi berat seperti sepsis atau gagal organ sistemik dapat terjadi. Angka kematian adalah 5-12% untuk SSJ dan > 30% untuk TEN. Prognosis tidak dipengaruhi tipe atau dosis obat penyebab atau adanya infeksi HIV (Lihat Tabel 1).

Pengobatan

NE adalah penyakit berat yang membutuhkan penanganan optimal. Diagnosis tepat, menghentikan obat tersangka, dan segera memulai penatalaksanaan suportif di rumah sakit, masih merupakan penatalaksanaan utama.

Menyingkirkan segera agen penyebab akan diikuti peningkatan *survival rate* pasien NE akibat obat dengan *half-lives* eliminasi pendek. Pada kasus yang meragukan, semua obat yang masih dimakan harus dihentikan, terutama obat yang diberikan dalam 8 minggu sebelumnya.

Pengobatan simptomatik/suportif

Pasien dengan keterlibatan kulit terbatas dan dengan skor SCORTEN 0 atau 1 dapat diobati di bangsal IKKK. Yang lain, harus ditransfer ke *intensive care unit* atau *burn centers*, untuk menurunkan risiko infeksi, lama rawat, dan angka kematian,[1,3] bila unit dermatologi yang sangat special tidak tersedia.[8]

Pelayanan suportif terdiri atas memelihara keseimbangan hemodinamik dan mencegah komplikasi yang dapat menyebabkan kematian. NE disertai dengan kehilangan cairan nyata akibat erosi, yang dapat mengakibatkan hipovolemia dan *electrolyte imbalance*. Suhu ruangan sebaiknya antara 28^{0}C dan 32^{0}C untuk mengurangi kehilangan cairan melalui kulit.[1,3] Tirah baring dengan retrofleksi leher 15^0-20^0. Pemakaian *air-fluidized bed* menambah kenyamanan pasien.

Penggantian cairan (makromolekul atau larutan salin fisiologis Ringer lactate dan dekstrose 5% dalam perbandingan 1:1:1) harus dimulai sesegera mungkin dan jumlah cairan yang dibutuhkan disesuaikan tiap hari. Volume

infus biasanya lebih sedikit daripada kasus luka bakar dengan luas lesi yang sama (2/3-¾ kebutuhan kasus luka bakar),[3] karena pada NE tidak ada edema interstitial. Jumlah cairan tersebut (20-30 tetes/menit), untuk memelihara *output* urine 0.5-1 ml/kg/jam atau minimal 50-80 ml/jam,[4] atau 30-50 ml/jam.[5] Transfusi diberikan bila Ht < 30% (normal: B&: 39-49%, ♂ &: 35-45%), Hb ≤ 9 g/dl, dan/atau *fibrin degradation product* (FDP) ↑ (normal: < 10 µg/mL). Pertimbangan pemberian transfuse lain adalah bila infus gagal dan didapati purpura luas. Hari pertama 300 ml, setelah habis, diberikan 10 cc kalsium glukonat 10% (lewat infus lain); hari kedua: 300 ml.

Pemberian nutrisi awal (hari ke-2 rawat inap) melalui *nasogastric tube* untuk mempercepat penyembuhan dan menurunkan risiko translokasi bakteri dari saluran pencernaan,[1,5] selain menurunkan risiko *stress ulcer* dan memungkinkan penghentian awal nutrisi melalui jalur vena.[3] Jumlah kalori yang dibutuhkan adalah 1500 kalori dalam 1500 ml, pada 24 jam pertama, dinaikkan 500 kalori/ hari sampai mencapai 3500-4000 kalori/hari.[8]

Untuk menghindari stress ulcer, sebaiknya tidak diberikan antacid (dapat meningkatkan risiko infeksi bakteri lambung), tetapi diberikan sucralfate oral 6 x 1g/hari atau ranitidin i.v. 3 x 50 mg/hari,[6] atau 2 x 1 ampul/24 jam, i.v.

Apabila terdapat keluhan batuk dan sesak nafas moderat, dan pada pemeriksaan oksimetri didapatkan pO2 56% (normal: 75-105 mg Hg; O2 saturasi: 95-99%), dilakukan terapi oksigen via nasal canula dengan kecepatan aliran 8 L/menit. Apabila terjadi perbaikan kondisi pernafasan, pemberian oksigen diturunkan menjadi 4 L/menit.[6]

Untuk mengurangi risiko infeksi, diperlukan penanganan aseptik. Specimen kulit, darah, dan urine harus di kultur dalam interval tertentu.

Antibiotik profilaksis tidak dianjurkan. Pasien hanya diberi antibiotik bila ditemui leucopenia persisten,[6] atau ditemui gejala dan tanda awal sepsis (peningkatan jumlah bakteri berdasarkan kultur kulit, penurunan temperatur mendadak atau demam, memburuknya kondisi pasien atau adanya perubahan status mental pasien, oliguria, dan paralysis ileum).[3,5,6] Karena terjadi gangguan

farmakokinetik, diperlukan dosis tinggi agar mencapai levelterapetik.[5]. Antibiotik yang diberikan di antaranya ceftazidime 3 x 1 g/hari, i.v,[6] sefotaksim i.v. 2-3 x 1 g/h, gentamisin i.v./i.m. 2 x 60 -80 mg/h (anak: 2 x 20-40 mg/h), netilmisin i.v. 4-6 mg/kg/hari, klindamisin i.v. 2 x 600 mg/hari. Antibiotik dihentikan bila tanda infeksi hilang atau dosis deksametason sudah 5 mg/hari.

Antikoagulan profilaksis (heparin s.c 20.000 unit/hari) disediakan selama rawat inap, untuk mencegah tromboembolism.[1,6] Heparin diberikan pula bila terjadi peningkatan mendadak nilai FDP (18.5 μg/ml).[6]

Insulin i.v. diberikan apabila terdapat gangguan glycoregulation (hiperglikemia sampai glikosuria).[3,5]

Pasien dengan keluhan nyeri, bila perlu dapat diobati dengan opiate (morfin 5 mg i.v.), dan kecemasan dengan diazepam.[3]

Debridemen luas dan agresif terhadap epidermis yang nekrotik tidak disarankan pada NE karena nekrosis superfisial bukan merupakan hambatan untuk re-epitelialisasi, malahan dapat meningkatkan proliferasi *stem cell* akibat sitokin inflamasi.[1,3,4]

Tidak ada kebijakan baku penatalaksanaan luka dan pemakaian antiseptik. Hal ini berkaitan dengan pengalaman tiap pusat perawatan. Antiseptik topical yang dapat dipakai ialah larutan silver nitrat 0.5% atau klorheksidin 0.05%.[3,5] Hindari pemakaian *silver sulfadiazine* karena sulfadiazine merupakan salah satu obat penyebab NE.[5] Mandi larutan kalium permanganate 1/10000.

Mata harus diperiksa tiap hari oleh optalmologis. Air mata artifisial, tetes mata antibiotik atau antiseptik, dan vit A sering digunakan tiap 2 jam pada fase akut, dan diindikasikan pelepasan mekanik terhadap sinekia awal.[1,3] Krusta mulut dibuang dan harus dicuci beberapa kali/hari dengan larutan antiseptik atau antijamur.[1,3]

Pengobatan spesifik

Terapi imunosupresif dan/atau anti-inflamasi telah dicoba untuk menghambat/ menghentikan progresi penyakit, tetapi tidak ada satupun yang secara jelas terbukti efektif. Prevalen penyakit yang rendah tidak memungkinkan dilakukan penelitian klinis terkontrol.

Kortikosteroid sistemik (KS). Pemakaian KS sistemik masih kontroversi. Pemberian KS akan memperlambat penyembuhan lesi kulit, meningkatkan risiko infeksi, menutupi tanda awal infeksi, menyebabkan perdarahan gastrointerstinal, dan meningkatkan kematian, sehingga sebagian besar peneliti menyimpulkan KS tidak terbukti menguntungkan pada awal penyakit dan jelas memperparah bila diberikan pada stadium lanjut NE.[1,3]. Peneliti lain mendapatkan bahwa terapi dapat mencegah perluasan penyakit bila diberikan pada stadium awal (sebelum timbul lesi deskuamatif) dengan KS i.v. dosis tinggi, short-term (4-7 hari).[5,6]. Prosedur pemberian steroid sistemik di Dept. IKKK Palembang, sebagai berikut: deksametason i.v. 2-4 x 5 mg/hari sampai lesi tidak timbul lesi baru dan lesi lama resolusi (kisaran 5-hari); dosis selanjutnya diturunkan cepat, 5 mg/hari; setelah dosis perhari mencapai 5 mg, dilanjutkan dengan pemberian oral deksa 4 x 0.5 mg atau prednisone 4 x 5 mg, 1 hari; tiap hari diturunkan 3 x 5 mg, 2 x 5 mg, sampai akhirnya dicapai dosis 1 x 5 mg; selanjutnya dihentikan.

Imunoglobulin intravena (IVIG). Pemakaian immunoglobulin dosis tinggi didasarkan bahwa kematian sel via *Fas-mediated* dapat diatasi oleh aktivitas anti-Fas yang terdapat dalam sediaan komersial immunoglobulin manusia normal. Beberapa penelitian dan laporan kasus menunjukkan keuntungan pemberian agen ini, tetapi disanggah oleh penelitian lain, sehingga IVIG belum dapat dianggap sebagai pengobatan standar, tetapi bila masih digunakan, peringatan minimal adalah menghindari sediaan yang secara potensial dapat menyebabkan nefrotoksisitas. Dosis yang direkomendasikan adalah 0.2 to 0.75 g/kg/hari selama 4 hari berturut-turut.[3]

Siklosporin. Adalah agen imunosupresif kuat disertai efek biologik yang secara teoritis dapat berguna dalam pengobatan NE (re-epitelialisasi lebih cepat, gagal multi-organ dan kematian lebih sedikit): aktivasi sitokin sel Th2, inhibisi mekanisme sitotoksis sel CD8+, dan efek anti-apoptotik melalui inhibisi FasL, NFkβ, TNF-α,[1,3,4] dan granulysin.[8]. Dosis yang diberikan adalah 3 mg/kg/hari selama 10 hari, oral kemudian diturunkan dalam 1 bulan.[4] Pengobatan 3 pasien TEN diawali dengan dosis tinggi deksametason i.v. diikuti kemudian dengan siklosporin, menunjukkan terhentinya progresi penyakit dalam 72 jam.[4] Beberapa laporan kasus dan case series menunjukkan efektivitas siklosporin A, tetapi masih diperlukan penelitian prospektif untuk konfirmasi keuntungan dan kerugian pemakaian pada NE.

N-acetylcystein (NAC): Meningkatkan pembersihan beberapa obat dan metabolitnya. NAC tidak saja meng inaktivasi obat penyebab tetapi obat lain yang berguna bagi pasien. Peneliti tidak menemukan bukti efektivitas klinis NAC pada TEN.[3] Peneliti lain, berpendapat bahwa NAC dosis tinggi efektif pada TEN.[6] Aktivitas NAC diperkirakan berkaitan dengan dukungan terhadap kemampuan anti-oksidan sel, dengan cara meningkatkan level sistein intrasel yang dibutuhkan untuk produksi glutation, in vitro menghambat produksi TNF-α and IL-1 (dosis tinggi), dan radikal bebas.[6] Dosis NAC adalah 3 x 200 mg/h, oral, sampai 4 x 2 g/hari, i.v.[6]

Plasmaferesis atau hemodialisis. Dasar rasional penggunaan plasmaferesis atau hemodialisis adalah untuk menyingkitkan sesegera mungkin obat penyebab, metabolitnya, atau mediator inflamasi dari dalam tubuh. Metode ini tidak direkomendasikan pada NE.

Anti-Tumor necrosis factor (anti-TNF). Antibodi monoclonal anti-TNF telah dipakai dengan sukses pada sedikit pasien NE. Karena pengalaman dengan penelitian talidomid sebelumnya, dimana pemberian harus dihentikan akibat meningkatnya mortalitas, maka peringatan ekstrim harus diberikan pada pemberian anti-TNF pada NE.

Pencegahan

Isu terpenting adalah mengevaluasi kausalitas obat. Kadang uji in vitro atau uji tampel terhadap medikasi berguna dalam hal eksplorasi alergi obat, walaupun sensitivitas uji tersebut pada pasien NE sangat rendah. Penelusuran yang teliti terhadap semua medikasi dalam beberapa minggu sebelum awitan reaksi, membantu identifikasi obat tersangka pada 70% kasus. Kriteria klinik yang paling berguna adalah durasi pengobatan sebelum awitan (4-30 hari), tidak ada asupan obat sebelumnya, dan penggunaan obat yang diketahui sebagai *high risk*.

Perlu diketahui pula mengenai obat yang bereaksi silang. Daftar obat yang dicurigai dan molekul dengan struktur biokimia yang sama harus diberikan kepada pasien dalam bentuk personal 'allergy card' (kartu alergi).[1] Demikian pula, sangat berguna melengkapi pasien dengan obat umum yang dianggap pasien tidak menyebabkan alergi. Berdasarkan adanya kerentanan genetik untuk terjadinya NE, sehingga peresepan obat yang sama kepada anggota keluarga harus dihindari. Follow-up oftalmologis jangka panjang harus dilakukan terhadap pasien dengan gejala mata. Pengobatan yang sangat menjanjikan telah dikembangkan untuk sekuele mata pasien NE, termasuk lensa sklera spesial dan cangkok stem cell yang berasal dari limbus kontralateral atau mukosa mulut. Sinekia mulut dan genitalia kadang memerlukan tindakan operasi.[3] Terhadap kelainan pigmentasi, pasien dianjurkan membatasi pajanan matahari.

Rangkuman NE

1. NE ialah penyakit berat dan jarang, terutama akibat induksi obat.
2. Apoptosis luas keratinosit terjadi akibat reaksi cell-mediated cytotoxicity
3. Makula konfluen eritematosa dan purpurik yang selanjutnya berkembang menjadi lepuh flaksid dan pengelupasan epidermis, dominant pada badan, disertai dengan keterlibatan mukosa.
4. Pemeriksaan histopatologk menunjukkan nekrosis *full-thickness* dan infltrat mononuklear ringan.
5. idenfifikasi dan penghentian dini obat tersangka, penting bagi outcome pasien.
6. Pengobatan terutama simptomatik.

DAFTAR PUSTAKA

1. Roujeau J-C, Valeyrie-Allanore L. Epidermal necrolysis (Stevens-Johnson Syndrome and Toxic Epidermal Necrolysis). In: Wolff K, Goldsmith LA, Katz SI, Gilchrest BA, Paller AS, David J. Leffell DJ, editors. Fitzpatrick's Dermatology in General Medicine, VII ed. New York: McGraw-Hill; 2008. p. 349 – 355.
2. Bastuji-Garin S et al: SCORTEN: Aseverity-of-illness score for toxic epidermal necrolysis. J Invest Dermatol 2000;115:149.
3. Ghislain P-D, Roujeau J-C. Treatment of severe drug reactions: Stevens-Johnson syndrome, Toxic epidermal necrolysis and Hypersensitivity syndrome. Dermatol Online J 2002;8(1):5
4. Haar T and French LE. Toxic epidermal necrolysis and Stevens-Johnson syndrome. Review. Orphanet J Rare Dis. 2010;5:39.
5. Foster CS, Letko E. Stevens-Johnson Syndrome. *e*medicine 2007:1-11
6. Cabral L, Riobom F, Diogo C, Teles L, Cruzeiro C. TOXIC EPIDERMAL NECROLYSIS - LYELL'S SYNDROME. Ann. Burns and Fire Disasters 2004;17(2):
7. French LE. Toxic Epidermal Necrolysis and Stevens Johnson Syndrome: Our Current Understanding. Allergol Int. 2006;55:9-16
8. Mockenhaupt M. The Current Understanding of Stevens-Johnson Syndrome and Toxic Epidermal Necrolysis. Expert Rev Clin Immunol. 2011;7(6):803-815.

BAB X
PEMFIGUS

Pendahuluan

Istilah pemfigus merujuk ke kelompok penyakit berlepuh otoimun kulit dan mukosa yang ditandai gambaran histologis lepuh intradermal akibat akantolisis (terpisahnya sel epidermis satu sama lain) dan imunopatologis adanya in vivo IgG (terikat dan dalam sirkulasi) terhadap permukaan keratinosit. Pemfigus terbagi dalam 4 tipe utama: pemfigus vulgaris, foliaseus, paraneoplastik, dan IgA pemphigus. Pada PV, lepuh timbul dalam epidermis lebih dalam, sedikit di atas lapisan basal, dan pada PF (pemfigus superfisialis), lepuh terdapat dalam lapisan granular. Bentuk lokal PV dinamai pemfigus vegetans (Hallopeau), dan bila lebih luas akan menjadi pemfigus vegetans (Neumann). Seperti halnya PV, pasien PF ada yang localized, yaitu pemfigus eritematosus, walaupun lesi dapat lebih meluas.

Tabel 10.1. Klasifikasi pemfigus

Tipe pemfigus	Subtype pemfigus
Pemfigus vulgaris (PV)	Pemfigus vegetans: localized, Drug-induced
Pemfigus foliaseus (PF)	Pemfigus eritematosus: localized, Fogo selvagem: endemic, Drug-induced
Pemfigus paraneoplastik	
IgA pemphigus	Subcorneal pustular dermatosis, Intraepidermal neutrophilic IgA dermatosis

Epidemiologi

Rerata usia pada saat awitan penyakit adalah kisaran 40-60 tahun, tetapi penyakit dapat mulai pada anak dan orang tua.

Insiden dan prevalen

Pemfigus vulgaris. Penyakit ini umum dijumpai pada orang Israel, Mediteranean descent dan dari Middle East. Pada ketiga daerah tersebut PF tidak dijumpai, sehingga PV terhadap PF cenderung tinggi. Sebagai perbandingan, rasio PV terhadap PF di New York, Los Angeles, dan Croatia adalah 5:1; di Iran 12:1; di Finlandia 05:1; dan di Singapura 2:1. Demikian pula, insidenpemfigus bervariasi bergantung pada lokasi: di Jerusalam, insiden PV diperkirakan 1.6/100.000/tahun dan di Iran 10/100.000/tahun; di Finlandia insiden lebih rendah, 0.76/million population. Di Perancis dan Jerman, insiden PV 1 kasus/million population/year dan PF 0.5 kasus/million/year. Prevalen dan insiden PF bergantung pula pada lokasi, sebagai contoh fogo selvagem dan tipe endemic PF lain di Kolumbia dan Tunisia.

Fogo selvagem. Pengenalan pertama PF endemic adalah di Brazil dan dinamai fogo selvagem yang berarti "wild fire" dalam bahasa Portugis. Ini adalah penyakit dengan gambaran klinis, histologis, dan imunopatologis yang sama seperti PF sporadic pada pasien individual, tetapi dengan epidemiologi yang unik. Fogo selvagem endemic di daerah rural Brazil. Orang Brazil menganggap lalat hitam (Simulium nigrimanum) sebagai vector penyakit. Prevalen Fogo selvagem pada orang Indian yang tinggal di reservasi di Brazil dapat sampai 3.4%, dengan insiden sampai 0.8-4 kasus baru/1000 orang/tahun. Pada reservasi di Limao Verde, 55% individu yang tidak menderita FS, didapati IgG1 level rendah terhadap desmoglein1 (otoantigen PF), yang akan menjadi IgG4 dengan titer tinggi terhadap epitop yang lebih patogenik. Hal ini mengindikasikan bahwa agen lingkungan serangga atau agen penyakit infeksi lainyang insect-borne: onkosesiasis, leismania dan penyakit Chagas) dapat memicu respon otoantibodi level rendah yang menjadi lebih meluas oleh penyebaran epitop intramolekular pada individu dengan gen susceptibel. FS sering pada anak dan dewasa muda (PF terutama pada usia pertengahan dan orang tua). Penyakit ini dapat menyerang orang diluar Brazil yang berkunjung ke Negara tersebut.

Etiologi dan patogenesis

Mikroskop elekron. Penelitian awal lesi PV menampakkan disolusi awal dari *cell-to-cell membrane contact* antar *intact desmosome junctions*, yang kemudian terjadi pemisahan dan hilangnya desmosom. Dalam sel akantolitik, tampak pemisahan dari plak desmosom berseberangan, meninggalkan separuh desmosom dengan tonofilamen masih insersi ke dalam plak. Sebaliknya, penambahan serum PV ke kultur keratinosit mempengaruhi struktur desmosom dengan menyebabkan retraksi tonofilamen yang normal melekat ke plak desmosom. Biopsi kulit normal pasien PV menampakkan kerusakan/ penurunan jumlah desmosom. Dari data di atas, dapat disimpulkan bahwa pada berbagai waktu selama akantolisis, desmosom dipengaruhi dan akhirnya dirusak.

Hal yang sama, pada lesi PF, pada pemeriksaan mikroskop electron didapati abnormalitas struktur desmosom pada awal akantolisis dan dalam mukosa, yang mengikat otoantibodi tetapi tidak mengalami akantolisis luas.

Imunopatologi

Imunofluoresen. Tanda utama pemfigus adalah ditemukannya otoantibodi IgG terhadap permukaan sel keratinosit. Otoantibodi tersebut pertama kali ditemukan dalam serum pasien dengan pemeriksaan imunofluoresen tidak langsung; tidak lama setelah itu, ditemukan dalam lesi kulit melalui pemeriksaan imunofluoresen langsung. Semua pasien PV dan PF aktif didapati IgG pada permukaan keratinosit pada kulit perilesional dengan imunofluoresen langsung. Diagnosis pemfigus dipertanyakan bila hasil imunofluoresen langsung negatif. Bergantung pada substrat yang dipakai untuk imunofluoresen tidak langsung, >80% pasien pemfigus mempunyai IgG dalam sirkulasi terhadap permukaan sel epitel, dan negatif pada pasien dengan pemfigus awal terbatas atau dalam keadaan remisi. Pasien PV dan PF biasanya menunjukkan hasil imunofluoresen langsung dan tidak langsung yang sama, yaitu IgG pada permukaan sel dari seluruh sel epidermis, sehingga tidak mungkin membedakan kedua penyakit

dengan imunofluoresen. Substrat yang dipakai mendeteksi ikatan antibodi pada imunofluoresen tidak langsung, sangat mempengaruhi sensitivitas tes. Umumnya, esophagus monyet lebih sensitif mendeteksi antibodi PV dan substrat esophagus guinea pig lebih superior mendeteksi antibodi PF. Terdapat korelasi positif tetapi tidak sempurna antara titer antibodi dalam sirkulasi dan aktivitas penyakit PV dan PF. Berdasarkan hal tersebut, aktivitas klinis lebih penting daripada titer antibodi pada follow-up pasien. Pemfigus eritematosus adalah bentuk local PF dengan temuan khas imunofluoresen langsung berupa IgG dan C3 pada BMZ lesi eritema pada wajah, selain adanya IgG pada permukaan sel epidermis.

Antigen pemfigus. Berdasarkan bukti imunologik dan kloning molekular, terbukti bahwa antigen pemfigus adalah desmoglein (glikoprotein transmembran desmosom, struktur adesi antar sel). Mikroskop imunoelektron telah melokalisir antigen PV dan PF pada permukaan keratinosit dalam desmosomal junctions. Pemeriksan imunopresipitasi dan imunoblot menunjukkan bahwa antigen PF (dan FS) adalah hanya desmoglein 1 (160-kd), dan antigen PV adalah desmoglein 3 (semua pasien PV mempunyai anti-desmoglein 3, dan beberapa juga mempunyai anti-desmoglein 1). Pasien PV yang terutama mengenai mukosa cenderung hanya memiliki antidesmoglein 3, sedangkan mereka yang mengenai mukokutan biasanya memiliki anti-desmoglein 3 dan 1.

Enzyme-linked immunosorbent assay (ELISA). Untuk diagnosis penyakit, antigen-specific ELISA terbukti lebih sensitif dan spesifik dibandingkan imunofluoresen (karena dapat membedakan antara PV dan PF), dan titernya berkorelasi lebih baik (daripada imunofluoresen tidak langsung) dengan aktivitas penyakit. Asai ini menggunakan desmoglein 1 dan 3 yang diikatkan ke plate, kemudian di inkubasi dengan serum pasien dan dikembangkan dengan reagen anti-human IgG Pada PV mukosa, ELISA positif untuk desmoglein 3, dan positif untuk desmoglein 3 dan 1 pada PV yang mengenai mukosa dan kulit. Pada PF, ELISA hanya positif untuk desmoglein 1.

Patofisiologi akantolisis. Otoantibodi PV dan PF bersifat patogenik, artinya dapat menyebabkan akantolisis lapisan suprabasal dan granular. Akantolisis akibat antibodi tersebut tidak disertai partisipasi komplemen ataupun sel radang. Otoantibodi penyebab kelainan patologis tersebut adalah otoantibodi terhadap desmoglein 3 dan 1. Otoantibodi PV dan PF terhadap desmoglein 3 dan 1, menyebabkan pembentukan lepuh melalui efek terhadap fungsi adesi antar sel desmoglein atau melalui peran pada asembli desmosom.

Apabila inaktivasi isoform desmoglein menghasilkan pembentukan lepuh, mengapa lepuh pada PV dan PF mempunyai lokalisasi spesifik yang tidak berkorelasi dengan lokasi dimana terjadi ikatan antibodi pada pemeriksaan imunofluoresen ? Sebagai contoh, pada PF, anti-desmoglein 1 terikat keseluruh epidermis dan mukosa, tetapi lepuh hanya timbul pada epidermis superficial. Paradok yang jelas ini dapat dijelaskan dengan desmoglein compensation. Konsep desmoglein compensation berasal dari asumsi bahwa otoantibodi terhadap 1 isoform desmoglein (misal desmoglein 1) hanya menginaktivasi isoform tersebut, dan bahwa isoform lain (missal desmoglein 3) yang ada di area yang sama dapat mengkompensasi adesi yang terganggu. Desmoglein compensation menjelaskan pula mengapa PF neonatal jarang, walaupun anti-desmoglein1 dapat melewati plasenta; Pada kulit neonates, desmoglein 3 diekspresikan bersama dengan desmoglein 1 dalam epidermis superficial.

Terkini, telah ditunjukkan adanya desmoglein lain, desmoglein 4, yang dijumpai dalam epidermis superfisial, dapat pula menjadi target antibodi pemfigus. Walaupun demikian, anti-desmoglein 4 pada PV mukokutan dan pada PF, mengikat pula desmoglein 1 dan tampaknya tidak cukup/penting untuk terjadi akantolisis.

***Genetic restriction* dari respon imun pemfigus**. Pasien PV mempunyai frekuensi MHC klas II tertentu yang meningkat nyata. Etnis Israel dengan PV, mempunyai HLA-DR4 yang dominan, dan kelompok etnis lain dengan PV, umum ditemui alel HLA-DQ1. Pasien dengan serotip DR4 hampir

semuanya memiliki alel *DRB1*0402*, dan pasien dengan serotip DQ1 hampir semuanya mempunyai alel *DQB1*0503*. Kedua alel MHC tersebut menyandi molekul permukaan sel yang penting untuk presentasi antigen kepada system imun; karenanya disimpulkan bahwa penyakit yang diasosiasikan dengan MHC klas II akan mempresentasikan peptid desmoglein 3 kepada sel T. Konsisten dengan kesimpulan sementara tersebut, adanya temuan bahwa peptid tertentu dari desmoglein 3, yang diprediksi cocok ke dalam celah pengikat peptid dari *DRB1*0402*, mampu menstimulasi sel T. Penelitian lain telah mengkorfirmasi bahwa respon imun pada pemfigus terbatas pada peptid desmoglein tertentu dan gen respon imun. Penelitian menunjukkan bahwa populasi tertentu rentan mendapat PV karena genetik dari gen respon imun mereka. Pada pemfigus, untuk dapat stimulasi sel T diperlukan tidak hanya gen respon imun tertentu, tetapi perlu faktor lain. Faktor lain tersebut, yang menentukan seseorang akan mendapat pemfigus atau tidak, adalah sel Treg yang dapat menekan respon otoimun pada mereka yang tidak mendapat penyakit. Selain itu, sel T dan B ikut berperan dalam menginduksi penyakit, yaitu bila kedua sel tersebut kehilangan toleran.

Manifestasi klinis

Pemfigus vulgaris

Kulit. Lesi kulit PV jarang terasa gatal, tetapi sering terasa nyeri. Lesi primer PV ialah flaccid blister, yang dapat timbul disemua permukaan kulit. Umumnya, lepuh timbul pada kulit yang tampak normal, walaupun dapat pula di atas kulit eritematosa. Lepuh tersebut sejak awal telah lembek, atau segera menjadi lembek dalam waktu singkat. Karena lepuh bersifat fragil, lepuh utuh jarang ditemui. Lesi kulit tersering yang ditemui pada pasien tersebut adalah erosi, sering terasa nyeri, yang timbul setelah lepuh pecah. Erosi sering cukup lebar, karena mempunyai tendensi menyebar pada bagian tepi. Temuan khas ini dapat ditimbulkan pada lepuh aktif dengan memberikan tekanan lateral pada kulit normal dipinggir lesi aktif. Hasilnya adalah shearing away dari epidermis

pada area normal, dan fenomena ini dinamai Tanda Nikolsky. Tanda tersebut membantu membedakan pemfigus dari penyakit berlepuh lain. Pada pasien tertentu, erosi bertendensi menimbulkan jaringan granulasi berlebihan dan krustasi, sehingga pasien memperlihatkan lebih banyak lesi vegetasi. Tipe lesi ini cenderung timbul lebih sering pada area intertriginosa, scalp, atau pada wajah. Pada pemfigus vegetan Hallopeau, lesi vegetasi timbul sejak awal. Dengan penemuan terapi efektif, prognosis pasien tipe vegetasi tidaklebih jeleh dari pasien PV biasa.

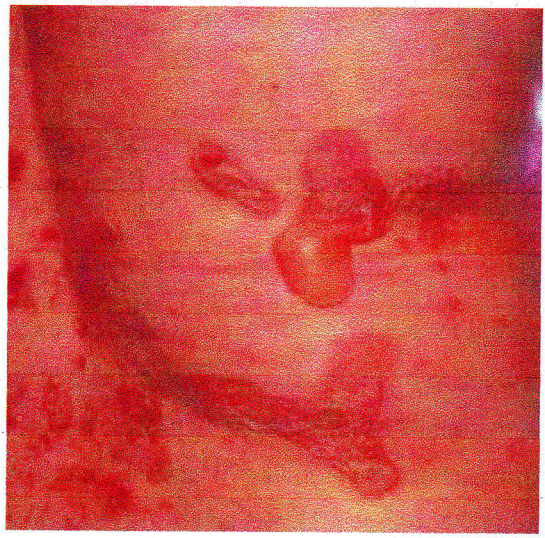

Gambar 10.1. Pemfigus fulgaris. Bula flaksid.

Mukosa. Mayoritas pasien, erosi mukosa yang nyeri adalah tanda dari PV dan dapat merupakan satu-satunya tanda dalam kisaran 5 bulan sebelum lesi kulit timbul. Mukosa yang tersering adalah mukosa mulut, dan dapat meluas sampai faring dan laring. Mukosa lain yang dapat terkena adalah mukosa hidung, konjungtiva, anus, penis, vagina, dan labia, dan walaupun jarang, dapat menyerang esophagus. Lesi kulit tanpa kelainan mukosa pada PV hanya ditemui pada 11% kasus.

Gambar 10.2. Pemfigus vulgaris. Erosi mulut.

Pemfigus foliaseus

Kulit. Lesi klinis khas PF adalah skuama, erosi berkrusta, sering di atas dasar eritema. Pada penyakit yang lebih setempat dan awal, lesi biasanya berbatas tegas dan tersebar dalam distribusi seborea, termasuk wajah, scalp, dan badan bagian atas. Lesi primer berupa lepuh kecil lembek, biasanya sukar ditemui. Penyakit dapat tetap setempat selama bertahun-tahun, atau dapat dengan cepat kadang-kadang berkembang generalisata, menjadi eritroderma eksfoliativa. Pajanan terhadap matahari, panas, atau keduanya dapat mengeksaserbasi aktivitas penyakit. Pasien PF sering mengeluh nyeri dan rasa terbakar pada lesi kulit. Berbeda dari pasien PV, pada PF sangat jarang mengenai mukosa walaupun PF luas.

Gambar 10.3. Pemfigus foliaseus. Lesi berkrusta dan skuama pada punggung atas.

Gambar 10.4. Eritroderma eksfoliativa.

Pemfigus endemik di Brazil, fogo selvagem, mempunyai banyak aspek klinis PF: rasa terbakar kulit, eksaserbasi penyakit oleh matahari, dan lesi berkrusta sehingga pasien tampak seperti telah terbakar.

Pemfigus eritematosus

Dikenal pula sebagai sindrom Senear-Usher, PE secara singkat adalah PF bentuk lokal. Lesi berskuama dan berkrusta tipikal dari PF timbul melintang di atas daerah malar dan lokasi DS lainnya. PE dapat menetap setempat selama beberapa tahun, atau dapat meluas generalisata. Yang unik pada PE, adalah temuan imunofluoresen pada imunopatologi. Selain itu, banyak pasien PE menunjukkan hasil serologi yang memberi kesan suatu SLE, terutama adanya ANA, walaupun sedikit pasien dilaporkan menderita 2 penyakit sekaligus.

Pemfigus neonatus

Bayi yang dilahirkan oleh ibu PV dapat memperlihatkan tanda klinis, histologis, dan imunopatologis dari pemfigus. Derajat yang terkena bervariasi dari tidak sampai cukup berat sehingga mengakibatkan stillbirth. Apabila bayi berhasil hidup, penyakit cenderung sembuh karena antibody ibu dikatabolisme.

Ibu dengan PF dapat pula menyalurkan antibodinya kepada fetus, tetapi PF neonatus jarang terjadi. Pemfigus neonatus berbeda dari PV atau PF pada anak, karena PV dan PF pada anak tidak berbeda dari yang diderita orang dewasa.

Pemfigus drug-induced

Obat yang paling sering adalah penisilamin dan captopril. Prevalen pemfigus pada pengguna penisilamin adalah kisaran 7%. Pemfigus yang timbul adalah PF (termasuk PE) lebih banyak daripada PV. Pemeriksaan imunofluoresen langsung dan tidak langsung biasanya positif pada sebagian besar kasus. Tiga pasien PF drug-induced dan 1 dengan PV drug-induced mempunyai antibodi anti-desmoglein1 dan anti-desmoglein 3.

Baik penisilamin maupun captopril, mengandung gugusan sulfhidril yang dapat berinteraksi dengan gugusan sulfhidril dalam desmoglein 1, 3 atau keduanya, oleh karenanya menyebabkan pemfigus secara langsung dengan mengikat molekul adesi tersebut, atau yang lebih mungkin, dengan memodifikasi molekul tersebut sehingga menjadi lebih antigenik. Pemakaian obat tersebut dapat menyebabkan lebih banyak disregulasi luas respon imun, dan memungkinkan produksi antibody lain seperti menyebabkan miastenia gravis. Sebagian besar pasien dengan pemfigus drug-induced akan sembuh setelah mereka menghentikan obat tersangka.

Penyakit penyerta

Penyakit miastenia gravis, timoma, atau keduanya disertai oleh PV, PF atau PE, dan pemfigus paraneoplastik. Perjalanan penyakit miastenia gravis dan pemfigus yang menyertai, tampaknya tidak tergantung satu sama lain. Sebaliknya, abnormalitas timus dapat mendahului atau sesudah awitan pemfigus. Abnormalitas timus dapat timoma benigna atau maligna dan hyperplasia timus. Iradiasi timus atau timektomi, walaupun jelas menguntungkan bagi miastenia gravis, tidak dapat memperbaiki aktivitas penyakit pemfigus.

Walaupun sangat tidak biasa, PV atau PF dapat disertai oleh pemfigoid bulosa pada 1 pasien. Dan, PV walaupun jarang, dapat menjadi PF, atau sebaliknya, berdasarkan kriteria klinis, histologis, dan imunokimia.

Histopatologi

Pemfigus vulgaris

Gambaran histopatologis khas PV adalah lepuh suprabasal dengan akantolisis. Langsung di atas lapisan sel basal, sel epidermis kehilangan kontak antar sel normal dan membentuk lepuh. Sering, beberapa keratinosit yang akantolitik (membulat) terdapat dalam rongga lepuh. Sel basal tetap melekat ke membrane basal, tetapi dapat hilang kontak dengan sel tetangga; sehingga tampak sebagai 'a row of tombstones'. Biasanya, epidermis atas tetap utuh,

karena sel ini mempertahankan adesi selnya. Pemfigus vegetans menunjukkan tidak hanya akantolisis basilar, tetapi juga papilomatosis papil dermis dan pertumbuhan kebawah dari epidermis ke dalam dermis, dengan hiperkeratosis dan pembentukan scale-crust. Selain itu, pemfigus vegetans memperlihatkan abses intraepidermal yang terdisi atas eosinofil. Lesi PV awal dapat memperlihatkan spongiosis eosinofilik.

Pemfigus foliaseus

Histopatologi lepuh awal PF memperlihatkan akantolisis (hilang kontak antar sel) langsung di bawah lapisan tanduk dan dalam lapisan granular. Lapisan tanduk sering hilang dari permukaan lesi tersebut. Epidermis yang lebih dalam, di bawah lapisan granular, masih utuh. Temuan lain yang sering dijumpai, adalah pustule subkorneal, dengan netrofil dan sel epidermis akantolitik terdapat dalam rongga lepuh. Gambaran histologik ini tidak dibedakan dari yang ditemukan pada impetigo bulosa. Gambaran histologis PE identik dengan lesi PF. Seperti lesi PV, lesi PF dini dapat memperlihatkan spongiosis eosinofilik.

Prognosis dan perjalanan penyakit

Sebelum penemuan terapi steroid, PV hampir selalu fatal, dan PF fatal pada kisaran 60% pasien. PF pada usia lanjut dan dengan problem medis, hampir selalu berakhir fatal; tetapi pada pasien lain, prognosis tanpa terapi lebih baik daripada PV.

Pemakaian steroid sistemik dan imunossupresif, secara dramatis memperbaiki prognosis pasien pemfigus; walaupun demikian, pemfigus masih merupakan penyakit yang disertai dengan morbiditas dan mortalitas signifikan. Infeksi sering merupakan penyebab kematian, dan terapi yang digunakan yang menyebabkan imunosupresi, sering bertindak sebagai *contributing factor*. Dengan terapi steroid sistemik dan imunosupresif, mortalitas (akibat penyakit atau terapi) PV yang di follow-up selama 4-10 tahun, adalah kisaran ≤ 10%, dan untuk PF lebih kecil. Dari hasil studi terbaru, dari 40 pasien PV, 2 pasien

(5%) meninggal akibat sepsis dan 17% setelah kisaran 18 bulan terapi, masuk ke dalam remisi lama dan komplit (> 4 tahun) tanpa membutuhkan terapi lebih lanjut. Pada 37% pasien lainnya, terjadi remisi tetapi kambuh pada saat terapi dihentikan; sebagian besar pasien tersebut akhirnya mendapat remisi lama. Sisa pasien lainnya, membutuhkan terapi berkelanjutan.

Pengobatan

Pendekatan terapi pemfigus bervariasi luas antara para ahli. Umumnya disetujui bahwa PV, walaupun luas penyakit awalnya terbatas, harus diobati sejak awitan penyakit, karena penyakit pada akhirnya akan menyebar generalisata dan prognosis penyakit tanpa terapi adalah sangat jelek. Selain itu, akan lebih mudah mengendalikan penyakit dini daripada penyakit yang telah tersebar luas, dan kematian akan lebih tinggi bila terapi ditunda.

Karena PF dapat terlokalisasi selama beberapa tahun, dan prognosis tanpa terapi sistemik umumnya baik, pasien PF tidak memerlukan pengobatan terapi sistemik; penggunaan steroid topikal sudah mencukupi. Bila penyakit aktif dan luas, bagaimanapun juga, terapi untuk PF, umumnya sama dengan untuk PV.

Pemberian steroid sistemik, biasanya prednison, masih merupakan terapi utama pemfigus. Sebelum tersedia terapi supresif adjuvan, direkomendasikan prednisone dosis tinggi. Tetapi sekarang, lebih disukai prednison dosis menengah atau rendah, terutama bila dikombinasi dengan terapi imunosupresif, akan menghasilkan lebih sedikit komplikasi dan penurunan angka kematian. Walaupun demikian, beberapa ahli, masih merekomendasikan escalating doses prednisone dari awal untuk mengontrol penyakit aktif. Setelah aktivitas penyakit dapat dikendalikan, menurunkan (tapering) prednisone serendah mungkin, merupakan tujuan akhir.

Menariknya, prednisone dapat mengontrol lepuh dalam beberapa hari, saat mana titer otoantibodi tidak berubah. Bagaimana hal tersebut menjelaskan cara kerja prednisone mengontrol penyakit? salah satu kemungkinan adalah

prednisone dapat meningkatkan sintesis desmoglein atau merubah modifikasi post-transscritional desmoglein sehingga memperpanjang half-lifenya. Apabila efek otoantibodi penfigus merusak desmosom dari desmoglein, maka prednisone bertindak melawan efek tersebut.

Sebagian besar peneliti bahwa agen imunosupresif, seperti MMF (CellCept), azatioprin (imuran), dan siklofosfamid (cytoxan), memiliki efek steroid-sparing, menurunkan efek samping, dan dapat meningkatkan jumlah remisi. Biasanya MMF atau azatioprin, yang lebih kecil efek merugikan dibandingkan siklofosfamid, merupakan agen imunosupresif awal yang dipakai. Regimen pengobatan sering mulai dengan imunosupresif dan prednisone dosis menengah, tergantung aktivitas penyakit, walaupun beberapa ahli lain lebih memilih terapi prednisone lebih dahulu, dan bila ada kontraindikasi prednisone, bila steroid tidak dapat mengendalikan penyakit, atau bila dosis yang cukup rendah (untuk meminimalkan risiko komplikasi steroid) tidak efektif, maka pasien baru/harus mendapat terapi adjuvant (agen imunosupresif).

Hasil yang dicapai dengan menggunakan prednisone dan agen imunosupresif untuk mengobati PV, menunjukkan hasil impresif. Sebagai contoh, pada seri 29 pasien yang diobati dengan prednisone dan azatioprin, kisaran 50% masuk ke keadaan remisi klinis dan serologis, dan terus tanpa terapi selama rerata 4 tahun. Banyak dari pasien tersebut dianggap sembuh, dan hanya 1 yang meninggal akibat komplikasi terapi.

MMF telah terbukti mempunyai efek cepat dalam menurunkan titer antibody dan menurunkan aktivitas penyakit, walaupun pada pasien yang penyakitnya tidak responsive terhadap azatioprin. Karena efek merugikan MMF lebih sedikit daripada azatioprin, MMF pada beberapa sentra, menggantikan azatioprin sebagai agen lini pertama pengobatan pemfigus.

Siklofosfamid, walaupun lebih toksik daripada azatioprin dan MMF, dianggap sangat efektif mengontrol penyakit berat, dengan 1 laporan dimana 19 dari 23 pasien mencapai remisi komplit dalam median time 8.5 bulan.

PV localized awal dapat diobati dengan prednisone dosis rendah relatif (20 mg), sering digabung dengan agen imunosupresif. Pemberian imunosupresif pada pasien muda harus mempertimbangkan kemungkinan peningkatan insiden keganasan, risiko infertilitas (terutama siklofosfamid), dan teratogenisitas. Pada pasien lanjut usia dengan penyakit terbatas atau ada kontraindikasi steroid, dapat diberikan hanya agen imunosupresif. Karena pasien dapat meninggal akibat komplikasi terapi, penting memonitor semua pasien akan kemungkinan efek samping, seperti infeksi, diabetes, lekopenia, trombositopenia, anemia, ulkus gastrointestinal, perdarahan, gangguan fungsi ginjal dan hati, tekanan darah meningkat, gangguan elektrolit, dan osteoporosis.

Ada terapi inovatif tambahan yang biasanya digunakan bila terapi standar tidak efektif. Sebagai contoh, intravenous,pulse metilprednisolon, 250-1000 mg diberikan dalam waktu 3 jam/24jam selama 4-5 hari berturut-turut, dapat menghasilkan remisi jangka panjang dan mengurangi dosis total steroid yang dibutuhkan untuk mengendalikan penyakit. Walaupun tujuan terapi ini untuk mengurangi insiden komplikasi jangka panjang steroid, metode ini dapat mengakibatkan aritmia jantung dan kematian mendadak, sehingga penggunaannya masih kontroversial.

Cara lain menurunkan otoantibodi serum adalah pemberian i.v. ã-globulin dosis tinggi, untuk pasien yang tidak responsif terhadap terapi konvensional. Cara kerjanya adalah meningkatkan katabolisme antibody, termasuk otoantibodi patogenik. Pengobatan ini mahal dan memerlukan banyak infuse i.v. untuk mencapai remisi dan infuse lebih lanjut untuk mempertahankan remisi, serta dapat terjadi efek samping nyata.

Terapi lain yang sangat efektif terhadap pemfigus yang refrakterterhadap terapi standar.adalah antibody monoclonal anti-CD20 (rituximab, rituxan). Target antibody monoclonal pada pemfigus adalah sel B (precursor sel plasma penghasil antibody). Sel B juga bertindak memproses otoantigen dan mempresentasikannya kepada sel T yang memberikan pertolongan dalam stimulasi respon otoantibodi. Rituximab diberikan secara

i.v. 1x/minggu selama 4 minggu, dan dapat diulang dalam 6 bulan. Perbaikan biasanya tampak dalam 1-2 bulan setelah terapi dimulai. Sebagian besar pasien memperoleh minimal remisi parsial dan sebagian lain mendapat remisi komplit. Pemakaian agen ini, dapat menimbulkan infeksi serius dan efek merugikan lainnya akibat pemberian bersama dengan imunosupresan.

Plasmaferesis kadang digunakan, dalam kombinasi dengan siklofosfamid atau imunosupresan lain, untuk pemfigus berat, atau yang tidak responsive terhadap kombinasi prednisone dan agen imunosupresif. Beberapa penelitian, menemukan bahwa terapi ini dapat menurunkan level otoantibodi serum dan mengontrol aktivitas penyakit. Untuk mencapai efektivitas maksimum, plasmaferesis dilaksanakan terhadap pasien yang sedang mendapat imunosupresan untuk mencegah antibody-rebound phenomenon.

Terapi potensial lain yang jarang digunakan adalah immunoablative therapy tanpa *stem cell rescue*, siklosporin, emas, antimalaria atau dapson, dan fotokemoterapi ekstrakorporeal.

DAFTAR PUSTAKA

1. Stanley JR. Pemphigus. In: Wolff K, Goldsmith LA, Katz SI, Gilchrest BA, Paller AS, David J. Leffell DJ, editors. Fitzpatrick's Dermatology in General Medicine, VII ed. New York: McGraw-Hill; 2008. p. 459-468.

BAB XI
PEMFIGOID BULOSA

Pendahuluan

Walter Lever adalah pioneer dalam membuat klasifikasi BP sebagai penyakit yang berbeda dari pemfigus dengan gambaran klinis dan histopatologis sendiri. Klasifikasi BP dan pemfigus dikonfirmasi dan diakui berdasarkan gambaran imunopatologik yang berbeda yang ditemukan 12 tahun kemudian.

Mayortitas pasien BP adalah > 60 tahun saat awitan, dan insiden puncak pada usia ≥ 80 tahun. Tidak ada perbedaan etnis, rasial, atau jenis kelamin. Insiden BP diperkirakan 7/million/year (Perancis dan Jerman), dan 14/million/year di Skotlandia (untuk usia > 85 adalah 472/million/year).

Etiologi dan Patogenesis

Mikroskop electron

Secara ultrastruktural, pembentukan lepuh awal terjadi dalam lamina lucida, antara membrane sel basal dan lamina densa. Dengan terbentuknya lepuh, anchoring filament dan hemidesmosom menghilang. Degranulasi lekosit yang infiltrasi, menyebabkan terjadi fragmentasi dan hilangnya lamina densa. Ditemui pula degranulasi sel mast dekat basement membrane epidermis.

Imunopatologi

Pemeriksaan imunofluoresen langsung kulit perilesional menampakkan deposit imunoreaktan dalam pola linear pada basement membrane epidermis. C3 dan IgG ditemui pada hampir semua pasien.

Pemeriksaan imunofluoresen tidak langsung,menunjukkan bahwa kisaran 70-80% pasien mempunyai IgG dalam sirkulasi yang mengikatkan diri pada basement membrane dari epitel skuamosa berlapis normal (epidermis manusia atau esophagus monyet). Sebagian besar pasien dengan IgG anti-basement membrane (dalam sirkulasi), memiliki pula IgE anti-basement

membrane dalam serum. Berbeda dari pemfigus, pada BP titer antibodi dari imunofluoresen tidak langsung biasanya tidak berkorelasi dengan luas dan aktivitas penyakit.

Selain C3, komponen lain dari komplemen klasik dan alternatif yaitu protein pengatur komplemen, β1H, dideposit pula pada zona basement membrane epidermis. Serum pasien BP mampu mengikat komponen komplemen klasik dan alternatif ke basement membrane epidermis. Hal tersebut menunjukkan bahwa IgG pada BP dapat mengaktifkan komplemen klasik, dan mekanisme amplifikasi C3 mengaktifkan komplemen alternatif.

Antigen BP

Antigen BP terletak dalam plaque hemidesmosom, tepat pada lokasi keratin intermediate filament di insersi. Sebagian besar pasien BP mempunyai antibodi terhadap molekul 230-kd (BPAG1 atau BPAG1e). Fungsi BPAG1e adalah anchor keratin intermediate filament ke hemidesmosom.

Pemeriksaan imunokimia mengungkap bahwa sebagian besar pasien BP (dan pasien herpes gestationes), mempunyai pula otoantibodi terhadap molekul 180-kd (BPAG2 atau kolagen tipe XVII) (lihat Gambar 1). Otoantibodi sebagian besar pasien BP (dan herpes gestationes) mengenal epitop khas (NC16a) dalam regio noncollagenous kecil BPAG2. Titer antibodi terhadap epitop ini berkorelasi dengan aktivitas penyakit.

Selain BP dan herpes gestationes, pasien linear IgA disease, pemfigoid sikatrikal, dan liken planus likenoides memiliki pula antibodi terhadap BPAG2 dan produk metaboliknya.

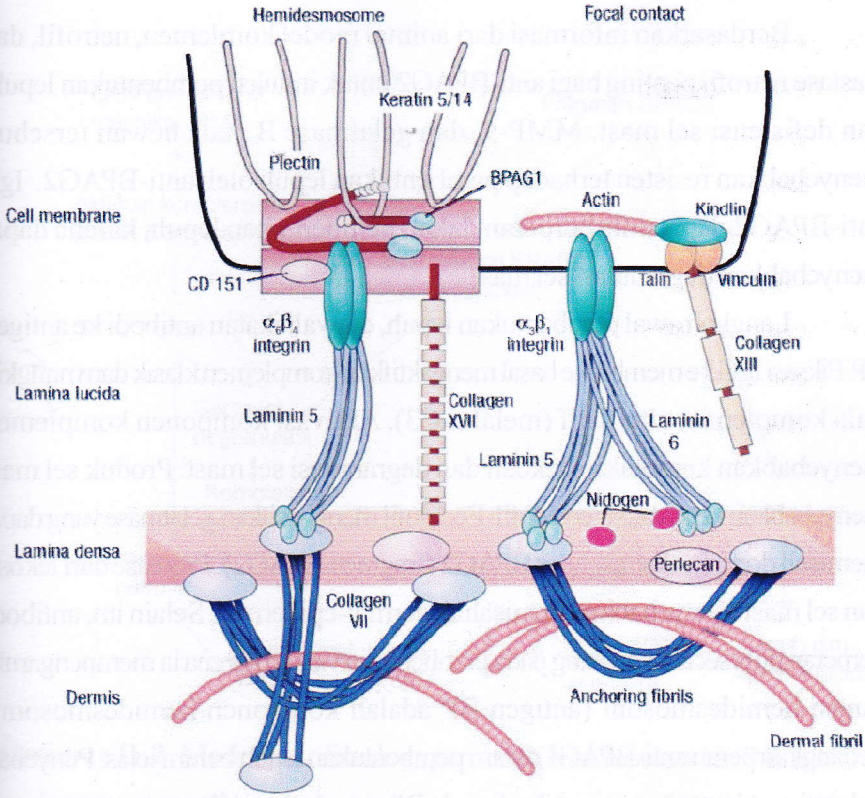

Gambar 11.1. Model hubungan hipotetik molekul dalam dermal-epidermal junction basement membrane.

Patofisiologi pembentukan lesi BP

Antibodi, terutama terhadap BPAG2, yang dideteksi pada pasien BP mungkin bersifat patogenik. Antibodi tersebut mampu mengaktifkan komplemen klasik, karenanya menyebabkan pelekatan lekosit pada membrane basal, berdegranulasi dan menyebabkan pemisahan dermal-epidermal. Sebagian besar pasien BP aktif mempunyai IgG1 anti-BPAG2 yang mampu mengikat komplemen, sedang sebagian besar pasien BP dalam keadaan remisi mempunyai IgG4 anti-BPAG2 yang tidak dapat mengikat komplemen.

Berdasarkan informasi dari animal model komlemen, netrofil, dan elastase netrofil penting bagi anti-BPAG2 untuk induksi pembentukan lepuh; dan defisiensi sel mast, MMP-9, dan gelatinase B pada hewan tersebut, menyebabkan resisten terhadap pembentukan lepuh oleh anti-BPAG2. IgE anti-BPAG2 dapat pula berperan dalam pembentukan lepuh, karena dapat menyebabkan degranulasi sel mast.

Langkah awal pembentukan lepuh, diawali ikatan antibodi ke antigen BP. Fiksasi IgG ke membrane basal mengaktifkan komplemen klasik dan mungkin pula komplemen alternatif (melalui C3). Aktivasi komponen komplemen menyebabkan kemotaksis lekosit dan degranulasi sel mast. Produk sel mast menyebabkan kemotaksis eosinofil. Eosinofil menghasilkan gelatinase yang dapat memisah domain ekstraselular BPAG2 (fragmen BPAG2). Protease dari lekosit dan sel mast menyebabkan pemisahan dermal-epidermal. Selain itu, antibodi berperan pula secara langsung pada pembentukan lepuh karena ia mempengaruhi fungsi hemidesmosom (antigen BP adalah komponen hemidesmosom). Sedangkan peran anti-BPAG1 dalam pembentukan lepuh belum jelas. Penyebab induksi pembentukan otoantibodi pada BP tetap belum jelas.

Rangkuman patofisiologi pembentukan lepuh (lihat gambar 2).

- IgG1 anti-BPAG2 x antigen BPAG2 → mengaktifkan komplemen klasik dan alternatif → kemotaksis lekosit dan sel mast → produk sel mast menyebabkan kemotaksis eosinofil. Protease/elastase dari lekosit dan sel mast → pemisahan dermal-epidermal (lepuh dalam lamina lucida). Gelatinase dari eosinofil menyebabkan pemisahan domain ekstraselular BPAG2 (fragmen BPAG2) → lepuh dalam lamina lucida. IgG1 Anti-BPAG2 dapat langsung berperan dalam pembentukan lepuh dengan cara mempengaruhi fungsi hemidesmosom.
- IgE anti-fragmen BPAG2 dalam serum → degranulasi sel mast → berperan dalam pembentukan lepuh
- IgG4 anti-BPAG2 x antigen BPAG2 (terutama pasien BP remisi) → tidak aktifkan komplemen

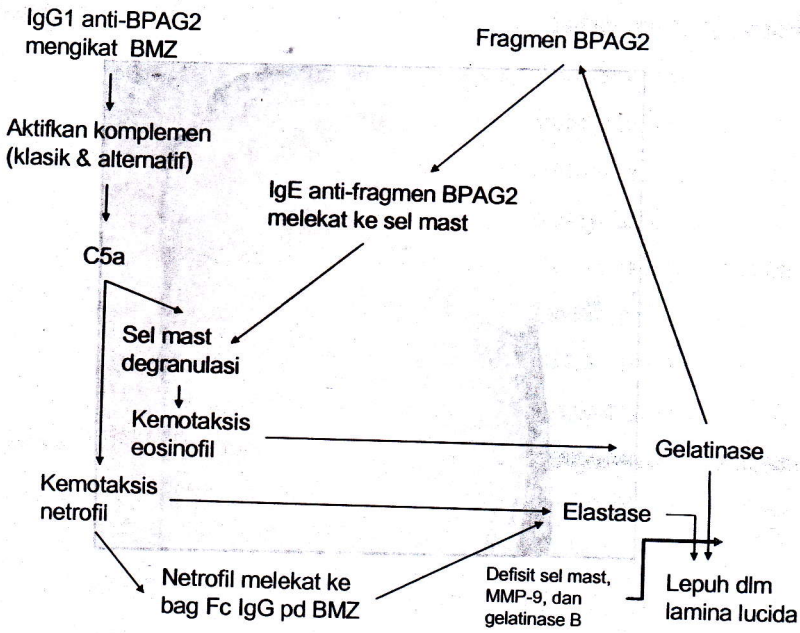

Gambar 11.2. Model patofisiologi pembentukan lepuh pada BP. BMZ = basement membrane zone; Ig = immunoglobulin; MMP-9 = matrix metalloproteinase 9.

Gambaran klinis

Kulit dan mukosa

Lesi kulit khas BP adalah lepuh tegang di atas kulit normal atau eritematosa. Pada awal penyakit, kelainan kulit dapat lesi urtikarial. Lesi tersebut tersering pada perut bawah, bagian dalam dan depan tungkai, dan fleksor lengan bawah. Bula biasanya berisi cairan jernih tetapi dapat hemoragik. Kulit erosive akibat pecahnya lepuh biasanya mempunyai tendensi baik untuk reepitelialisasi, dan tidak cenderung meluas keperifer. Bebarapa vesikel baru dapat timbul pada bagian tepi lesi lama yang menyembuh. Lesi BP tidak menyebabkan skar. Keluhan gatal biasanya ditemui. Resolusi biasanya mulai pada bagian tengah dan disertai dengan hiperpigmentasi.

Lesi mukosa ditemui pada 10-35% pasien dan hampir selalu terbatas pada mukosa mulut, dapat berupa lepuh atau lebih banyak berupa erosi.

Gambar 11.3. Pemfigoid bulosa. Bula besar, tegang dan macula eritem pada paha dan tingkai bawah.

Gambar 11.4. Lesi urtikarial BP

Faktor pemicu

Sebagian besar BP timbul tanpa didahului factor pemicu jelas, sebagian kecil dilaporkan akibat PUVA, UVB, radiation therapy.

Abnormalitas laboratories

Kisaran separuh pasien menunjukkan peningkatan IgE total dalam serum, yang berkorelasi positif dengan titer IgG anti-BMZ melalui pemeriksaan imunofluoreen. Peningkatan titer IgE berkorelasi pula dengan keluhan gatal. Pada separuh pasien, didapati pula eosinofilia, tetapi tidak berkorelasi dengan level IgE serum.

Histopatologi

Gambaran histologi yang paling diagnostik adalah yang berasal dari biopsi lepuh kecil awal, yaitu adanya lepuh sub-epidermal tanpa nekrosis epidermis, dan infiltrat dermis atas, khas terdiri atas limfosit, histiosit dan eosinofil. Netrofil dapat pula dijumpai, tetapi jarang membentuk mikroabses pada puncak papil. Lesi urtikarial hanya ada infiltrat demis atas terdiri atas limfosit, histiosit, dan eosinofil, dan edema papil dermis.

Penyakit penyerta

Tidak ada perbedaan insiden keganasan antara pasien BP dan control dengan usia sama. Pernah dilaporkan adanya peningkatan insiden keganasan pada pasien BP dengan imunofluoresen tidak langsung negatif dibandingkan pasien BP dengan imunofluoresen tidak langsung positif. Walaupun demikian, sebagian besar ahli berpendapat bahwa skrining ekstensif terhadap asymptomatic malignancy Pada BP tidak diperlukan.

Kasus BP bersama dengan liken planus (dinamai liken planus pemfigoides) telah diketahui. Pernah pula dilaporkan BP bersama pemfigus, atau dengan psoriasis.

Diagnosis banding

BP mudah dibedakan dari linear IgA disease, chronic bullous disease of childhood (CBDC), dermatitis herpetiformis, eritema multiforme, dan pemfigus, dengan pemeriksaan histology dan imunofluoresen. Pada pemfigus sikatrikal, aktivitas penyakit terutama pada mukosa, adanya gingivitis deskuamative, dan skaring. Penyakit yang paling sukar dibedakan dari BP adalah EBA (stadium inflammatory) dan pemfigoid sikatrikal. EBA dapat dibedakan dari BP dengan imunofluoresen langsung atau tidak langsung pada kulit yang diinkubasi dengan 1 M sodium chloride untuk membuat split dalam lamina lucida; dan dengan mikroskop imunoelektron, dimana IgG pada EBA terletak di bawah lamina densa sedangkan pada BP, IgG dekat ke hemidesmosom sel basal. Selain itu, otoantibodi EBA mengikat kolagen tipe VII.

Prognosis dan perjalanan penyakit

Walaupun BP dapat berlangsung beberapa bulan sampai beberapa tahun, biasanya penyakit bersifat self-limited. Prognosis lebih jelek pada pasien usia lanjut dan kesehatan umum yang buruk.

Kisaran separuh pasien yang mendapat pengobatan akan mengalami remisi dalam kisaran 2.5-6 tahun. Remisi klinis dan pemeriksaan imunofluoresen langsung dan tidak langsung menjadi negatif, dilaporkan pada pasien yang diterapi dengan steroid oral dengan/tanpa azatioprin.

Pengobatan

BP lokal sering sukses diobati hanya dengan steroid atau takrolimus topical. Pada kasus yang lebih luas, dapat diobati dengan prednisone oral. Penelitian di Perancis menunjukkan bahwa steroid topikal poten pada BP moderat dan berat, dengan 40 g/hari krim klobetasol propionate 0.05%, 2 x/hari lebih efektif dan aman dari prednisone oral dengan dosis 1 mg/kg/hari, 1 x/hari.

Terutama pada pasien usia lanjut, dapat terjadi komplikasi berat steroid sistemik (osteoporosis, diabetes, dan imunosupresi). Untuk menimimalkan efek samping tersebut, durasi dan dosis total steroid harus dikurangi, misalnya dengan prednisone dosis awal 0.75 mg/kg/hari.

Tabel 11.1. Pilihan pengobatan BP

Kortikosteroid	Steroid topical sangat poten Prednisone oral
Imunosupresif lain	Azatioprin Mycophenolate mofetil
Modulator level antibodi	IVIG plasmaferesis
Lainnya	Tetrasiklin/eritromisin ± nikotinamid Dapson Takrolimus topikal

Keterangan: Nikotinamid sebagai terapi BP berdasarkan adanya kemungkinan peran asetilkolin pada adesi sel epidermal.2

DAFTAR PUSTAKA

1. Stanley JR. Bullous Pemphigoid. In: Wolff K, Goldsmith LA, Katz SI, Gilchrest BA, Paller AS, David J. Leffell DJ, editors. Fitzpatrick's Dermatology in General Medicine, VII ed. New York: McGraw-Hill; 2008. p. 475-480.

2. Bruckner-Tuderman L., Stanley JR. Epidermal and Epidermal-Dermal Cohesion. In: Wolff K, Goldsmith LA, Katz SI, Gilchrest BA, Paller AS, David J. Leffell DJ, editors. Fitzpatrick's Dermatology in General Medicine, VII ed. New York: McGraw-Hill; 2008. p. 447-459

3. Jessop S, Khumalo NP. Pemphigus A treatment Update. Am J Clin Dermatol. 2009;9(3):147-154

BAB XII
DERMATITIS HERPETIFORMIS

Epidemiologi

Dermatitis herpetiformis (DH) ditandai oleh keluhan gatal intens, erupsi papulovesikuler yang terdistribusi simetris pada pemukaan ekstensor. Penyakit ini dibedakan secara jelas dari erupsi berlepuh sub-epidermal lain dengan pemeriksaan histologik, imunologik, dan gastrointestinal. Prevalen DH dalamberbagai populasi kaukasia bervariasi antara 10 dan 39/100.000 individu. DH dapat timbul pada semua usia, termasuk anak; walaupun decade kedua, ketiga dan keempat adalah yang paling sering. DH bertahan tidak menentu, dengan berbagai keparahan. Pasien DH mempunyai asosiasi dengan *gluten-sensitive enteropathy* (GSE) yang biasanya asimptomatik.

Etiologi dan Patogenesis

Dieterich et al., pada tahun 1999 mengidentifikasi antibodi terhadap transglutaminase (Tgases) jaringan, di dalam serum pasien DH. Sardy et al. pada tahun 2002 menunjukkan bahwa Tgases epidermal adalah otoantigen dominan pada DH.

Gluten, protein yang ditemukan dalam *wheat*, *barley*, dan *rye* (kecuali *oats*), memainkan peran penting dalam patogenesis DH. Pada tahun 1966, Marks et al. yang pertama mencatat adanya abnormalitas gastrointestinal pada pasien DH. Sesudah itu, ditunjukkan bahwa lesi akan reseversibel dengan menghindari protein gluten dalam diet. Sebagian besar pasien DH (> 75%) menderita abnormalitas gastrointestinal yang sama/bahkan identik dengan penyakit celiac. Seperti halnya pada penyakit celiac, pada DH didapati peningkatan kepadatan selT intraepitel usus halus dengan reseptor γ/δ sel T dalam jejunum. Temuan bahwa sel T pasien DH menghasilkan lebih banyak IL-4 daripada pasien dengan GSE dan bahwa biopsi usus dari pasien GSE simptomatik menunjukkan pemingkatan ekspresi IFN-γ memberi kesan bahwa

pola sitokin yang berbeda memainkan peran dalam manifestasi klinis dari kedua penyakit. Bukti sistemik dari respon imun mukosa usus telah ditemukan pula dalam serum dan kulit pasien DH. Pasien DH dengan diet mengandung gluten regular menunjukkan peningkatan level reseptor IL-2 dan level IL-8 dalam serum, meningkatnya ekspresi E-selectin sel endotel dan ekspresi CD11b pada netrofil sirkulasi. Manifestasi sistemik dari respon imun mukosa usus ini dapat berperan dalam membentuk lingkungan pro-inflamasi dalam kulit yang penting bagi perkembangan lesi kulit. GSE pada pasien DH barangkali berhubungan dengan deposit IgA dalam kulit. Diketahui bahwa baik GSE dan DH mempunyai antibodi terhadap Tgases yang dianggap sebagai otoantigen utama pada kedua penyakit. Pada DH otoantibodi mengikat Tgases epidermal, sedang pada GSE mengikat Tgase jaringan. Mekanisme mengapa IgA anti-epidermal Tgases terdeposit dalam kulit DH, belum diketahui. Hipotesis yang selama ini telah ada, yaitu bahwa komplek imun dalam sirkulasi yang mengandung IgA, akan dideposit dalam kulit, sehingga bertanggung jawab pada deposit IgA dalam kulit DH. Bukti tersebut hanya didapati pada sebagian kecil pasien DH. Sehingga timbul ipotesis alternatif, yaitu IgA anti-epidermal Tgases dapat langsung mengikat Tgases jaringan epidermal di dalam kulit. Belum diketahui apakah deposit IgA dalam kulit berperan dalam patofisiologi pembentukan lepuh. Terdapat kesan bahwa selain IgA, diperlukan faktor tambahan untuk terjadinya lepuh, di antaranya trauma minor kulit akan meningkatkan ekspresi IL-8 dan E-selectin lokal, dimana keduanya merupakan predisposisi untuk infltrasi inflamssi netrofilik. Mungkin setelah infiltrate netrofilik awal mengikat IgA kulit, akan dilepaskan sitokin, kemokin dan protease, dan keduanya secara langsung menghasilkan pembentukna lepuh dan menginduksi keratinosit basal menghasilkan kolagenase dan stromelysin-1 yang kemudian berkontribusi pula dalam pembentukan lepuh. Selain itu, sel T berperan pula dalam patogenesis lesi kulit.

Telah diketahui bahwa iodide oral dapat menyebabkan eksaserbasi atau memicu timbulnya erupsi DH, sehingga sebelum era teknik imunopatologik, iodide dipakai sebagai sarana diagnostic DH.

Manifestasi klinis

Lesi Primer DH adalah papul eritem, plakat urticaria-like, atau tersering, vesikel (Gambar 1, 2 dan 3). Vesikel, terutama bila timbul pada telapak tangan, dapat hemoragik. Timbul dan hilangnya lesi secara kontinu akan menghasilkan hipo dan hiperpigmentasi. Pada beberapa area, sering tampak lesi berkelompok *herpes-like* (herpetiformis) (Gambar 1 dan 3).

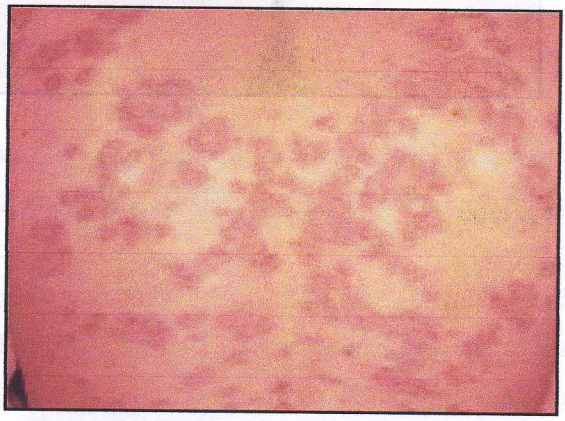

Gambar 12.1. Erupsi ekstensif berupa papul berkelompok, vesikel, dan krusta pada punggung.

Gambar 12.2. Papul, vesikel, dan krusta pada lutut.

Gambar 12.3. Vesikel dengan puncak keras, bula, erosi dan hiperpigmentasi. Beberapa vesikel tersusun anular.

Keluhan tersering adalah rasa terbakar dan gatal berat, jarang yang tidak mengeluh gatal. Sebagian besar pasien dapat memprediksi timbul lesi 8-12 jam sebelum timbul karena adanya rasa terbakar, gatal lokal.

Distribusi lesi terbanyak adalah simetris pada siku, lutut, bokong, bahu, dan sacral (Gambar 1 sampai 4). Selain itu, lesi didapati pada scalp dan leher belakang. Mukosa, telapak tangan dan kaki jarang terkena.

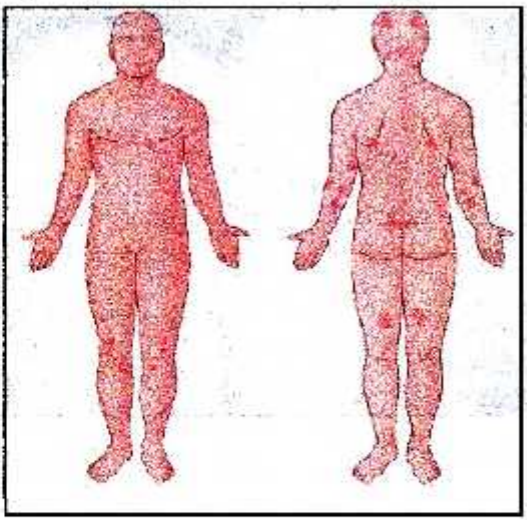

Gambar 12.4. Pola distribusi lesi dermatitis herpetiformis.

Tes laboratorium

In vivo-bound IgA dan komplemen

Setelah Cormane mendemonstrasikan bahwa baik kulit perilesional dan normal pasien DH mengandung deposit Ig granular atau fibriler dalam puncak papil dermis, van der Meer menemukan bahwa klas Ig yang paling teratur ditemukan dalam kulit DH adalah IgA (Gambar 5). Deposit IgA tersebut tidak ditemukan pada pasien dengan GSE isolated (penyakit celiac).

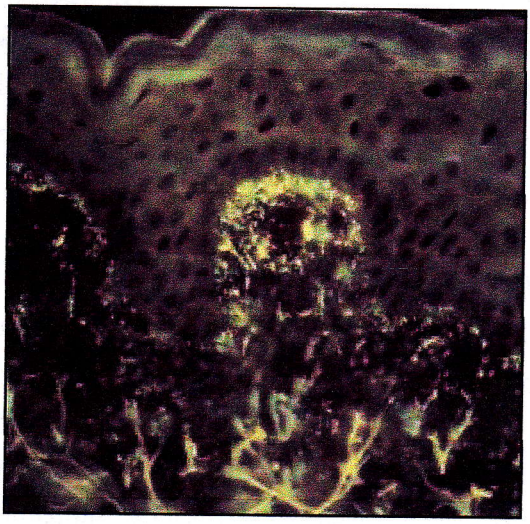

Gambar 12.5. Pemeriksaan imunofluoresen langsung tampak deposit granular IgA pada papil dermis.

Adanya deposit granuler IgA dalam normal-appearing skin merupakan kriteria yang paling reliabel untuk diagnosis DH. Deposit IgA tersebut tidak dipengaruhi oleh obat tetapi intensitasnya dapat menurun atau hilang setelah diet bebas gluten jangka panjang. Pada DH, kadang ditemukan immunoglobulin lain terikat dalam kulit yang sama dengan IgA. Deposit IgA dalam kulit dapat pula dijumpai pada penyakit lain, pemfigoid bulosa, scarring pemphigoid, Henoch-Schonlein purpura, dan penyakit hati alkoholik, tetapi dalam pola dan distribusi berbeda. Subklas IgA yang ditemukan dalam kulit pasien DH

adalah IgA 1 (sebagian besar dihasilkan dalam sumsum tulang. Selain IgA, dalam kulit yang sama dapat pula ditemukan komplemen C3. keberadaan C3 perilesional dan normal-appearing skin,tidak dipengaruhi terapi dapson, tetapi dapat hilang setelah diet bebas gluten. Selain C3 dapat pula ditemukan C5 dan komponen komplemen alternatif di dalam kulit dimana terdapat deposit IgA. The C5-C9 membrane attack complex, yang terbentuk sebagai kejadian terminal dari aktivasi komplemen, ditemukan pula dalam normal-appearing dan kulit perilesional pasien.

Lokasi tepat dari deposit IgA dalam kulit DH telah diteliti dengan mikroskop imunoelektron. Penelitian terbaru, mengindikasikan bahwa beberapa atau hampir semua deposit IgA berhubungan dengan komponen nonfibriler kulit dan jaringan ikat lain.

Pemeriksaan serum

Antibodi antiretikulin dari klas IgA dan IgG telah dideteksi dalam sera dari 17 – 93% pasien DH. Thyroid microsomal antibodies dan antibody anti-nuklear telah dideteksi dalam sera pasien DH. Komplek imun putatif dideteksi dalam sera 25-40% pasien. Chorzelski et al menemukan IgA yang mengikatkan diri ke substansi intermiofibril (endomisium) dari otot polos. Sardy et al., membuktikan bahwa IgA ini mempunyai spesifisitas terhadap epidermal-specific Tgases.

Temuan imunogenetik

Kisaran 77-87% pasien DH mempunyai HLA-B8, selain HLA-DR dan DQ. Park et al. melaporkan bahwa > 90% pasien mengekspresikan Te24 (belakangan Te24 ini adalah sama dengan HLA-DQw2). Semua pasien DH mempunyai gen yang mengkode HLA-DQ, yaitu pola yang identik terdapat pada penyakit seliak.

Histopatologi

Gambaran histology lesi kulit awal (secara klinis nonvsikuler) ditandai oleh timbunan netrofil pada papil dermis (*microabscesses*), fragmen netrofil, jumlah bervariasi eosinofil, fibrin, dan pada waktunya terjadi pemisahan puncak papil dermis dari epidermis di atasnya (Gambar 6). Selain itu, pada lesi awal, pembuluh darah atas dan tengah dikelilingi oleh infiltrat limfohistiositik dan beberapa netrofil dan kadang eosinofil. Lesi awal ini sukar atau tidak mungkin dibedakan dari penyakit linear IgA, erupsi bulosa lupus eritematosus, pemfigoid bulosa, atau epidermolisis bulosa akusita tipe kaya netrofil.

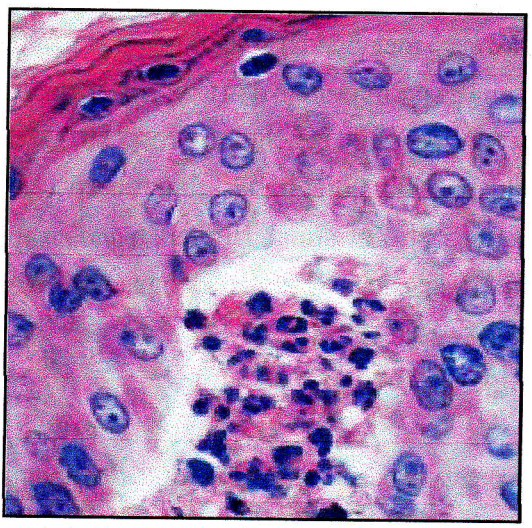

Gambar 12.6. Biopsi lesi awal menampakkan kumpulan netrofil dan eosinofil pada papil dermis, dan vesikulasi subepidermal.

Gambaran histologi lesi lebih tua menunjukkan vesikel subepidermal yang sukar dibedakan dari erupsi bulosa subepidermal, seperti pemfigoid, eritema multiforme, erupsi bulosa obat, dan pemfigoid gestationes.

Pemeriksaan imunofluoresen untuk penentuan lokalisasi dan ultrastruktur pembentukan lepuh pada DH telah menunjukkan bahwa lebuh terbentuk di atas lamina densa, di dalam lamina lucida.

Problem penyerta

Manifestasi gastrointestinal

Sebagian besar pasien DH disertai abnormalitas gastrointestinal yang diakibatkan sensitivitas terhadap gluten. Patologi GSE bersama dengan DH dan isolated GSE (GSE tidak disertai DH) adalah sama, walaupun lesi pada yang kedua biasanya lebih parah, dan distribusi lesi lebih luas. Pada DH, dapat ditemui steatorea (20-30%), abnormalabsorpsi D-xylose (10-33%), dan anemia sekunder akibat defisiensi besi/folat.

Keganasan

Leonard et al. melaporkan adanya peningkatan frekuensi keganasan, terutama limfoma gastrointestinal; dan Collin et al. melaporkan peningkatan nyata limfoma non-Hodgkin. Penelitian retrospektif gabungan kedua studi di atas menunjukkan bahwa diet bebas gluten berperan protektif terhadap kejadian limfoma gastrointestinal. Hervonen *and co-workers* melaporkan bahwa 1% dari 1104 pasien DH akan mendapat limfoma, 2-31 tahun setelah diagnosis DH.

Penyakit lain

Selain penyakit celiac, gastritis atrofik, dan anemia pernisiosa, pasien DH menunjukkan peningkatan insiden penyakit otoimun, seperti penyakit tiroid, diabetes insulin-dependent, LE, sindrom Sjogren, dan vitiligo. Di Stefano menunjukkan adanya penurunan nyata *bone mineral density* pada pasien DH yang diet bebas gluten.

Temuan ini menyarankan bahwa pasien DH perlu di follow-up dan pasien dengan diet bebas gluten harus diperiksa kemungkinan adanya pengurangan kepadatan tulangnya.

Diagnosis banding

DH dapat dikelirukan dengan beberapa penyakit lain karena manifestasi kliniknya yang pleomorfik dan kadang tidak adanya lesi yang diagnostik. Neurotic excoriation, eksema, urtikaria papularis, dermatosis akantolitik transient, pemfigoid, pemfigoid gestationes, eritema multiforme, dapat dibedakan dengan mudah berdasarkan criteria histologik dan imunologik. Kecurigaan tinggi sangat menolong, terutama bila tidak ada lesi primer. DH didiagnosis bedasarkan deposit IgA granular tipikal pada kulit yang tampak normal. Penyakit yang perlu dieksklusi tersebut, di antaranya:

1. Eksema
2. Dermatitis atopik
3. Urtikaria papularis
4. Neurotic excoriation
5. Pemfigoid
6. Pemfigoid gestationes
7. Linear IgA dermatosis
8. Skabies

Pengobatan

Sulfon

Diaminodiphenyl sulfone (dapson), sulfoxone (diasone), dan sulfapyridine memberikan perbaikan cepat gejala dan tanda penyakit. Gejala dapat sembuh tercepat dalam 3 jam atau selambatnya beberapa hari setelah pil pertama diberikan, dan lesi baru tidak muncul lagi setelah 1-2 hari pengobatan. Eksaserbasi dapat timbul beberapa jam sampai beberapa hari setelah obat dihentikan. Respon terhadap terapi, sebelumnya merupakan elemen terpenting dalam diagnosis DH. Obat yang lebih disukai untuk dewasa adalah dapson, dengan dosis awal 100-150 mg/hari (biasanya diberikan 1 x/ hari). Pasein tertentu kadang memerlukan dosis 300-400 mg dapson untuk mendapatkan perbaikan awal. Tidak semua pasien memerlukan terapi harian;

pada kasus yang jarang, 25 mg/minggu sudah mencukupi. Sulfapyridin, dosis 1-1.5 g/hari, sanagt berguna bagi pasien yang tidak toleran terhadap dapson, usia lanjut, dan mereka yang mempunyai masalah kardiopulmoner. Perlu diketahui bahwa NSAID sering menyebabkan eksaserbasi DH, walaupun pasien sedang mendapat dapson.

Diet bebas gluten

Efek pada usus kecil. Tidak ada keraguan bahwa lesi intestinal pada DH memberi respon terhadap penghindaran gluten dalam diet.

Efek pada lesi kulit. Diet bebas gluten ketat, dalam 5 bulan - 1 tahun akan mengurangi atau mengeliminasi kebutuhan obat pada sebagian besar pasien.

Elemental dan terapi diet lain

Penelitian terhadap sejumlah kecil pasien DH mengindikasikan bahwa diet elemental (terdiri atas asam amino bebas, polisakarid rantai pendek, dan sejumlah keciltrigliserida) dapat sangat menguntungkan dalam menghilangkan penyakit kulit dalam beberapa minggu. Efek menguntungkan pada kulit dicapai walaupun pasien mengkonsumsi gluten dalam jumlah besar. Sayangnya, diet elemental ini sukar ditoleransi dalam jangka panjang. "Atkins Diet", terdiri atas high protein, unlimited fat, dan low carbohidrat, dilaporkan memberikan rosolusi lesi kulit komplit.

DAFTAR PUSTAKA

1. Hall III RP, Katz SI. Dermatitis Herpetiformis. In: Wolff K, Goldsmith LA, Katz SI, Gilchrest BA, Paller AS, David J. Leffell DJ, editors. Fitzpatrick's Dermatology in General Medicine, VII ed. New York: McGraw-Hill; 2008. p. 500-505.

BAB XIII
PIODERMA GANGRENOSUM

Epidemiologi

Prevalen PG tidak diketahui. Perkiraan telah menunjukkan bahwa kisaran 3 kasus PG/10000 populasi terjadi tiap tahun. Dapat terjadi pada semua usia tetapi terutama mengenai orang dewasa antara usia 40 dan 60 tahun, lebih banyak pada wanita. PG sering terjadi pada pasien yang menderita penyakit lain (arthritis,inflammatory bowel disease, kelainan hematologic), tetapi PG bukan manifestasi atau komplikasi dari penyakit tersebut dan perjalanan penyakit PG biasanya tidak berkaitan penyakit penyerta.

Etiologi dan patogenesis

Etiologi PG tidak diketahui,dan patogenesisnya sangat sedikit dipahami. Beberapa postulat berkaitan dengan patogenesis PG yang diajukan, di antaranya:

1. Stimulasi antigenik terhadap limfosit dalam kulit, selanjutnya proliferasi klonal limfosit dalam kelenjar getah bening dan resirkulasi limfosit ke dalam kulit disertai pelepasan sitokin dan pengerahan netrofil. Postulat ini didasarkan adanya infiltrate limfosit yang dominan pada advancing border dari lesi aktif.
2. Netrofil yang dominan dalam infiltrat dari lesi PG (baik dalam kulit maupun organ lain), menimbulkan postulat kedua, yaitu defek kemotaksis atau activitas netrofil sebagai dasar patologik PG
3. Reaktivitas imun abnormal dan otoantibodi yang bereaksi silang terhadap antigen yang umum pada kulit, usus atau sendi.

Gambaran klinis

Pendekatan terhadap individu yang dicurigai menderita PG dapat dilihat pada (Gambar 1). Presentasi klinis PG bervariasi dan belum ada tes

laboratorium yang diagnostik maupun gambaran histopatologik yang patognomonik. Oleh karenanya, penting menghindari kesalahan diagnosis penyakit lain sebagai PG. Pertimbangan terpenting adalah eksklusi penyakit vascular (stasis, oklusi, dan vaskulitis), infeksi (bacterial dan jamur dalam), dan keganasan (keganasan kulit primer atau sekunder) pada setiap pasien. Follow-up dan re-evaluasi (biopsi kulit berulang, kultur, dan tes darah sesuai indikasi) adalah bagian penting dari evaluasi pasien yang dicurigai PG, terutama mereka yang menunjukkan respon terapi yang jelek.

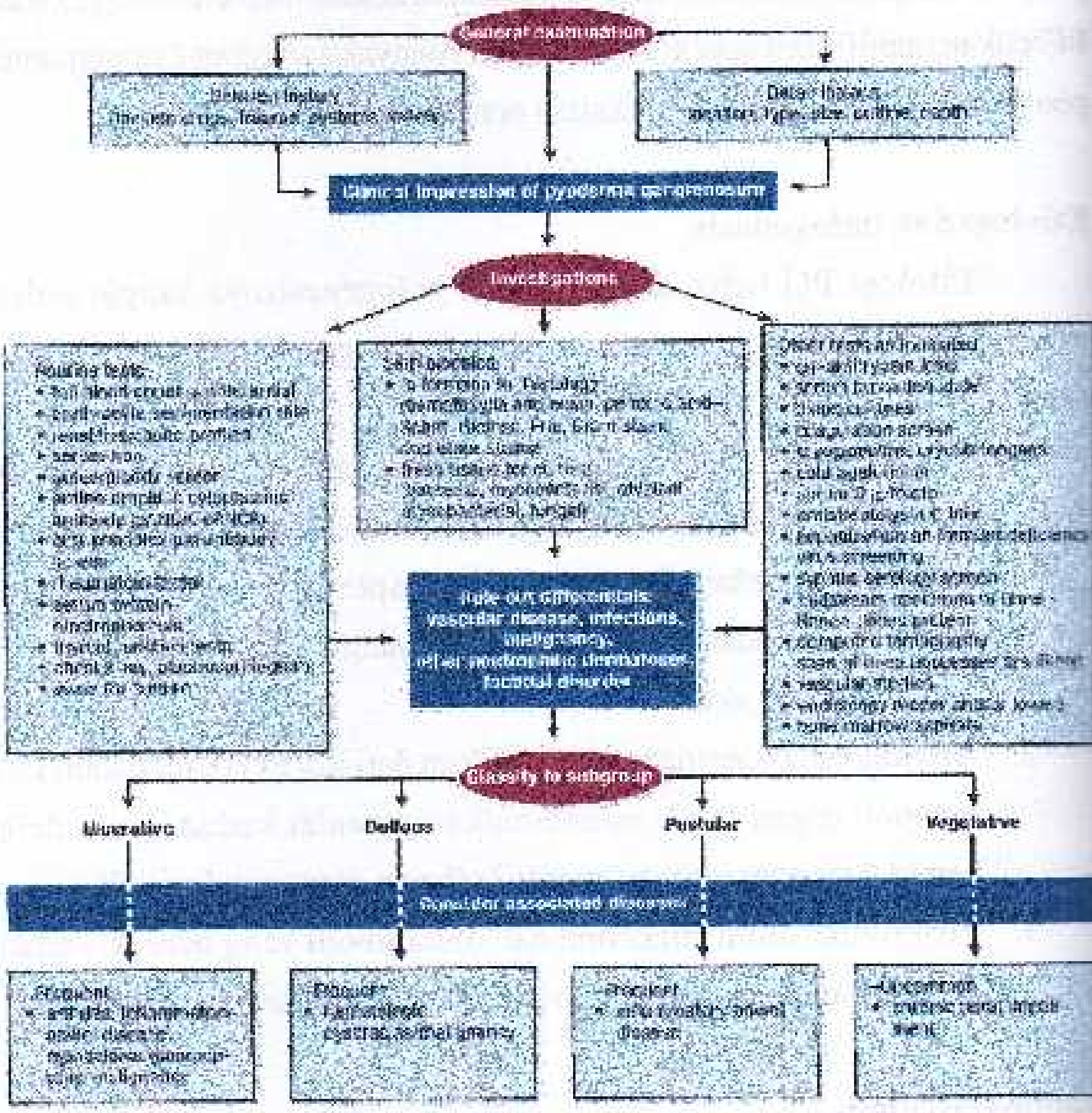

Gambar 13.1. Pendekatan pasien dengan PG

Riwayat penyakit

Pasien PG biasanya mengeluh nyeri parah berkaitan dengan lesi kulit, tetapi tidak sebanding dengan tampilan klinis lesi. Kisaran 25% pasien mengamati awitan PG pada lokasi terjadi trauma kulit minor (tusukan jarum, gigitan serangga), dikenal sebagai fenomena patergik (Gambar 2). Lesi berkembang cepat (kecuali PG vegetatif), dan kerusakan kulit terjadi dalam beberapa hari daripada beberapa minggu. Riwayat pemakaian obat; pajanan terhadap dan gejala penyakit infeksi; gejala berkaitan dengan sistem musculoskeletal (nyeri sendi, radang), saluran cerna (nyeri perut, diare, konstipasi), penyakit hematologik (lelah, anemia, gangguan pembekuan darah), dan gejala non-spesifik berkaitan dengan keganasan (berat badan menurun, dan *fatique*) harus dievaluasi.

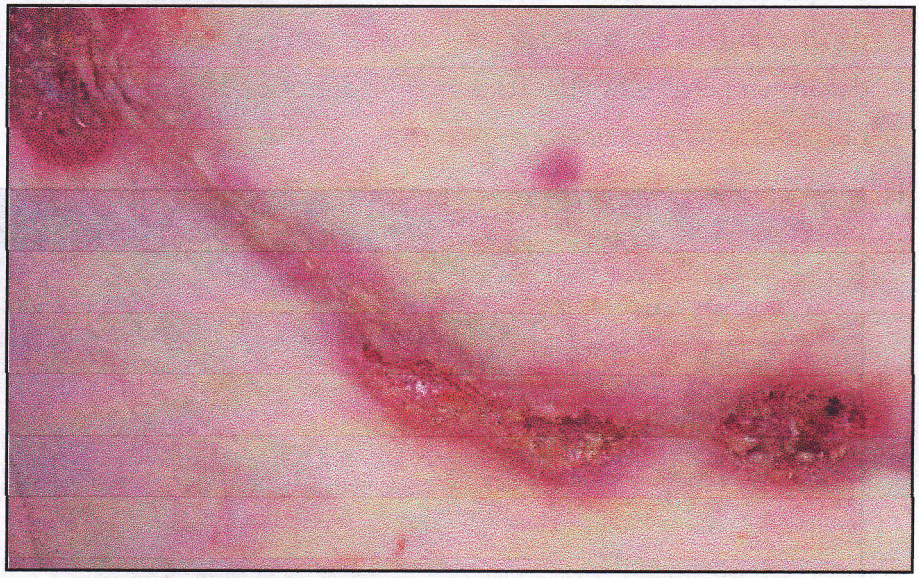

Gambar 13.2. Beberapa lesi pathergic PG timbul sepanjang lokasi scar torakotomi. Tampak ulserasi sentral, violaceous borders, dan rim of erythema di perifer.

Lesi kulit

Ekspresi klinik PG sangat bervariasi tergantung pada tipe dan stadium penyakit. Morfologi lesi dapat diklasifikasi menjadi tipe ulseratif, bulosa, pustular, atau vegetatif. Biasanya 1 tipe PG mendominasi gambaran klinis, tetapi beberapa pasien menunjukkan lebih dari 1 tipe (pustular dan ulseratif).

Lesi awal tersering pada pasien dengan PG ulseratif adalah pustul atau furunkel radang (soliter atau multipel) yang timbul pada kulit yang tampak normal (terutama pada kaki), kadang pada lokasi dengan trauma minor. Lesi tersebut dikelilingi zona eritema yang melebar ke dalam kulit normal (Gambar 13.3). Dengan membesarnya lesi, bagian tengah mengalami degenerasi, terbentuk krusta, erosi, sehingga merubah lesi awal menjadi ulkus erosif, perkembangan mana akan disertai dengan meningkatnya keparahan nyeri. Pinggir ulkus berwarna kebiruan akibat proses nekrosis jaringan dibawahnya, dan dasar ulkus ditutupi material purulen. Pada beberapa kasus, lesi ulkus dapat mengenai otot atau tendon. Pengontrolan PG ulseratif biasanya memerlukan terapi imunosupresif sistemik.

Gambar 13.3. lesi PG ulseratif menunjukkan ulkus yang berbatas tegas dengan zona eritema disekelilingnya.

PG bulosa (PG atipik) biasanya bermanifestasi sebagai erosi superficial radang, nyeri dan cepat meluas. Pada stadium akut awal, dapat terlihat lesi bulosa, tetapi karena atap bula cepat nekrosis, inspeksi jarak dekat tepi lesi yang ada diperlukan untuk memastikan bahwa lesi tersebut berasal dari bula (Gambar 4). PG bulosa umumnya pada upper limbs dan disertai penyakit hematologik. Penyakit ini memerlukan terapi imunosupresif sistemik.

Gambar 13.4. Lesi PG bulosum menunjukkan atap lepuh yang runtuh dan ulkus yang timbul kemudian menunjukkan kualitas erosi superfisial

PG pustular (*pustular eruption of inflammatory bowel disease*) adalah erupsi generalisata yang timbul secara eksklusif bersama *acute inflammatory bowel disease*. Awitan penyakit berlangsung dramatis, secara cepat timbul pustul besar,multiple, sirkuler ke oval, dan nyeri pada badan, dan kadang pada wajah dan limbs (Gambar 5). Pengontrolan erupsi sukar tanpa mengontrolpula penyakit usus.

Gambar 13.5. Lesi PG pustular pada penis pada pasien yang menderita pula PG ulseratif.

PG vegetatif (*superficial granulomatous pyoderma*) biasanya tampak sebagai nodul, abses, plakat atau ulkus soliter, tipikal berlokasi pada badan (Gambar 6). Berbeda dari tipe lain, tipe ini awitannya lambat, keluhan yang ditimbulkan lebih ringan, dan jarang disertai penyakit sistemik. PG tipe ini lebih responsif terhadap terapi lokal atau sistemik dibandingkan tipe PG lainnya.

Gambar 13.6. Pioderma gangrenosum tipe vegetatif. Inflamasi kronik dan ulkus yang telah berlangsung beberapa bulan.

Temuan fisik yang lain

Karena PG dapat mengenai organ dalam (paru, hati, limfa) dengan abses netrofilik steril dan karena banyak pasien PG mempunyai penyakit dari system lain, maka pemeriksaan fisik menyeluruh sangat penting, terutama terhadap manifestasi klinis dari *inflammatory bowel disease*, artritis, vaskulitis (leukositoklastik/ granulomatosa/ krioglobulinemik/Takayasu *arthritis*), penyakit hematologik, dan keganasan internal.

Pemeriksaan laboratorium

Pemeriksaan rutin (Gambar 13.1)

Semua pasien PG harus dilakukan pemeriksaan: darah lengkap dan diff count, laju endap darah, Profil ginjal, hati dan tulang, pemeriksaan otoantibodi (anti-Ro/LA, *antineutrophilic cytoplasmic antibodies*, *anti-phospholipid antibodies*, faktor rematoid), elektroforesis protein serum (gamopati monoklonal didapati pada 10% pasein), fungsi tiroid, foto toraks, electrokardiogram, spesimen urine, kultur lesi kulit, biopsi kulit dari tepi lesi sampai kulit normal dan area yang inflamasi. Pemeriksaan imunofluoresen hanya bila ada kecurigaan vaskulitis.

Histopatologi

Gambaran histopatologi tidak spesifik. Perubahan histopatologik pada kulit tergantung pada tipe PG dan waktu dan lokasi biopsi berkaitan dengan proses inflamasi. Umumnya, biopsi bagian sentral lesi PG yang telah ada menunjukkan infiltrasi netrofilik nyata dengan pembentukan abses, sedang biopsi bagian perifer menunjukkan infiltrat campuran atau dominan limfositik.

Infiltrat perivaskuler limfositik nyata, tampak dalam biopsi area eritema yang mengelilingilesi aktif PG ulseratif. Limfosit dapat terlihat menginfiltrasi dinding pembuluh darah dengan deposit fibrin intramural dan intravascular, yang mengindikasikan kerusakan vascular (vaskulitis limfositik). Biopsi dari tepi ulkus menunjukkan transisi infiltrate seluler dari limfosit dan beberapa histiosit ke lekosit pomorfonuklear yang dominan. Biopsi dari bagian sentral

lesi PG ulseratif menunjukkan pembentukan abses dengan infiltrasi nertofilik dermal yang intens yang meluas ke panikulus dan jaringan nekrosis. Pemeriksaan histologi lesi kulit pasien PG bulosa menunjukkan lokasi bula yang tidak jelas pada subepidermal atau intraepidermal, disertai nekrosis epidermis dan edema dermis atas nyata dan netrofil dominan. Pada PG pustulosa, ditemui infiltrate netrofil dermal padat, edema sub-epidermis dan infiltrasi netrofil ke dalam epidermis dan agregasi sub-korneal. Pada PG vegetatif ditandai hyperplasia pseudoepiteliomatosa, pembentukan saluran sinus, dan granuloma palisading dalam abses netrofilik dermis fokal.

Pemeriksan khusus

Tes tambahan yang dibutuhkan berdasarkan anamnesis dan pemeriksaan fisik, di antaranya endoskopi, pemeriksaan pembuluh darah, aspirasi sumsum tulang, ultrasound abdomen, computed tomography (Gambar 13.1).

Diagnosis banding

Tabel 13.1. Diagnosis banding PG

Berdasarkan tipe/varian spesifik PG	Berdasarkan lokasi spesifik PG
PG ulseratif	**Parastomal**
Vaskular	Dermatoses
Ulkus stasis vena	DKA/DKI
Penyakit oklusi (arteritis)	Psoriasis
Vaskulitis	Infeksi
Sindrom anti-phospholipid-antibody	Selulitis
Keganasan	Kandida
Primer/sekunder	Lain-lain
Infeksi	Bowel disease
Bacterial	keganasan
Mikobakteri	
Viral (herpes simplek)	
Jamur dalam	
Lain-lain	
Obat (halogenoderma)	
Nectizing fasciitis	
Sifilis/amebiasis	
Dermatitis artefacta	
Insect bite (spider)	

PG bulosa Infeksi Bacterial Viral (immunocompromized) Jamur (mukormikosis pada diabetes) Lain-lain Sindrom Sweet/ penyakit Behcet BP EM Insect bite	**Dalam luka** Infeksi Suture allergy Mekanik keganasan
PG pustular Infeksi Vaskulitis Lain-lain Erupsi obat pustular Psoriasis pustulosa Piostomatitis vegetans Bowel bypass syndrome	**Genital** Infeksi Bacterial/viral Tuberculosis/tuberkulid Keganasan Penyakit Paget ekstramamari Lain-lain Sifilis LGV Penyakit Behcet
PG vegetatif Infeksi Bacterial Mikobakterial Leishmaniasis Lain-lain Pioderma blastomycosis-like Pioderma vegetans Dermatitis artefacta Keganasan	**Kepala-leher** Infeksi Keganasan Karsinoma sel skuamosa Karsinoma sel basal Lain-lain Vaskulitis Wegener granulomatosis Malignant pyoderma Lain-lain Dermatitis artefacta

Karena tidak ada tes diagnostic konfirmatif PG, maka diagnosis PG didasarkan pada kriteria mayor berikut:

Diagnosis PG sangat mungkin bila pasien menunjukkan:

1. Awitan akut dari lesi yang nyeri yang sesuai dengan criteria morfologi (ulkus, bulosa, pustular, atau vegetatif) pada pasien (biasanya usia pertengahan) bukan akibat toksemia signifikan atau asupan obat yang relevan, dan

2. Bukti histologik adanya netrofilia jaringan nyata yang bukan akibat vaskulitis leukositoklastik, keganasan atau infeksi (dibuktikan melalui pemeriksaan special dan kultur), dan
3. Pemeriksaan memadai tidak ada stasis/oklusi/vaskulitis.

Kriteria minor: bukti pendukung diagnosis atau meningkatkan kecurigaan adanya PG pada pasein yang tidak memenuhi criteria mayor:

1. Lokasi pada tempat khas (PG ulseratif pada kaki, vegetatif pada badan, bulosa pada upper limb, pustular pada badan atau wajah), atau pada lokasi ada trauma kulit (PG ulseratif), atau lokasi peristomal.
2. Progresi cepat lesi radang disertai peningkatan rasa sakit/nyeri (kecuali PG vegetatif)
3. Timbul PG pada individu dengan penyakit sistemik (arthritis, inflammatory bowel disease, diskrasi hematologik (kecuali PG vegetatif)
4. Nyeri dan radang cepat berkurang pada pemberian steroid sistemik.

Komplikasi

PG aktif atau PG yang mendapat pengobatan jelek akan menyebabkan morbiditas signifikan (hilangnya mobilitas, nyeri, infeksi sekunder, anemia). Sebagian pengobatan yang dipakai untuk PG mempunyai efek samping nyata dan harus diberikan dalam jangka lama (beberapa bulan).

Prognosis dan perjalanan penyakit

Prognosis tergantung pada tipe PG, usia dan jenis kelamin, adanya penyakit sistemik lain, dan terapi (jenis, dosis, durasi) untuk mengontrol penyakit. Prognosis pasien PG vegetatif umumnya baik dan lesi kulit sering sembuh dalam 6 bulan sejak mulai terapi. Lesi kulit pasein PG pustular sering remisi komplit bila inflammatory bowel disease yang menyertai berhasil diatasi. PG ulseratif merupakan penyakit kronik rekuren dengan morbiditas dan mortalitas sifnifikan. Pasien > 65 tahun dan jenis kelamin laki-laki tampaknya

mempunyai prognosis lebih jelek, demikian pula pasien PG bulosa yang disertai gangguan hematologik.

Pengobatan

Umum

Pasien diberi penjelasan sebenarnya mengenai penyakit. Penyembuhan memerlukan waktu lama. Istirahat cukup, obat penghilang sakit yang efisien, koreksi terhadap anemia, dan terapi memadai terhadap penyakit yang menyertai, sangat penting dalam strategi penatalaksanaan menyeluruh pasien PG

Perawatan lesi kulit

Biasanya lesi kulit sangat nyeri sehingga pembersihan dilakukan tiap hari dengan salin steril atau larutan antiseptik ringan. Larutan kalium permanganat 1/2000 dapat menolong bila ada eksudat nyata. Silver sulphadiazin 1% biasanya mendinginkan bila diberikan pada lesi ulseratif dan dapat memfasilitasi jaringan granulasi serta menghambat pertumbuhan bakteri. Perawatan non-adesif harus ditempatkan di lesi. Dapat pula dipakai hidrokoloid dressing, dan dapat dibiarkan selama 2-3 hari. Hindari pemakaian iritan kimiawi, kaustik (silver nitrate), atau kasa yang dapat melekat ke dasar ulkus.

Terapi topikal

Terapi topikal penting sebagai terapi tambahan bagi terapi sistemik, dan mencukupi untuk mengontrol kondisi pada PG vegetatif atau ulseratif yang ringan. Salap steroid berfluor yang dioles pada tepi lesi PG aktif dapat mengurangi radang dan dapat mencukupi sebagai monoterapi menyembuhkan PG vegetatif atau PG peristomal superficial. Disodium kromoglikat topical (dengan/tanpa oklusi), benzoil peroksid, krim/patch nikotin, oksigen hiperbarik, dan radioterapi semuanya telah dilaporkan efektif pada pasien PG. Takrolimus topical (dengan/tanpa oklusi) tampaknya efektif terutama untuk PG pustular dan PG peristomal.

Terapi intralesi

Triamsinolon asetonid intralesi (5-10 mg/ml) disuntikkan 2x/minggu ke dalam bagian batas lesi PG vegetatif dapat menyembuhkan dan dan berguna pada PG ulseratif bila satu bagian ulkus terbukti rekalsitran terhadap terapi lain. Siklosporin intralesi dan takrolimus telah dilaporkan pula efektif pada beberapa pasien.

Terapi sistemik

Terapi **steroid sistemik** (prednisone 0.5-1.5 mg/kg/hari, oral) barangkali merupakan terapi pilihan awal untuk sebagian besar pasien PG. Dosis awal steroid harus cukup tinggi untuk mengatasi penyakit. Keluhan nyeri cepat berkurang setelah inisiasi steroid dan steroid harus diteruskan pada dosis tersebut sampai lesi menunjukkan penyembuhan, setelah itu dosis diturunkan secara berangsur. Steroid-sparing agent harus segera ditambahkan karena terapi yang lama hampir selalu terjadi pada sebagian besar pasien, demikian pula prosedur pencegahan terhadap tulang untuk menghindari osteoporosis. Metilprednisolon iv dalam dosis denyut (500 mg-1 g, i.v.) hanya diberikan pada kasus khusus saja karena efek merugikan potensial yang dapat terjadi. **Dapson** (500-200 mg/hari, oral), telah dipakai secara tradisional pada PG dan tetap berguna, terutama bila diberikan bersama dengan steroid sistemik. Agen antimicrobial yang dilaporkan berhasil pada PG, di antaranya rifampisin, tetrasiklin, vankomisin, mezlocillin, klofazimin, dan minosiklin. Obat tersebut biasanya dikombinasikan dengan terapi sistemik lain dan mekanisme kerja pada PG bukan sebagai antibakteri. Pengalaman terbanyak adalah dengan klofazimin (200-400 mg/hari, oral) dan **minosiklin** (2 x 50-100 mg/hari). Minosiklin ditoleransi baik dan sering memudahkan penurunan dosis steroid sistemik dan dapat memperpanjang masa remisi penyakit.

Siklosporin adalah alternatif terapi lini pertama PG, atau dapat diberikan bersama steroid sistemik untuk mencapai kendali cepat penyakit. Dosis 3-6 mg/kg/hari cukup efektif dan terapi memerlukan 3-4 bulan pengobatan.

Takrolimus (0.1-0.3 mg/kg, oral) dan mycophenolate mofetil (500 mg-1 g, 2 x/hari, oral) telah digunakan dan sukses mengobati PG, baik sebagai monoterapi atau kombinasi dengan steroid sistemik atau siklosporin. Infliximab (5 mg/kg, i.v.), dilaporkan efektif pada beberapa pasien PG, demikian pula etanercept dan adalimumab. Obat lain yang dilaporkan menolong pada PG adalah azatioprin, colchicine, siklofosfamid, klorambucil, dan melphalan. Obat tersebut dapat memberikan efek toksik dan pengalaman mengenai efektivitasnya masih terbatas.

Modalitas lain yang dilaporkan berguna pada sejumlah kecil pasien PG adalah IVIG, IFN-α, nikotin, KJ, leukopheresis, dan plasma exchange.

Setelah PG terkendali (oleh modalitas apapun), terapi pemeliharaan harus diteruskan sampai tercapai penyembuhan komplit lesi. Pasien PG ulseratif mempunyai risiko signifikan untuk kambuh, sehingga diperlukan follow-up jangka panjang.

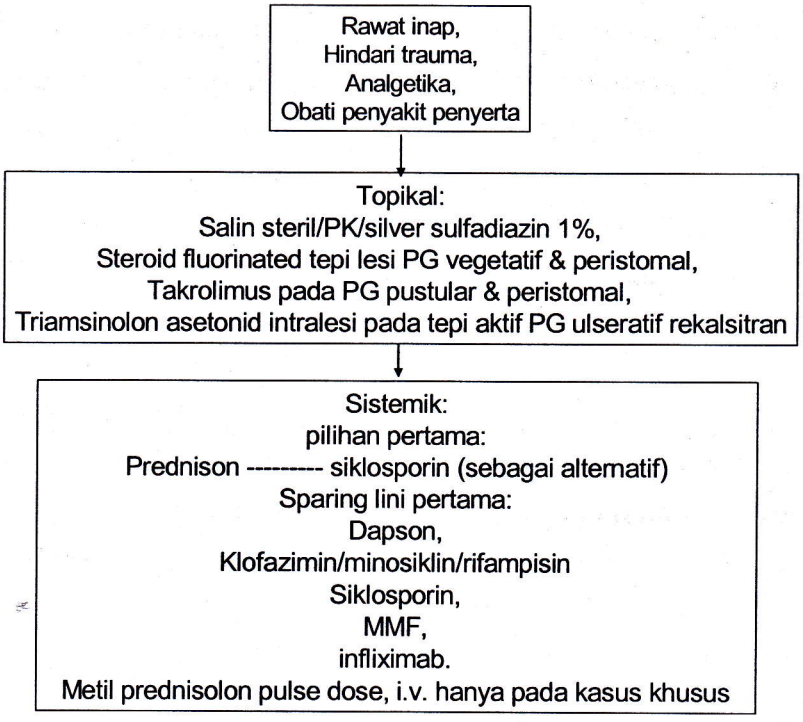

Gambar 13.7. Skema pengobatan PG.

Pencegahan

Pasien dengan riwayat PG disarankan menghindari trauma pada kulit (fenomena patergik). Bila pasien tersebut akan menjalani operasi, mereka harus di supervisi oleh dokter kulit pada fase postoperative. Pasien dengan riwayat PG agresif memerlukan terapi steroid sistemik selama dan untuk periode (2 minggu atau lebih) postoperative, untuk menghindari lesi PG baru. Pasien dengan riwayat PG dan penyakit Crohn yang akan mendapat ileostomi, harus diperingatkan akan kemungkinan timbulnya lesi PG peristomal.

DAFTAR PUSTAKA

1. Powell FC, Hackett BC. Pyoderma gangrenosum (PG). In: Wolff K, Goldsmith LA, Katz SI, Gilchrest BA, Paller AS, David J. Leffell DJ, editors. Fitzpatrick's Dermatology in General Medicine, VII ed. New York: McGraw-Hill; 2008. p. 296-302.

BAB XIV
LUPUS ERITEMATOSUS

Pendahuluan

Lupus eritematosus (LE) adalah penyakit jaringan ikat heterogen disertai aktivasi sel B poliklonal (terjadi otoimunitas yang ditujukan terutama pada konstituen molekuler nukleosom dan ribonukleoprotein) dan diyakini diakibatkan oleh interaksi faktor host (gen sensitif, hormon) dan lingkungan. Spektrum keterlibatan penyakit dapat bervariasi dari keterlibatan kulit terbatas (*cutaneous* LE atau CLE) sampai penyakit sistemik (*systemic* LE atau SLE). Pola kulit yang terkena pada individu dengan LE dapat memberikan petunjuk mengenai posisi spektrum dimana penyakit pasien ditempatkan.

Nomenklatur dan sistem klasifikasi berdasar Gillian JN membagi manifestasi kulit LE menjadi LE-*specific skin disease* (lesi menunjukkan perubahan histologik khas) dan LE-*non-specific skin disease* (pemeriksaan histologik tidak spesifik LE dan/atau dapat dijumpai sebagai gambaran histologi penyakit lain). LE-*specifik skin disease* sering dipakai sebagai sinonim *cutaneous* LE (CLE). (Tabel 1.)

Tabel 14.1. Klasifikasi lesi kulit LE menurut Gillian

I. **LE-specific skin disease (CLE)**	II. **LE-non-specific skin disease**
A. Acute cutaneous LE (ACLE) 1. Localized ACLE (malar rash; butterfly rash) 2. Generalized ACLE (lupus maculopapular rash)	A. Cutaneous vascular disease 1. Vasculitis a. leukocytoclastic (1) palpable purpura (2) urticarial vasculitis b. periarteritis nodosa-like cutaneous lesions 2. Vasculopathy a. Degos disease-like lesions b. Secondary atrophie blanche 3. Periungual telangiectasia 4. Livedo reticularis 5. Thrombophlebitis 6. Raynaud phenomena 7. Erythromelalgia

B. Subacute cutaneous LE (SCLE) 1. Annular SCLE (lupus marginatus, LE gyrates repens 2.Papulosquamous SCLE (disseminated DLE, psoriasiformLE, maculopapular photosensitive LE)	B. Non-scarring alopecia 1. "lupus hair" 2. Telogen effluvium 3. Alopecia areata
C. Chronic cutaneous LE (CCLE) 1. Classic discoid LE (DLE) a. Localized DLE b. Generalized DLE 2. Hypertrophic/verrucous DLE 3. Lupus profundus/lupus panniculitis 4. Mucosal DLE a. Oral DLE b. Conjunctival DLE 5. Lupus tumidus (urticarial plaque of LE) 6. Chilblain LE (chilblain lupus) 7. Lichenoid DLE (LE/lichen planus overlap, lupus planus)	C. Sclerodactyly D. Rheumatoid nodules E. Calcinosis cutis F. LE-non-specific bullous lesions G. Urticaria H. Papulonodular mucinosis I. Cutis laxa/anctoderma J. Acanthosis nigricans (type B insulin resistance) K. Erythema multiforme L. Leg ulcers M. Lichen planus

Tabel 14.2. Kriteria klasifikasi SLE yang telah direvisi 1982

Kriteria	Definisi
1. Malar rash	Fixed erythema, flat or raised, over the malar eminence, tending the spare the nasolabial folds
2. Discoid rash	Erythematous raised patches with adherent keratotic scaling and follicular plugging; atrophic scarring may occur in older lesions
3. Photosensitivity	Skin rash as a result of unusual reaction to sunlight, by patient history or physician observation
4. Oral ulcers	Oral or nasopharyngeal ulceration, usually painless, observed by physician
5. Arthritis	Non-erosive arthritis involving two or more peripheral joints, characterized by tenderness, swelling, or effusion
6. Serositis	a. Pleuritis—convincing history of pleuritis pain or rub heard by physician or evidence of pleural effusion, or b. Pericarditis—documented by electrocardiogram or rub or evidence of pericardial effusion

7. Renal disorder	a. Persistent proteinuria-- > 0.5 g/day or greater than 3+ if quantitation not performed, or b. Cellular casts—may be red cell, hemoglobin, granular, tubular, or mixed
8. Neurologic disorder	a. Seizures—in the absence of offending drugs or known metabolic derangements (e.g. uremia, ketoacidosis, or electrolyte imbalance), or b. Psychosis—in the absence of offending drugs or known metabolic derangement (e.g. uremia, ketoacidosis, or electrolyte imbalance)
9. Hematologic disorder	a. Hemolytic anemia—with reticulocytosis, or b. Leukopenia-- < 4000 μL total on two or more occasions, or Lymphopenia-- < 1500/μL on two or more occasions, or Thrombocytopenia-- < 100.000 μL in the absence of offending drugs
10.Immunologic disorder	a. Anti-DNA—antibody to native DNA in abnormal titer, or b. Anti-Sm—presence of antibody to Sm nuclear antigen, or c. Positive finding of anti-phospholipid antibodies based on (1) an abnormal serum level of IgG or IgM anticardiolipin antibodies, (2) a positive test result for lupus anticoagulant using a standard method, or (3) a false-positive serologic test for syphilis known to be positive for at least 6 mo and confirmed by Treponema pallidum immobilization or fuorescent treponemal antibody absorption test
11.Anti-nuclear antibody	An abnormal titer of anti-nuclear antibody by immunofluorescence of an equivalent assay at any point in time and in the absence of drugs known to be associated with "drug-induced lupus" syndrome.

Pasien dianggap menderita SLE bila didapatkan 4 kriteria, baik serial maupun simultan, dalam setiap interval observasi.

Sumber: Tan EM et al: The 1982 revised criteria for the classification of SLE. Arthritis Rheum 25:1271, 1982.

Epidemiologi

Malar, atau *butterfly rash* (*localized acute cutaneous* LE atau *localized* ACLE), telah dilaporkan dalam 20 sampai 60% pasien LE. Data terbatas menunjukkan bahwa makulopapular, atau rash SLE dari *generalized* ACLE didapatkan kisaran 35 sampai 60% pasien SLE. ACLE, seperti SLE pada umumnya, lebih banyak pada wanita dibandingkan pria (8:1), dan mngenai semua ras.

Pasien dengan lesi *subacute cutaneous* LE atau SCLE mencakup 7 sampai 27 populasi pasien LE. SCLE terutama diderita wanita kulit putih, dengan usia rerata awitan pada usia 50 tahun.

Bentuk terbanyak *chronic cutaneous* LE atau CCLE yaitu *discoid* LE atau DLE, didapati pada 15 sampai 30% pasien SLE. Kisaran 5% pasien dengan *localized* DLE dapat berkembang menjadi SLE. DLE paling banyak pada usia 20 dan 40 tahun, dengan rasio wanita-pria 3:2 sampai 3:1, dan semua ras dapat terkena.

Etiologi dan patogenesis

Penyebab dari dan mekanisme patogenesis yang bertanggung jawab dalam kejadian LE-*specific skin disease* belum sepenuhnya dipahami. Patogenesis LE-*specific skin disease* mirip dengan patogenesis SLE, yaitu interaksi antara faktor host (gen sensitif, hormonal) dan faktor lingkungan (radiasi ultraviolet, virus, obat) sehingga terjadi kehilangan *self-tolerance*, dan induksi otoimunitas. Hal tersebut kemudian diikuti dengan aktivasi dan ekspansi sistem imun, dan berakhir dengan kerusakan imunologik pada *end organ* dan ekspresi klinis penyakit.

Faktor host

Gen sensitif. Pada manusia, asosiasi genetik antara LE-*specific skin disease* dan MHC klas II DR telah dikenal, misal pasien SLE dan gambaran overlap sindrom Sjogren mempunyai HLA-DR3, DQA1*0501, DQB1*0502. Peningkatan bermakna HLA-B7, -B8, -DR2, -DR3, dan –DQA0102 dan

penurunan nyataHLA-A2 dilaporkan pasien DLE. Kombinasi HLA-DR3, HLA-DQA0102, dan HLA-B7 memberikan converse risiko relative (7,4) untuk DLE. Walaupun ada basis teoritis kuat bahwa alle MHC dapat bertindak sebagai gen sensitive penyakit, terdapat pula pengenalan yang meningkat bahwa allel HLA klas II lebih dekat berasosiasi dengan otoantibodi spesifik dan fenotip klinis penyakit.

Hormon seks. Observasi klinis yang paling jelas adalah predileksi SLE pada wanita. Hal ini akibat pengaruh kormon seks terhadap sistem imun. Level estrogen dan progesteron yang tinggi mempromosikan otoreaktivitas humoral. Pasien lupus memetabolisme estrogen secara berbeda, sehingga level estrogen meningkat 20 x dibandingkan kontrol sehat. Level estrogen yang tinggi tersebut menyebabkan (1) peningkatan limfosit *self-reactive*, (2) peningkatan rasio CD4/CD8, dan (3) peningkatan jumlah sel B yang meninggalkan sumsum tulang dan sel ini mengekspresikan pengenalan *high-affinity* dari *self*-DNA. Sebaliknya, androgen menggeser profil sitokin ke respon Th1 *cell-mediated immune response*. Secara teori kontrasepsi oral dapat menyebabkan kekambuhan penyakit, tetapi trial multisenter besar menunjukkan bahwa estrogen aman dan tidak menyebabkan penyakit lebih parah. Baik pria maupun wanita dengan SLE menunjukkan penurunan testosteron, dihidrotestosteron, dehidroepiandrosteron (DHEA), dan DHEA sulfat. Studi pemberian DHEA eksogen pada kekambuhan SLE menunjukkan 200 mg DHEA selama 7 sampai 12 bulan akan menurunkan kebutuhan steroid dan menurunkan frekuensi kekambuhan penyakit. Level prolaktin yang tinggi disertai dengan adanya titer tinggi anti-DNA dan meningkatnya perjalanan penyakit otoimun pada wanita SLE. Hal ini menjelaskan mengapa eksaserbasi penyakit terus berlanjut setelah melahirkan.

Faktor lingkungan

Predisposisi genetik untuk diatesis lupus tidak dengan sendirinya akan menghasilkan penyakit, tetapi Induksi otoimunitas pada pasien tersebut dipicu

oleh beberapa pemicu lingkunagn. Obat, virus, sinar UV, dan mungkin tembakau telah dibuktikan dapat menginduksi perkembangan SLE.

Radiasi ultraviolet (UVR). UVB mungkin merupakan faktor lingkungan terpenting pada fase induksi SLE, dan terutama pada LE-specific skin disease. Sinar UV menyebabkan self-immunity dan hilangnya toleran karena ia menyebabkan apoptosis keratinosit, yang pada gilirannya membuat cryptic peptides tersedia untuk imunosurveilen. Radiasi UVB dapat memindahkan otoantigen Ro/SS-A dan La/SS-B, dan calcineurin dari tempat normalnya dalam keratinosit ke permukaan sel. Sinar UV menyebabkan peningkatan pelepasan mediator pada pasien SLE. Iradiasi UVB menginduksi pelepasan CCL27 (cutaneous T cel l-attracting ckemokine), yang akan upregulate ekspresi kemokin yang mengaktifkan sel T otoreaktif dan IFN-α dari sel DC. Sinar UV mempengaruhi sel imunoregulator, yang pada normal menolong menekan pola inflamasi kulit abnormal.

Tobacco exposure. Studi kasus kontrol skala besar melaporkan bahwa perokok mempunyai risiko lebih besar menderita SLE dibandingkan dengan yang tidak merokok atau sebelumnya merokok. Hal tersebut diduga oleh amin aromatik lipogenik yang terkandung dalam rokok. Selain itu, pasien LE-specific skin disease yang merokok akan kurang responsif terhadap antimalaria.

Obat. Mekanisme *drug-induced* lupus, yaitu agen provokatif menginduksi hipometilasi DNA sel T sehingga repair DNA berubah. Jumlah metilasi DNA berkorelasi dengan meningkatnya otoreaktivitas biologic limfosit. Obat yang menginduksi CLE dapat dikaitkan dengan sifat fosensitasi obat tersebut. Diduga obat tersebut menyebabkan peningkatan apoptosis keratinosit, meningkatkan pajanan peptid pada permukaan sel, dan meningkatkan sitokin proinflamasi (TNF-α dan IFN-α).

- **Virus.** Masih spekulasi. Infeksi oleh virus á (rubella, cytomegalovirus) mampu menginduksi ekspresi Ro/SS-A pada permukaan sel dan otoantigen terkait yang terdapat dalam sel akan mengalami apoptosis. Pada pasien SLE didapati gangguan pengontrolan infeksi EBV laten, karena adanya respon sel T yang berubah.

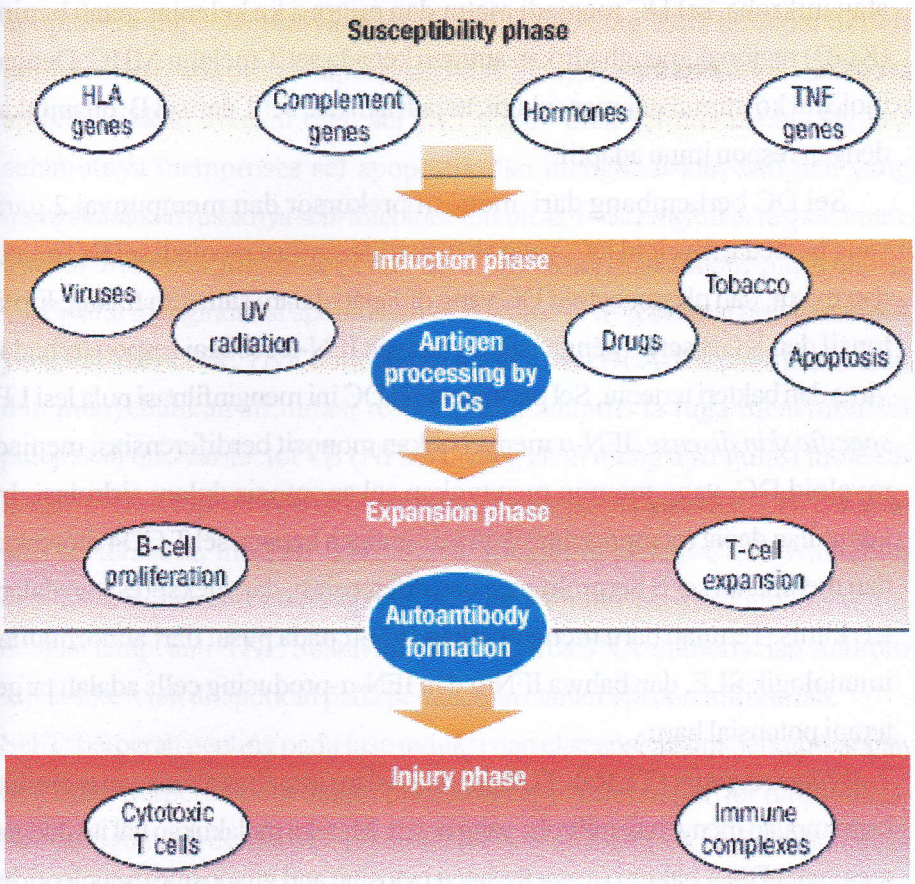

Gambar 14.1. Model patogenesis SLE. DCs = dendritic cells; TNF = tumor necrosis factor; UV = ultraviolet.

Konstituen kunci dalam patogenesis LE

Sel dendritik dan IFN-α. Sel dendritik (DC) mempunyai peran kunci dalam pengenalan antigen dan stimulasi sistem imun. Mereka berperan seperti anjing pengawas dalam semua jaringan perifer dalam keadaan imatur. Sel DC imatur penting dalam mempertahankan toleransi perifer terhadap self-antigen. Mereka secara konstan menyaring lingkungannya, menangkap self-antigen yang dilepas dalam tissue turnover normal (apoptosis), dan pada keadaan tidak ada inflamasi,mereka bertindak sebagai pembersih rumah. Apabila ada inflamasi

atau mikroba, sel DC menjadi matur dan migrasi ke kelenjar getah bening (KGB) regional, menghadirkan antigen kepada sel T melalui MHC. Dengan molekul ko-stimulator mencukupi, terjadi aktivasi sel T dan sel B, dilanjutkan dengan respon imun adaptif.

Sel DC berkembang dari monosit prekursor dan mempunyai 2 garis yang berbeda, myeloid DC, yang akan berdiferensiasi menjadi sel DC imatur dan matur, dan plasmacytoid DC yang didapati dalam sumsum tulang, limfa, tonsil dan KGB serta menghasilkan banyak IFN-α sebagai respon terhadap virus dan bakteri tertentu. Sel plasmacytoid DC ini menginfiltrasi pula lesi LE-*specific skin disease*. IFN-α menyebabkan monosit berdiferensiasi menjadi myeloid DC, yang mampu menangkap sel apoptosis dalam sirkulasi. Ini kemudian dapat mempresentasikan self-antigen kepada sel T CD4 otoreaktif dan membantu sel B berproliferasi dan diferensiasi, dan diekspresikan dalam LE klinis. Temuan baru menempatkan IFN-α pada pusat dari abnormalitas imunologik SLE, dan bahwa IFN-α dan IFN-α-producing cells adalah target terapi potensial baru.

Toll-*like receptors* (TLRs). TLR penting dalam imunitas alami dan memiliki kemampuan mengenali mikroba yang poten. Mereka melakukan hal itu dengan mengenal DNA bakteri (unmethylated cytosine and guanosine dinucleotides sequence motifs). Tampak bahwa komplek DNA/anti-DNA memicu TLR signaling, yang kemudian menginduksi

1. Proliferasi sel B otoreaktif
2. Sekresi IFN-α dari sel DC

Apoptosis dan komplemen. Pada SLE, apoptosis sel mononuclear darah tepi meningkat. Pada CLE, terdapat banyak keratinosit yang apoptosis, akibat respon terhadap UVR. Bila selapoptotik tidak dibersihkan, ia akan mengalami nekrosis dan pelarutan membrane sel, sehingga kandungan intrasel yang sebelumnya tersembunyi, akan lepas (ribonukleoprotein, dsDNA, dan Ro/SS-A). Pasien lupus mempunyai gangguan pengaturan apoptosis dan pembersihan sel apoptotik. Pada keadaan normal, komplemen mengikat sel

apoptotic yang selanjutnya dibuang oleh makrofag. Bila terdapat deficit komplemen (pada pasien lupus) dan tidak mengikat sel apoptotik, maka sel apoptotic akan dikenal oleh sel DC, bukan oleh sel makrofag. Sel DC selanjutnya memproses sel apoptotik dan menghadirkan antigen, yang mengakibatkan rusaknya self-tolerance diikuti aktivasi rangkaian respon imun.

***Tumor necrosis factor-α* (TNF-α)**. TNF-α terlibat dalam patogenesis CLE,yaitu menginduksi apoptosis melalui Fas. TNF-α berasal dari kerainosit yang terpajan UVR. TNF-α menginduksi ekspresi HLA-DR pada keratinosit dan menyebabkan stimulasi respon imun adaptif. Ia juga menstimulasi pelepasan nuclear factor kB (NFkB), yang akan meng upregulasi molekul adesi. TNF-α diproduksi dalam jumlah besar pada pasien SCLE. Dengan alas an tersebut, inhibisi TNF dapat menolong pasien CLE. Walaupun demikian, terdapat beberapa laporan mengenai timbul dan memburuknya CLE dengan terapi anti-TNF. Selain itu, timbulnya dsDNA antibody dan sindrom lupus-like telah dilaporkan pada pemakaian etanercept dan infliximab.

Sel T. berperan penting pada fase induksi dan ekspansi dalam perkembangan SLE, dan perperan pula dalam perkembangan toleran perifer dan sentral. Self-antigen dipresentasikan oleh sel DC kepada sel T otoreaktif. Ikatan T-cell receptor ke ligan nya akan mengaktifkan sel T. Pada SLE dan CLE, menperagakan marka dari meningkatnya aktivasi, dan antigen DR+. Sel T ikut membantu sel B otoreaktif untuk menghasilkan otoantibodi, contohnya IgG anti-dsDNA. Terakhir, sel memfasilitasi kerusakan jaringan pada end organs. Penelitian terbaru telah menyorot relevansi limfosit sitotoksik pada kerusakan jaringan pada SLE dan CLE.

Sel B. Sel terlibat dalam fase ekspansi dari pathogenesis LE, dimana mereka mempresentasikan antigen kepada sel T otoreaktif dan selanjutnya memperkuat aktivasi sel T. Produksi otoantibodi terhadap antigen nuclear merupakan ciri khas pada SLE. Beberapa otoantibodi ini diperkirakan bersifat patogenik langsung, termasuk antibody dsDNA dan Ro/SS-A. Antibodi tersebut berperan langsung dalam injury phase LE. Otoantibodi tersebut

membentuk komplek imun, yang menyebabkan kerusakan jaringan (kematian sel langsung, aktivasi seluler, opsonisasi, dan memblok fungsi molekul target). Sel B tidak begitu penting pada CLE, berdasarkan kenyataan rituximab kurang efektif untuk CLE. Berdasarkan pada kompleksitas pathogenesis LE, pemberian farmakoterapi multipel (beberapa obat dengan patomekanisme berbeda) mungkin diperlukan mengobati pasien dengan penyakit rekalsitran.

Gambaran klinis

Lesi kulit.

Tabel 3. membandingkan gambaran kunci dari klinis, histopatologik, dan laboratorik dari ACLE, SCLE dan DLE klasik. Merupakan hal yang penting untuk membedakan ke-3 subtipe tersebut, karena tipe kulit yang terkena dan merefleksikan pola aktivitas SLE yang mendasarinya (istilah akut, subakut, dan kronik CLE bukan berarti semata sudah berlangsung berapa lama penyakit, tetapi lebih kepada kecepatan dan keparahan SLE yang menyertai). Sebagai contoh, ACLE hampir selalu timbul dalam seting SLE flare akut, CCLE sering timbul tanpa SLE atau SLE ringan, dan SCLE menempati posisi intermediate dalam spectrum klinis. Walaupun penting untuk menilai risiko, subklasifikasi kadang sukar karena tidak jarang dijumpai beberapa subtype timbul bersama pada 1 pasien.

Tabel 14.3. perbandingan antara 3 tipe utama LE-specific skin diseas

Gambaran penyakit	ACLE	SCLE	DLE klasik
Lesi kulit			
Indurasi	0	0	+++
Atrofi dermis	0	0	+++
Perubahan pigmen	+	++	+++
Follicular plugging	0	0	+++
Hiperkeratosis	+	++	+++

Histopatologi			
Membran basal menebal	0	+	+++
Infiltrat likenoid	+	++	+++
Inflamasi periappendageal	0	+	+++
Lupus band			
Lesional	++	++	+++
Non-lesional	++	+	0
Anti-nuclear antibodies	+++	++	+
Antibodi Ro/SS-A			
Dengan imunodifusi	+	+++	0
Dengan ELISA	++	+++	+
Anti-dsDNA antibodies	+++	+	0
Hipokomplementemia	+++	+	+
Risiko menjadi SLE	+++	++	+

+++: asosiasi kuat; ++: asosiasi moderat; +: asosiasi lemah; 0: tidak ada asosiasi, negatif.

Sumber: Sontheimer RD, Provost TT. Lupus erythematosus, in Cutaneous Manifestations of Rheumatic Diseases, edited by Sontheimer RD, Provost TT. Baltimore, Wlliams & Wilkins, 1996.

ACUTE CUTANEOUS LUPUS ERYTHEMATOSUS (ACLE). Pada localized ACLE, eritem confluen simetrik dan edema terpusat pada daerah malar dan menyeberang melewati hidung. Lipat nasolabial secara khas tidak terkena. Dahi, chin dan area V leher dapat terkena, dan pembengkakan wajah dapat terjadi. Kadang-kadang, ACLE mulai berupa makula kecil dan/atau papul pada wajah yang kemudian berkonfluen dan hiperkeratotik. Pada generalized ACLE, tampak erupsi morbiliformis atau eksantematous luas sering terfokus pada bagian ekstensor lengan dan tangan dan yang khas, tidak mengenai knuckles (Gambar 2.).



Gambar 14.2. Eritema batas tegas tertutup skuama halus pada punggung tangan, jari dan area periungual, dan tidak ada lesi pada knuckles.

Gambar 14.3. closed-up eritem periungual dan telangiektasis jelas. Gambaran ini lebih tipikal pada dermatomiositis.

Walaupun perivascular *nail fold erythema* dan telangiektasia dapat timbul (gambar 3.), tetapi lebih sering dan jelas pada dermatomiositis. Generalized ACLE dinamai pula sebagai *maculopapular rash of* SLE, *photosensitive lupus dermatitis*, dan SLE *rash*. Bentuk ACLE akut yang ekstrim (LE-*specific vesicobullous disease*), jarang ditemui dan dapat menyerupai TEN. Bentuk

ini terjadi akibat apoptosis luas keratinosit epidermal, dan terjadi dalam area *full-thickness epidermal skin necrosis*, yang kemudian mengelupas. Ia dapat dibedakan dari TEN karena lesi timbul terutama pada area yang terpajan matahari, awitan lebih lambat, dan mukosa dapat terkena atau tidak. ACLE dipresipitasi atau eksaserbasi oleh sinar UV. Bentuk ACLE berlangsung hanya beberapa jam, hari, beberapa minggu atau lebih lama. Dapat terjadi perubahan pigmentasi paska radang, dan tidak terjadi scar (kecuali bila diperparah oleh infeksi sekunder). Dapat terjadi bersamaan dengan SCLE. Baik *localized* maupun *generalized* ACLE hilang dan timbul secara paralel dengan aktivitas SLE yang mendasari.

SUBACUTE CUTANEOUS LUPUS ERYTHEMATOSUS (SCLE). Beberapa nama lain sebagai sinonim yaitu symetric erythema centrifugum, disseminated DLE, autoimmune annular erythema, subacute disseminated LE, superficial disseminated LE, psoriasiform LE, pityriasiform LE, maculopapular photosensitive LE, dan LE gyratum repens. Walaupun temuan otoantibodi terhadap partikel ribonukleoprotein Ro/SS-A sangat mendukung diagnosis SCLE, adanya spesifisitas otoantibodi ini tidak dibutuhkan untuk membuat diagnosis SCLE. Awalnya SCLE tampak sebagai makula eritem dan/atau papul yang kemudian berkembang menjadi pauloskuamosa hiperkeratotik atau plakat anuler/polisiklik (Gambar 4A dan 4B). Lesi SCLE bersifat fotosensitif dan timbul terutama pada area terpajan matahari (punggung atas, bahu, bagian ekstensor lengan, area V leher dan jarang pada wajah). Lesi SCLE sembuh tanpa skar tetapi dapat menyembuh (lama atau permanent) berupa leukoderma (vitiligo-like) dan telangiektasia.

Gambar 14.4A. SCLE anular pada punggung atas wanita usia 38 tahun. Bagian sentral yang hipopigmentasi didapati atrofi dermis.

Gambar 14.4B. SCLE papuloskuamosa di atas pada bagian ekstensor lengan bawah wanita usia 26 tahun.

Kadang, lesi awal SCLE tampak seperti eritem multiforme. Kasus seperti ini sama dengan sindrom Rowell (lesi EM-like pada pasien SLE yang mempunyai otoantibodi La/SS-B). Sebagai akibat kerusakan inten pada sel basal epidermis, pinggir aktif lesi anuler SCLE kadang mengalami perubahan vesikobulosa yang kemudian menghasilkan gambaran krustasi. Lesi tersebut dapat menyerupai SJS/TEN. Patogenesisnya sama seperti pada ACLE yang TEN-like. SCLE jarang tampak seperti eritroderma. Kisaran 15-20% pasien dengan lesi SCLE mengembangkan pula lesi ACLE atau DLE klasik. Lesi SCLE tidak induratif, seperti halnya lesi DLE. Kisaran separuh pasien SCLE memenuhi criteria ACR yang telah direvisi untuk klasifikasi SLE. Walaupun demikian, manistasi nefritis, penyakit system syaraf pusat dan vaskulitis sistemik, hanya timbul pada 10-15% pasien SCLE. SCLE tipe papuloskuamosa, lekopenia, titer ANA tinggi (> 1:640), dan anti-dsDNA merupakan faktor risiko lesi SCLE untuk berkembang menjadi SLE. SCLE dapat tumpang tindih dengan penyakit otoimun lain (sindrom Sjogren, arthritis rematoid, tiroiditis Hashimoto. Dapat pula, SCLE disertai dengankeganasan internal (karsinoma payudara, paru, lambung, peranakan, porfiria kutanea tarda, GSE, penyakit Crohn dan limfoma Hodgkin.

CHRONIC CUTANEOUS LUPUS ERYTHEMATOSUS (CCLE). Bentuk paling umum CCLE, lesi DLE klasik awalnya berupa macula merah ungu, papul atau plakat kecil dan cepat membentuk permukaan yang hiperkeratotik. Lesi DLE klasik selanjutnya menjadi plakat eritem berbatas tegas ukuran uang logam, tertutup skuama yang melekat yang meluas ke dalam muara folikel rambut yang melebar. (Gambar 5.)

Gambar 14.5. DLE klasik. Plakat eritem awal yang tipikal pada dahi menunjukkan hiperkeratosis dan aksentuasi muara folikel pada pria usia 60 tahun dengan 25 tahun riwayat CLE. Lesi telah ada sejak 3 bulan tanpa atrofi dermis.

Lesi DLE melebar dengan eritema dan hiperpigmentasi pada bagian tepi, dengan skar atrofi bagian sentral, telangiektasia, dan hipopigmentasi. (Gambar 6.). Lesi DLE pada stadium ini dapat bergabung menjadi plakat besar.

Gambar 14.6. DLE klasik. Plakat eritem, berbatas tegas, bulat – ovoid, dengan sedikit indurasi pada leher dan wajah. Plakat menunjukkan hiperkeratosis ringan, beberapa terdapat atrofi dermis. Area hipopigmentasi tanpa radang dan skar, menandai lokasi lesi sebelumnya yang telah menyembuh.

Apabila timbul pada kulit berambut (scalp, pinggir bulu mata, alis), akan menyebabkan scarring alopecia. Lesi DLE ke dalam folikel rambut membentuk keratotic plugs. Apabila skuama yang lekat diangkat dari lesi lanjut, akan tampak keratotic spikes (tampak seperti carpet tacks) yang terproyeksi dari permukaan bawah skuama ('carpet tack' sign). Lesi tersebut sering dikelirukan dengan keratosis aktinik, karsinoma sel skuamosa, atau akne.

Lesi DLE paling sering ditemui pada wajah, scalp, telinga, area V leher, dan bagian ekstensor lengan. Kadang dijumpai plakat DLE yang simetris, hiperkeratotik dan butterfly-shape pada area malar wajah dan melintang di atas hidung. Lesi ini tidak boleh dikelirukan dengan lesi ACLE, karena lesi ACLE lebih transient, edematosa, dan kurang berskuama. Selain itu, lesi DLE induratif dan rekalsitran terhadapinhibitor calcineurin/steroid topical. DLE fasial, seperti halnya ACLE dan SCLE, biasanya tidak mengenai lipatan nasolabial. Scarring alopecia ireversibel pada DLE berbeda dari reversible, non-scarring alopecia oleh SLE. Tiep kehilangan rambut ini, *lupus hair*, dapat berupa telogen effluvium yang terjadi akibat flaring systemic disease.

Lesi localized DLE hanya timbul pada kepala atau leher, sedangkan lesi DLE generalisata dapat timbul di atas dan di bawah leher. Lesi DLE di bawah leher paling sering pada bagian ekstensor lengan, dan badan lainnya. Dapat menyerang nail unit seperti pada CLE lain dan SLE.

Lesi DLE dapat dipicu pajanan matahari, tetapi lebih kecil pengaruhnya dibandingkan pada ACLE dan SCLE. Semua tipe CLE dapat dipresipitasi oleh trauma kulit (fenomena Koebner).

Hubungan antara DLE klasik dan SLE telah menjadi subyek perdebatan. Summary points berikut dapat dibuat: (1) 5% pasien dengan lesi DLE klasik kelak dapat menjadi SLE; (2) Pasien DLE generalisata (lesi di atas dan di bawah leher) memiliki lebih banyak gangguan imunologik, risiko lebih tinggi untuk berkembang menjadi SLE, dan risiko lebih tinggi untuk berkembang menjadi SLE yang lebih parah daripada pasien localizedDLE.

Faktor risiko yang mempengaruhi DLE menjadi SLE, yaitu adanya: limfadenopati generalisata; lesi kulit SCLE/ACLE; lesi kulit LE-non-specific (vaskulitis, alopesia difus non-scarring; telangiektasia periungual nail fold, fenomena Raynaud; anemia yang tidak dapat dijelaskan; lekopenia nyata; tes serologi sifilis positif palsu; asai ANA menunjukkan hasil titer tinggi dan persisten; anti-ssDNA; hipergamaglobulinemia; LED > 50 mm/jam; sun-protected, non-lesional lupus band test (LBT) positif, dan peningkatan level reseptor soluble IL-2.

DLE hipertrofik, atau DLE hiperkeratotik/verukosa, adalah varian CCLE yang jarang, dimana hyperkeratosis lebih menonjol. Daerah yang tersering terkena ialah ekstensor lengan, punggung atas, dan wajah. Gambaran overlapping LE hipertrofi dan liken planus digambarkan sebagai *lupus planus*. Pasien DLE hipertrofik tidak menunjukkan risiko lebih tinggi menjadi SLE dibandingkan DLE klasik.

Mucosal DLE (oral, nasal, konjungtiva, genital) terjadi pada kisaran 25% pasien CCLE. Dalam mulut, terutama pada buccal mucosa. Lesi diawali sebagai bercak eritem, tidak nyeri yang selanjutnya menjadi plakat kronik (dibingungkan dengan liken planus). Lesi tersebut dapat degenerasi menjadi SCC (adanya nodular asimetri dalam lesi mukosa DLE harus dievaluasi kemungkinan adanya keganasan.

DRUG-INDUCED CUTANEOUS LUPUS ERYTHEMATOSUS. Drug-induced lupus mempunyai gejala dan laboratories khas yang sama dengan SLE idiopatik, dan banyak obat dikaitkan dalam induksi berbagai gambaran SLE (prokainamid, hidralazin, isoniazid, klorpromazin, fenitoin, minosiklin, dan anti-TNF). Drug-induced SLE klasik didapati antibody anti-histon dan bermanifestasi sama dengan SLE tetapi tanpa mengenai kulit.

Obat dapat pula menginduksi atau eksaserbasi lesi kulit LE-specific. SCLE akibat obat secara meyakinkan dihubungkan dengan HCT, calcium channel blockers, inhibitor ACE, dan cinnarizine. Selain itu, obat yang memicu SCLE adalah piroksikam, D-penicillamine, sulfonylurea, oxprenolol, terapi

emas parenteral, griseofulvin, naproxen, spironolakton, IFN-β, ranitidine, efalizumab, propiltiouracil, karbamazepin, 5-fluorourasil sistemik, lansoprazol, bupropin,asebutolol, tiotropium inhalasi, dan leflunomide (untuk arthritis rematoid).

SUBTIPE LE-*SPECIFIC SKIN DISEASES* YANG JARANG.

1. LE profundus/LE panikulitis (Kaposi-Irgang disease). Bentuk CCLE yang jarang ditandai lesi inflamasi dalam dermis bawah dan jaringan subkutis. Kisaran 70% pasien CCLE tipe ini, mempunyai pula lesi khas DLE. Lesi subkutis khas berupa nodul dengan diameter 1 – 3 cm, dan kulit di atasnya sering melekat ke nodul dan tertarik ke dalam menghasilkan depresi dalam (Gambar 7.). Lokasi yang sering terkena adalah kepala, lengan atas proksimal, dada, punggung, payudara, bokong, dan paha. LE panikulitis tanpa kelainan DLE menghasilkan nodul payudara yang mirip karsinoma (klinis, radiologis) dan dinamai lupus mastitis. Kisaran 50% pasien LE profundus/panikulitis disertai SLE, tetapi biasanya tidak parah.
2. Chilblain LE/perniotik. Awalnya, tampak sebagai bercak, papul, dan plakat pada jari dan wajah, dan dipicu oleh dingin. Secara klinis dan histologis sama dengan chilblain idiopatik (pernio). Pada penyembuhan, lesi tampak sebagai plakat atrofi dengan telangiektasia. Lesi ini menyerupai lesi lama DLE atau vaskulitis pembuluh darah kecil daerah akral. Tipe ini disertai antibody anti-Ro/SS-A. Kisaran 20% pasien chilblain LE kemudian menjadi SLE.
3. LE tumidus (LET). Merupakan varian CCLE dimana kelainan dermis (deposit musin berlebih, inflamasi pada perivaskuler superficial dan periadneksal ditemui pada pemeriksaan histologik. Sedangkan perubahan epidermal yang khas untuk LE-specific skin disease hanya minimal atau tidak samasekali. Tidak seperti DLE klasik, lesi LET cenderung sembuh sempurna tanpa atrofi atau scarring.

Gambar 14.7. LE panikulitis. Lupus panikulitis telah menghasilkan area kulit di atas lesi yang mengeripus dan luas, disertai eritema dan atrofi kulit.

Gambar 14.8. LE tumidus. Tampak plakat induratif.

LUPUS ERITEMATOSUS DENGAN KELAINAN VESIKOBULOSA. Lesi kulit vesikobulosa pada pasien LE dibagi berdasarkan histopatologi menjadi: (Tabel 4.)

1. LE-specific vesicobullous LE
2. LE-no-specific vesicobullous LE.

Bula dapat timbul pada ACLE dan SCLE sebagai manifestasi dari degenerasi likuefaksi agresif lapisan basal epidermis, sehingga menyerupai (klinis dan histopatogis) gambaran TEN.

Tabel 14.4. Skema klasifikasi gangguan kulit vesikobulosa yang ditemui pada pasien LE

LE-Specific Vesicobulous LE	LE-Non-Specific Vesicobullous LE
ACLE TEN-like ACLE	Bullous systemic LE
SCLE TEN-like SCLE Vesicobullous annular SCLE	Vesicobullous skin disorders anectotally reported to occur in LE patients but whose relationship to LE has not yet been firmly established
CCLE Bullous DLE	Bullous pemphigoid
	Dermatitis herpetiformis
	Pemphigoid erythematosus
	Porphyria cutanea tarda

Sumber: Sontheimer RD: The lexicon of cutaneous lupus erythematosus – A review and personal perspective on the nomenclature and classification of the cutaneous manifestations of lupus erythematosus. Lupus 6:84, 1997.

LE-*NON-SPECIFIC SKIN DISEASES*. Seperti halnya LE-*specific skin disease* (misal ACLE), keberadaan lesi kulit non-spesifik dapat menjadi indikator dari aktivitas SLE.

Histopatologi

Pada LE-specific skin disease, terdapat hiperkeratosis, atrofi epidermal, degenerasi vaculolar sel basal, penebalan membrane basal dermal-epidermal junction, edema dermis, deposit musin dermis, dan infiltrate sel mononuklearpada dermal-epidermal junction dan dermis, yang terfokus pada perivaskuler dan periapendik (Gambar 14.9.). Perubahan histopatologi pada SCLE umumnya kurang impresif dibandingkan dengan SCLE dan DLE, yaitu hanya berupa cell-poor interface dermatitis.

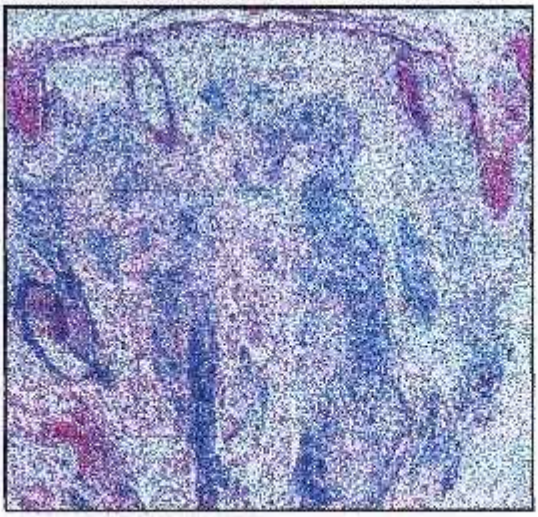

Gambar 14.9. Histologi lesi DLE menujukkan kerusakan nyata lapisan sel basal dengan vakuolisasi dan ukuran sel basal yang ireguler. Tampak pula hiperkeratosis ringan.

Imunohistokimia

Hasil pemeriksaan imunohistologi harus diinterpretasikan dalam kontek temuan klinis dan histologis tiap pasien, karena tidak jarang didapati pemeriksaan imunofluoresen negative pada pasien LE akut, subakut dan kronik, dan hasil positif palsu pada orang sehat.

Pada dermal-epidermal junction didapati IgG, IgA, IgM, komponen komplemen (C3, C4, C1q, properdin, factor B dan membrane attact complex (C5a-C9), yang terdeposit sebagai *continuous granular* atau *linear band-like array*, baik pada kulit lesi maupun non-lesi pasien LE (**lupus band test** / LBT lesional dan/atau non-lesional).

Diagnosis banding

1. ACLE
   - Localized: rosasea, dermatomiositis
   - Generalized: drug hypersensitivity reaction, photoallergic/ phototoxic drug reactions, viral exanthems
2. SCLE
   - Papuloskuamosa: photosensitive psoriasis
   - Anular: erythema annulare centrifugum, granuloma annulare
3. DLE
   - Early DLE/LET: polymorphic light eruption, akne
   - Fully evolved DLE/hypertrophic DLE: karsinoma selskuamosa, keratosis aktinik, keratoakantoma
   - Lupus panniculitis: morfea profundus

Prognosis dan perjalanan penyakit

Prognosis pasien ACLE diarahkan sesuai dengan pola SLE yang mendasarinya. Sebagian besar pasien SCLE memperlihatkan kekambuhan intermiten dalam waktu lama tanpa progresi nyata kea rah SLE. Kisaran 15% pasien SCLE akan berkembang menjadi SLE aktif, termasuk lupus nefritis. Kelompok pasien tersebut ditandai dengan SCLEpapuloskuamosa, localized ACLE, titer ANA yang tinggi, lekopenia, dan/atau antibody terhadap dsDNA. Pasien DLE klasik tanpa terapi mengalami progresi indolen menjadi distofi alopesia scarring luas yang mengganggu secara psikologis dan pekerjaan. Pasien dengan localized DLE hanya 5% kemungkinan kemudian menjadi SLE.

Diagnosis

Pendekatan pasien dengan lesi kulit yang dicurigai sebagai CLE.

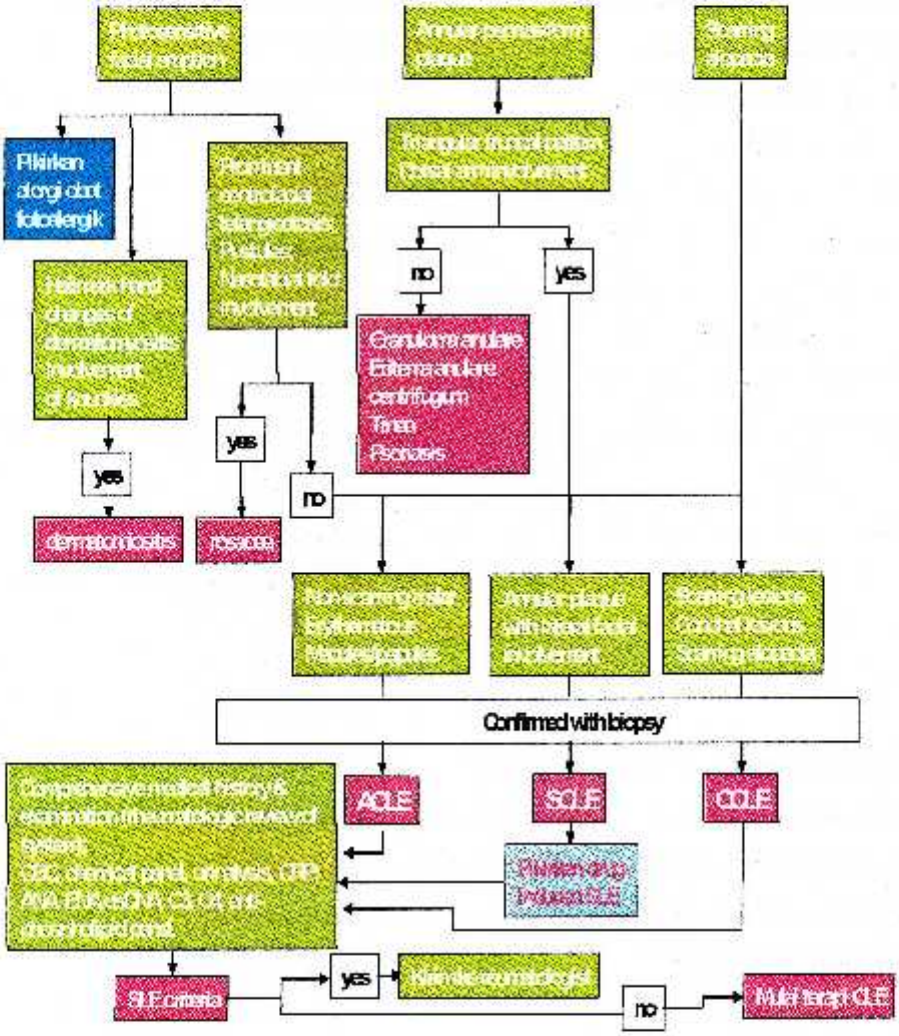

Gambar 14.10. Pendekatan pasien dengan lesi dengan kecurigaan CLE. ANA = anti-nuclear antibody; CBC = complete blood cell count; CRP = C-reactive protein; dsDNA = double-stranded DNA; EAC = erythema annulate centrifugum; ENA = extractable nuclear antibody; GA = granuloma annulare.

Penatalaksanaan umum

Penatalaksanaan awal setiap tipe CLE adalah evaluasi kemungkinan adanya SLE. Semua pasien harus menghindari sinar matahari dan UVR artificial dan menghindari obat photosensitizing potensial (hidroklorotiazid, tetrasiklin, griseofulvin, dan piroksikam. Lesi ACLE biasanya responsive terhadap obat imunosupresif sistemik yang diperlukan untuk mengobati penyakit SLE yang sering menyertai ACLE (steroid sistemik, azatioprin, siklofosfamid). Bukti makin kuat menunjukkan bahwa hidroksikloroquin mempunyai efek sparing dengan steroid pada SLE, dan obat ini dapat berguna pada ACLE. Untuk SCLE dan CCLE, lebih dipilih obat non-imunosupresif karena keduanya hanya sedikit atau tidak ada penyakit sistemik yang mendasari (SLE), dan kalaupun diperlukan, kedua penyakit tersebut member respon baik terhadap obat imunosupresif.

Terapi khusus

1. Terapi lokal

Proteksi matahari. Teratur pakai tabir surya water-resistant, broad spectrum (SPF 30 ditambah agen pemblok UVA: avobenzone, TiO2 mikronized, zinc oxide micronized.

Steroid lokal. steroid potensi menengah triamsinolon asetonid 0.1% untuk kulit sensitive (wajah), atau potensi sangat poten klobetasol propionate 0.05% atau betametason dipropionat 0.05% (hasil lebih baik untuk CLE). Steroid superpoten diberikan 2 x/h pada kulit berlesi selama 2 minggu, dilanjutkan dengan 2 minggu istirahat dapat meminimalkan risiko komplikasi local seperti atrofi dan telangiektasia. Bentuk salap lebih efektif untuklesi hiperkeratotik. Oklusi meningkatkan baik efektifitas maupun efek samping. Sayangnya, bahkan dengan regimen steroid topical paling agresifpun tidak menghasilkan perbaikan memadai untuk sebagian besar kasus SCLE dan CCLE.

Steroid intralesi. Triamsinolon asetonid 2.5-5.0 mg/ml untuk wajah (konsentrasi lebih tinggi untuk lokasi yang kurang sensitive), lebih bermanfaat untuk SCLE dan DLE. Bagian pinggir lesi yang aktif harus diinfltrasi secara menyeluruh. Indikasi steroid intralesi terutama untuk lesi hiperkeratotik atau lesi yang tidak responsive terhadap steroid topical. Kelemahan: lesi pasien CLE biasanya banyak sehingga sukar dilakukan injeksi.

Inhibitor calcineurin topical. Pimekrolimus 1% dan takrolimus 0.1% dilaporkan menghasilkan efikasi yang bervariasi pada CLE.

2. Terapi sistemik

Antimalaria. Satu atau kombinasi beberapa antimalaria aminoquinolin efektif pada kisaran 75% pasien CLE yang gagal mencapai hasil memadai dengan terapi local. Obat dapat menyebabkan toksisitas retina, sehingga sebelum terapi harus dilakukan konsultasi ke ahli Mata. Risiko retinopati sangat jarang bila level maksimum dosis harian tidak dilampaui (hidroksikloroquin : 6.5 mg/kg/hari sesuai dengan berat badan ideal; kloroquin: 4 mg/kg/hari). Selama pengobatan, evaluasi oftalmologis dilakukan tiap 6-12 bulan.

Hidroksikloroquin sulfat (plaquenil) 400 mg/hari oral, harus diberikan selama 6-8 minggu pertama pengobatan untuk mencapai level darah seimbang. Bila respon klinik memadai dicapai, dosis harian diturunkan sampai dosis pemeliharaan 200 mg/hari paling tidak selama 1 tahun (meminimalkan kemungkinan rekuren). Apabila setelah 8-12 minggu tidak ada respon, quinakrin HCl 100mg/hari dapat ditambahkan bersama hidroksikloroquin tanpa meningkatkan risiko retinopati (quinakrin tidak menyebabkan retinopati). Apabila dengan kombinasi ini kontrol klinis yang memadai tidak tercapai setelah 4-6 minggu, maka hidroksikloroquin digantikan dengan kloroquin difosfat (aralen), 250 mg/hari (kloroquin dianggap lebih efektif mengobati CLE karena mencapai respon terapetik lebih awal karena level darah seimbang dicapai lebih cepat). Hidroksikloroquin dan kloroquin tidak boleh diberikan bersamaan karena keduanya menyebabkan toksisitas retina. Efek samping lain dari

antimalaria diantaranya cefalgia, intoleran gastrointestinal, toksisitas hematologic akibat defisiensi G6PD, gatal, erupsi obat likenoid, dan deposit pigmen mukosa/kulit (quinakrin > hidroksikloroquin atau kloroquin). Ketiga antimalaria dapat menyebabkan anemia aplastik (jarang bila dipakai regimen dosis diatas). Sebelum terapi dengan hidroksikloroquin dan kloroquin, dilakukan pemeriksaan darah rutin lengkap, tes fungsi hati dan ginjal; diulang 4-6 minggu setelah terapi serta 4-6 bulan setelah itu. Pasein porfiria cutanea tarda (subklinis/ overt) memiliki risiko tinggi mengalami hepatotoksisitas akut sekalipun dengan dosis terapetik antimalaria.

Opsi nonimunosupresif terhadap penyakit yang refrakter terhadap antimalaria. Beberapa pasien CLE refrakter (SCLE > DLE) memberi respon terhadap diaminodifenil sulfon (DDS). Dosis inisial 2 x 25 mg/hari oral dapat ditingkatkan sampai 200-400 mg/hari, bila perlu. Hoemolisis dan/atau methemoglobinemia dapat terjadi (dose-related), terutama bila ada G6PD. Isotretinoin, 0.5-2.0 mg/kg/hari, acitretin 10-50 mg/hari pernah dipakai, tetapi efikasinya dibatasi oleh efek samping (teratogen, kekeringan mukokutan, hiperlipidemia). Talidomid 50-200 mg/hari sangat efektif untuk CLE yang refrakter terhadap obat lain. Banyak penelitian menunjukkan *response rates* antara 85%-100%, dan banyak pasien mengalami remisi komplit. Efek samping talidomid di antaranya terogenik, dan peripheral neuropathy (25-75%) yang sebagian besar revesible, tromboembolisme (karena adanya antibody anti-fosfolipid). Obat lain yang dilaporkan bermanfaat untuk CLE refrakter ialah emas dan clofazimin, vit E, dilantin, sulfasalazin, danazol, fototerapi.

Steroid sistemik. Diusahakan agar steroid sistemik dihindari pada LE yang terbatas di kulit. Pada kasus yang berat dan simptomatik, digunakan iv pulse metilprednisolon; pada kasus yang kurang akut, prednisone 20-40 mg/hari, single morning dose, dapat diberikan sebagai terapi supplemental selama loading phase terapi dengan antimalaria. Dosis harus cepat diturunkan seawal mungkin untuk menghindari avascular (aseptic) bone necrosis. Karena

kehilangan tulang terjadi paling cepat dalam 6 bulan pertama, pasien diberikan obat pencegah osteoporosis sejak awal. Dosis harian harus diturunkan 5-10 mg sampai dosis harian mencapai 20 mg/hari. Setelah itu, dosis diturunkan dengan 2.5 mg. Bila mencapai dosis harian 10 mg/hari, dosis diturunkan dengan 1 mg. Bila pasien menderita penyakit hati, dipilih prednisolon.

Imunosupresif lain. MMF 2.5-3 g/hari, MTX 15-20 mg, oral, 1 hari/minggu, azatioprin (imuran) 1.5-2 mg/kg/hari, dapat beritindak sebagai steroid-sparing untuk CLE berat dan rekalsitran. Obat lain, diantaranya sitosin arabinose, siklosporin, dan IVIG

Terapi biologik. Antibodi monoklonalchimerik rituximab (mengikat antigen CD20 pada permukaan sel B yang sedang berkembang); antibody monoclonal terhadap antigen CD22 pada sel B (epratuzumab); belimumab (antibody monoclonal fully human) mengikat B lymphocyte stimulator (BLyS); abatacept protein fusi fully human memblok ko-stimulasi antara CD80/86-CD28 sehingga aktivasi, proliferasi dan sekresi sitokin sel T menurun, selanjutnya produksi antibody ditekan, tanpa menurunkan jumlah sel T dan sel B; antibody monoclonal anti IFN-α (sedang dalam penelitian fase I di Amerika).

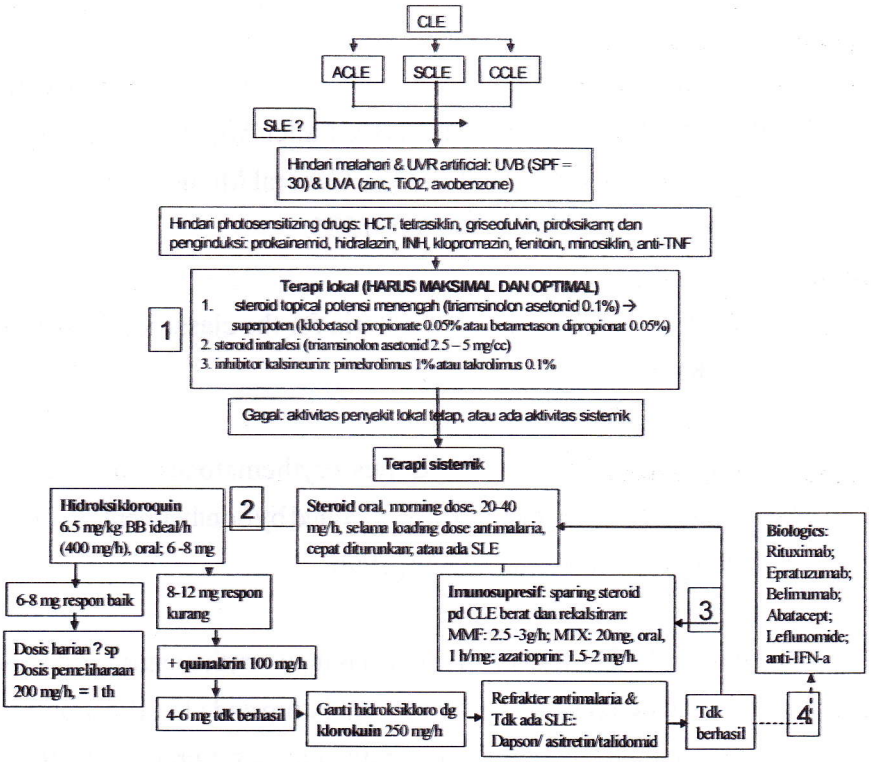

Gambar 14.11. Algoritma pengobatan LE-specific skin diseases

Keterangan: 1. opsi terapi lini pertama; 2. opsi terapi lini kedua (antimalaria ± steroid oral); 3. opsi terapi lini ketiga (imunosupresif ± steroid oral), dapson asitretin (non-imunosupresif) dipertimbangkan sebelum ke opsi 3 (imunosupresif); 4. opsi terapi biologics (investigasional). (lihat Tabel 5).

Terapi bedah dan kosmetik. Modalitas ini harus hati-hati karena trauma dapat menyebakan eksaserbasi LE. Kalaupun dilakukan, pasien harus sedang dalam terapi sistemik pemeliharaan (antimalaria). Dapt dicoba pemakaian laser.

Pencegahan

Proteksi matahari dan sinar artificial secara fisik, memakai tabir surya broad spectrum secara teratur yang mempunyai SPF ≥ 30.

DAFTAR PUSTAKA

1. Costner MI, Sontheimer RD. Lupus Erythematosus. In: Wolff K, Goldsmith LA, Katz SI, Gilchrest BA, Paller AS, David J. Leffell DJ, editors. Fitzpatrick's Dermatology in General Medicine, VII ed. New York: McGraw-Hill; 2008. p. 1515-1535.

2. Tan EM et al: The 1982 revised criteria for the classification of SLE. Arthritis Rheum 25:1271, 1982.

3. Sontheimer RD, Provost TT. Lupus erythematosus, in Cutaneous Manifestations of Rheumatic Diseases, edited by Sontheimer RD, Provost TT. Baltimore, Wlliams & Wilkins, 1996.

4. Sontheimer RD: The lexicon of cutaneous lupus erythematosus – A review and personal perspective on the nomenclature and classification of the cutaneous manifestations of lupus erythematosus. Lupus 6:84, 1997

SEKILAS TENTANG PENULIS
Prof.Dr.dr.Athuf Thaha, SpKK (K)

Prof.Dr.dr.M.Athuf Thaha, SpKK (K) dilahirkan pada tanggal 10 September 1946 di Tanjung Karang, dari pasangan K.H.M Thaha Nur dan Hj.Hanim. Menyelesaikan pendidikan SD, SMP, dan SMA di Solo tahun 1964, dan meneruskan pendidikan dokter umum dan selesai pada tahun 1974 di Fakultas Kedokteran Universitas Sriwijaya Palembang. Pada tahun 1983 memperoleh gelar spesialis kulit dan kelamin (SpKK) pada Fakultas Kedokteran Universitas Indonesia, pada Mei 2006 memperoleh gelar Doktor Ilmu Kedokteran dengan predicat cum laude dari Program Pascasarjana Universitas Erlangga.

Periode 1983 sampai sekarang bekerja sebagai staf Departemen Ilmu Kesehatan Kulit dan Kelamin FK UNSRI/RSUP Mohammad Hoesin Palembang sebagai Ketua Sub Bagian Alergi-Imunologi dan Koordinasi Penelitian Departemen Ilmu Kesehatan Kulit dan Kelamin. Penulis merupakan ayah dari 3 putra dan putri dan telah dikaruniai 3 orang cucu perempuan dan 2 cucu laki-laki.

ISBN : 979 - 587 - 408 - X