TIMNAS 6
LUSTRUM XVII

NATIONAL SCIENTIFIC MEETING & LUSTRUM XVII
FACULTY OF DENTISTRY AIRLANGGA UNIVERSITY
Celebrating the 85th Anniversary of Dental Education in Indonesia

Certificate of Appreciation

Presented to :

Isti Rosmala Dewi, drg., MDM

For Attending

THE 6TH TEMU ILMIAH NASIONAL (TIMNAS)
WITH THE THEME
IMPROVING HOLISTIC HEALTH THROUGH THE NEW PARADIGM DENTAL MEDICINE
as
SHORT LECTURER

Dean
Faculty of Dentistry Airlangga University

Prof. Coen Pramono D., drg., SU., Sp.BM(K)

Chairperson
TIMNAS
LUSTRUM XVII

Dr. Chiquita Prahasanti, drg., Sp.Perio.(K)

KAHLAM

TEN NAS VI
Lustrum 17

PENGGUNAAN PROTESA SPLINT PASCA PERAWATAN BEDAH PERIODONTAL

Asti Rosmala Dewi*
Agus Susanto**

* Peserta Program Pendidikan Dokter Gigi Spesialis Periodonsia Universitas Padjajaran; Staf Pengajar Universitas Sriwijaya Departemen Periodontologi
** Staf Pengajar Universitas Padjajaran Departemen Periodontologi

No. REG. PUBLIKASI DOSEN
UPKK FAKULTAS KEDOKTERAN UNSRI
TGL. 27-05-2015
No. REG. 04 27 02 01 02 - 04619

PENDAHULUAN

Periodontis dan dokter gigi umum seringkali dihadapkan dengan kasus kegoyangan geligi.[1] Sebagian besar kasus, terapi eliminasi poket yang disertai dengan penyesuaian oklusi yang efektif akan dapat mengurangi atau bahkan menghilangkan kegoyangan gigi. Bagaimanapun, pada banyak kasus, akar yang konus dan pendek, rasio mahkota akar yang meningkat, atau gigi geligi yang berada diluar lengkung karena hilangnya dukungan anterior dan posterior akan membuat stabilisasi menjadi sulit.[2] Tetapi walaupun setelah perawatan periodontal telah sukses dilakukan, baik pasien maupun dokter giginya tidak akan puas sampai dicapainya stabilitas gigi yang seperti semula.[1]

Pengaturan ulang arah beban oklusal akan membuat membran periodontal berfungsi dengan optimal. Jaringan periodonsium akan menyembuh dan melakukan perbaikan-perbaikan yang diperlukan, sehingga pengurangan kegoyangan gigi dapat terjadi. Splinting juga dapat memperbaiki hubungan antara gigi geligi, sehingga dapat mencegah kecenderungan migrasi dan predisposisi kerusakan jaringan periodontal lebih jauh.[2]

Kratochvil telah melakukan pembahasan mengenai semua aspek hubungan perio-prostetik yang penting melalui penggunaan gigi tiruan sebagian lepasan (GTSL) yang didesain untuk menciptakan stabilitas lengkung dan melindungi jaringan periodonsium dari kerusakan yang lebih lanjut.[2]

SPLINTING

Dental splint merupakan terapi yang digunakan untuk menstabilkan atau mengikat gigi geligi agar tidak bergerak.[3] Untuk mengklarifikasi indikasi dilakukannya splinting, para klinisi harus menentukan penyebab terjadinya kegoyangan gigi terlebih dahulu, diantaranya adalah: kehilangan struktur pendukung

secara kuantitatif karena periodontitis, perubahan kualitatif dari struktur pendukung karena trauma oklusi, trauma jangka pendek pada jaringan periodonsium karena perawatan periodontitis, atau kombinasi dari ketiganya.[4]

Gigi yang mengalami kegoyangan yang derajat kegoyangannya tidak meningkat tidak selalu membutuhkan dilakukannya splinting. Gigi-gigi dengan kegoyangan yang meningkat karena trauma oklusi harus dirawat dengan terapi penyesuaian oklusi (*occlusal adjustment*), bukan dengan splinting. Memang benar bahwa gigi-gigi yang mengalami kegoyangan dapat dicekatkan dengan terapi splinting, dan terapi ini dapat memberikan kenyamanan pada pasien, tetapi terapi ini tidak memberikan stabilisasi biologis jangka panjang pada gigi yang bersangkutan.[4]

Splinting gigi geligi, baik sementara maupun permanen, merupakan terapi pembantu; terapi ini tidak akan dapat menyembuhkan penyakit periodontal. Tetapi *dental splint* dapat mencegah migrasi patologis, mempertahankan gigi pada posisinya setelah prosedur-prosedur orthodontik, membantu dalam perawatan skeling, kuretase, bedah periodontal, mendukung gigi geligi sehingga efek dari *occlusal interference* dapat dihilangkan dengan penyeimbangan oklusi, dan menstabilkan gigi geligi sehingga kekuatan oklusal dapat didistribusikan ke beberapa gigi daripada ke satu gigi saja.[3]

Kebutuhan akan terapi splinting bergantung pada : (1) banyaknya tulang yang menyangga; (2) rasio mahkota – akar; (3) posisi dan kondisi gigi geligi yang tersisa; (4) derajat keparahan penyakit periodontal; dan (5) mobilitas gigi geligi yang tersisa.[3]

Panduan Untuk Splinting[3]

Semua gigi yang tidak dapat dipertahankan dicabut sebelum dilakukan terapi splinting. Penyesuaian oklusi harus telah dilakukan juga sebelum splinting untuk memperbaiki hubungan oklusalnya sehingga splintnya bisa harmonis dengan oklusi yang telah diperbaiki. Gigi geligi yang masih dipertanyakan akan ikut displint sampai 3 bulan. Setelah 3 bulan, splintnya dilepas dan gigi geliginya dievaluasi kembali kemudian dibuat prognosa definitifnya.

Gigi-gigi yang mengalami kegoyangan harus displint paling tidak pada 2 gigi yang tidak goyang. Untuk mengatasi beban-beban oklusal yang *multidirectional* (mesiodistal dan fasiolingual), splint harus mencakup gigi-gigi dengan segmen yang berbeda dari lengkung gigi.

Terapi periodontal fase awal harus telah selesai dilakukan sebelum dilakukan splint sementara, bila terapi stabilisasi tidak darurat. Splint yang lebih *rigid* dibutuhkan untuk membantu keberhasilan perawatan poket infrabony.

Splint tidak boleh menusuk dan mengiritasi gingiva, pipi, atau lidah. Splint tidak boleh menyebabkan impaksi makanan atau menutup papila interdental. Pasien harus diajarkan prosedur-prosedur penjagaan tingkat OH untuk mencegah terjadinya iritasi terhadap gingiva dan deklasifikasi gigi geligi. Jenis splint yang akan digunakan bergantung waktu penggunaan splinting, estetika, daerah dan *spacing* diantara gigi-gigi pada lengkung gigi, rigiditas splinting yang dibutuhkan, dan kontur geligi.

Indikasi dari beragam tipe splinting[4]

Splinting sementara atau semi-permanen diindikasikan untuk gigi-gigi yang mengalami kegoyangan yang parah sebelum atau saat dilakukannya perawatan periodontal. Splinting tersebut dapat mengurangi trauma perawatan.

Splinting semi-permanen atau splinting permanen dapat digunakan untuk menstabilkan gigi-gigi yang amat goyang yang menganggu pengunyahan pasien. Splinting dapat dilakukan pada saat observasi periodik sebelum penentuan prognosa jangka panjang. Retensi orthodontik dapat juga dianggap sebagai splinting tipe semi-permanen.

Splinting permanen dilakukan pada saat rehabilitasi oral dimana gigi-gigi penyangga mengalami kegoyangan yang parah atau dimana beberapa gigi penyangga harus menyokong keseluruhan protesa, terutama bila gigi penyangga tersebut memiliki dukungan periodontal yang minim tetapi telah dirawat periodontal dengan sukses.

Splint Permanen

Splint permanen diindikasikan bila perawatan periodontal tidak dapat mengurangi derajat kegoyangan gigi sampai pada titik dimana gigi dapat berfungsi tanpa alat-alat pendukung tambahan.[6] Ini artinya terapi awal periodontal termasuk splint sementara telah dilakukan untuk menentukan kemampuan gigi dalam mempertahankan stabilitas fungsionalnya. Bila gigi geligi tidak dapat berfungsi baik dengan dukungan tulang yang ada, maka geligi harus disatukan untuk menahan gaya oklusal.[3]

Splint permanen bertujuan untuk menstabilkan gigi geligi, mendistribusikan beban-beban oklusal, mengurangi trauma, dan untuk membantu perbaikan jaringan periodontalnya. Klasifikasi splint permanen :[6]

1. Lepasan – eksternal
   a. Gigi tiruan lepasan
   b. Gigi tiruan *swing-lock*
2. Cekat – internal
   a. Crown emas dan inlay
   b. Pasak dalam saluran akar
3. Kombinasi
   a. Gigi tiruan lepasan dengan gigi penyangga yang displint
   b. Splint cekat – lepasan

Splint lepasan permanen terdiri dari cengkram yang bersambungan dan jari-jari yang menahan geligi yang goyang. Alat ini mirip dengan gigi tiruan lepasan dan seringkali disertakan dalam pembuatan gigi tiruan lepasan. Alat ini memberikan dukungan pada gigi dari arah lingual dan dapat dibutuhkan dukungan tambahan dari arah labial atau penggunaan rest intrakoronal. Dapat juga ditambahkan dengan *palatal bar* untuk memberikan efek *cross-arch splinting*.[6]

Splint Gigi Tiruan Sebagian Lepasan (GTSL)

Untuk mendapatkan stabilisasi yang baik dari geligi yang masih tersisa sekaligus mengganti geligi yang hilang, klinisi harus memahami bagaimana gaya-gaya yang tidak diinginkan mempengaruhi protesa dan mengendalikan gaya-gaya tersebut melalui analisa funsional dan desain biomekanik. Splint GTSL digunakan terutama untuk GTSL yang masih didukung oleh geligi atau bila daerah edentulous relatif pendek.[2]

Gigi tiruan sebagian lepasan biasanya membutuhkan gigi penyangga yang lebih banyak daripada penggunaan gigi tiruan sebagian cekat.[7,8] Bagaimanapun penggunaan alat lepasan seringkali dibutuhkan dan pada beberapa kasus bahkan diindikasikan walaupun gigi penyangga dapat dipasangi protesa cekat. Gigi tiruan lepasan sederhana terkadang diindikasikan untuk pasien-pasien lanjut usia daripada penggunaan splint cekat. Keadaan finansial pasien juga menjadi bahan pertimbangan dalam penggunaan gigi tiruan lepasan daripada penggunaan gigi tiruan cekat.[7]

Kriteria Desain

Pembahasan mengenai preparasi gigi dan mulut untuk menerima perawatan prostetik harus dimulai dengan pengukuran *oral hygiene* pasien dan motivasinya dalam mempertahankan tingkatan kontrol plak yang baik.[2] Komponen-komponen GTSL yang memiliki pengaruh terhadap struktur-struktur pendukung antara lain:

Rest

Rest merupakan perpanjangan yang rigid dari gigi tiruan yang berkontak dengan gigi-gigi yang tersisa untuk mengatasi gaya-gaya fungsional. Rest harus diletakkan pada permukaan oklusal, insisal, atau singulum yang telah dipreparasi pada gigi penyangga.[7,9] Rest harus dapat menyalurkan gaya-gaya ke arah sumbu panjang geligi penyangga, oleh karena itu rest tidak boleh dipasang pada permukaan yang miring. Rest harus memiliki ketebalan logam yang cukup supaya tidak mudah patah, terutama bila rest tersebut bergabung dengan konektor minor, karena tempat inilah yang paling rentan patah.[9]

Dudukan untuk rest oklusal dan insisal, "*vertical stop*", harus dipreparasi pada geligi.[7] Makin banyak geligi yang diberikan rest makin baik dalam mengendalikan gaya-gaya dan mendistribusikan beban oklusal. Biasanya geligi anterior tidak diikutsertakan dalam GTSL bila geligi tersebut stabil dan memiliki dukungan yang baik. Tetapi bila geligi anterior memerlukan stabilitas tambahan, geligi tersebut dapat diikutsertakan melalui penggunaan rest singulum atau insisal.[2]

Aspek oklusal-lingual dari premolar rahang bawah seringkali merupakan lokasi yang baik untuk tempat dudukan rest oklusal. Tempat rest yang dipersiapkan pada geligi asli atau pada bahan restoratif tuang harus dipoles dan memiliki sudut yang membulat untuk menghilangkan sudut-sudut yang tajam dan rentan patah. Rest akan menahan komponen lainnya agar tetap ditempatnya yang sesuai.[7]

Guiding Planes

Guiding planes merupakan permukaan vertikal dari geligi *bracing* dan penyangga yang dibuat sejajar dengan jalan masuknya alat dan, bila mungkin, sejajar juga dengan sumbu panjang geligi penyangga.[7] Preparasi *guiding planes* biasanya membutuhkan pembentukan ulang permukaan oklusal didistal gigi terminal dan didaerah interproksimal tepat disebelah daerah edentulous dan diastema. Hal ini akan memberikan *bracing* interproksimal yang sangat baik dan mengeliminasi adanya

ruangan antara gigi dan protesa yang dapat menyebabkan impaksi makanan dan hipertrofi jaringan.[2] Model diagnosa yang akurat harus dibuat dan dianalisa dengan hati-hati pada *dental surveyor* untuk membuat *guiding planes*.

Konektor Mayor

Konektor mayor merupakan bagian dari GTSL yang menghubungkan komponen-komponen GTSL dari satu sisi lengkung ke sisi lengkung yang lain. Konektor mayor tidak boleh melukai jaringan yang dapat bergerak atau gingiva pada saat pemasangan, pelepasan, atau pada waktu berfungsi. Margin gingiva tidak boleh digunakan sebagai pendukung GTSL.

Pemasangan konektor mayor harus sedemikian sehingga terdapat jarak dari gingiva bebas sehubungan dengan struktur anatomisnya.[2] Salah satu jenis konektor mayor yang sering digunakan adalah jenis *lingual plate*. *Lingual plate* ini dapat berfungsi sebagai bidang untuk stabilisasi; *lingual plate* harus didukung oleh rest oklusal dan insisal karena GTSL tidak boleh memberikan tekanan apapun pada gingiva. *Lingual plate* merupakan desain yang lebih dipilih daripada desain *double ligual bar* yang dapat menyebabkan terjebaknya makanan, mengiritasi lidah, dan gingiva.[7]

Konektor mayor harus *rigid* dan harus dapat menggabungkan komponen-komponen satu sisi lengkung dengan sisi lainnya dengan efektif.[2,9] Rigiditas akan memastikan gaya-gaya yang diberikan pada satu bagian gigi tiruan didistribusikan dengan efektif ke semua bagian pendukung lainnya.

Konektor Minor

Konektor minor merupakan elemen *rigid* yang menghubungkan *rest*, *indirect retainer*, cengkeram-cengkeram, dan basis gigi tiruan ke konektor mayor. Melalui rigiditasnya dalam menghubungkan komponen-komponen GTSL, konektor minor berperan penting dalam mendistribusikan gaya-gaya dengan luas. Pada waktu geligi tiruan menerima beban, gaya-gaya yang diterima akan disalurkan ke geligi penyangga oleh konektor minor dan mayor. Apabila konektor minor tidak didesain dengan benar, beban-beban yang diterima akan terlokalisasi hanya pada daerah yang menerima beban tersebut.[9]

Konektor minor harus kuat dan dipasang pada interproksimal. Sambungan konektor minor dengan konektor mayor harus berada sejauh mungkin dengan jaringan marginal untuk mencegah terjebaknya makanan.[2]

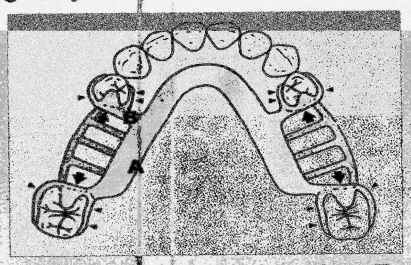

Gambar 1. (A) konektor mayor; (B) konektor minor; (Panah tebal) *Guiding plates*; (segitiga kecil) Lengan retentif dari cengkeram.[9]

Cengkram[2]

Cengkram pada splint GTSL tidaklah begitu penting. Seringkali dengan adanya kesejajaran dan *bracing* mesiodistal dari *guiding planes* serta resistensi dari pergeseran ke lateral oleh karena adanya rest oklusal, cengkram retentif seringkali tidak dibutuhkan.

Bila diindikasikan dengan benar, I-bar merupakan tipe cengkram yang amat baik. Menurut Kroll keuntungan dari I-bar adalah sebagai berikut : (1) Derajat kontak dengan daerah undercut yang lebih fisiologis, lebih dapat ditoleransi oleh membran periodontal untuk menahan beban yang berkaitan dengan kedudukan dari protesa, (2) I-bar merupakan jenis cengkram yang kebersihannya lebih baik karena kontak yang minimal dengan geligi, (3) Kontur normal mahkota gigi tidak diubah sehingga tidak mengganggu lewatnya makanan.



Gambar 2. Komponen cengkeram. (R) rest; (MC) konektor minor; (RA) lengan retentif; (GP) *guide plate*; (RBA) lengan retentif/bracing.[9]

Elemen Retentif Basis Gigi Tiruan[9]

Elemen retentif basis gigi tiruan (atau *network*) merupakan konektor minor yang menggabungkan basis gigi tiruan ke konektor mayor. Tiga jenis elemen retentif basis gigi tiruan yang sering dipakai adalah (1) *open latticework*, (2) *mesh*, dan (3) basis metal. Elemen retentif basis gigi tiruan harus rigid, sehingga dapat menyalurkan gaya-gaya dengan efektif dari basis gigi tiruan ke geligi asli dan sebaliknya. Elemen ini harus cukup kuat supaya tidak mudah patah tetapi tidak boleh terlalu tebal sehingga dapat mengganggu pemasangan elemen geligi tiruannya.

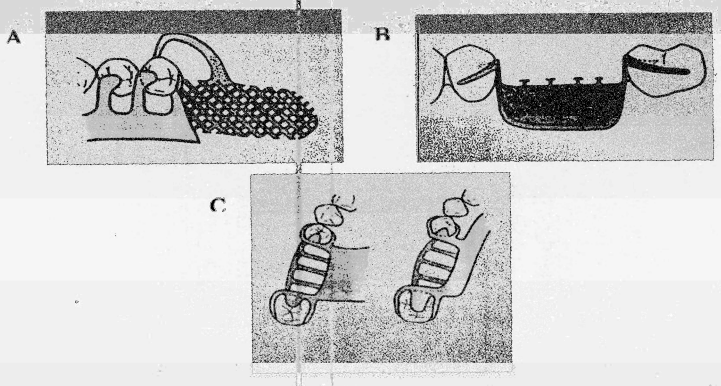

Gambar 3. (A) *Mesh*; (B) Basis metal; (C) *Open Latticework*[9]

KASUS

Pasien pria berusia 68 tahun, datang ke RSGMP FKG Universitas Padjajaran dengan keluhan ingin membuat gigi tiruan. Pasien mengaku tidak pernah berdarah sewaktu menyikat geligi, dan tidak ada gigi yang sakit. Pasien merokok dengan jumlah sebungkus per hari. Dari pemeriksaan lebih lanjut pasien menjelaskan geligi blkg bawah nya hilang karena dicabut akibat berlubang besar. Sedangkan gigi depan nya hilang akibat jatuh dari motor sekitar 4 tahun yang lalu. Pencabutan gigi terakhir sekitar 5 tahun yang lalu. Pasien belum pernah membersihkan karang gigi sebelumnya.

Pada pemeriksaan objektif didapatkan kehilangan geligi 12, 11, 21, 22, 37, 36, 35, 34, 44, 45, 46, 47. Geligi anterior rahang bawah berjejal. Terdapat kegoyangan pada geligi 13, 14, 15, 16, 17, 23, 24, 25, 26, 27, 31, 32, 33, 41, 42, 43. Seluruh gingiva pasien mengalami peradangan, hiperemia, dan edema. Poket pada geligi yang ada berkisar antara 4 – 6mm.

Pada pasien ini direncanakan perawatan fase inisial berupa kontrol plak, skeling dan penghalusan akar, penambalan pada gigi 23, 26, dan 27, dan splinting pada seluruh geligi yang mengalami kegoyangan. Perawatan fase bedah terdiri dari bedah flep untuk gigi 25, 26, 27; kemudian kuretase tertutup pada geligi 17, 15, 14, 13, 24, 25, 26, 27; dan kuretase terbuka pada geligi 16, 41, 42.

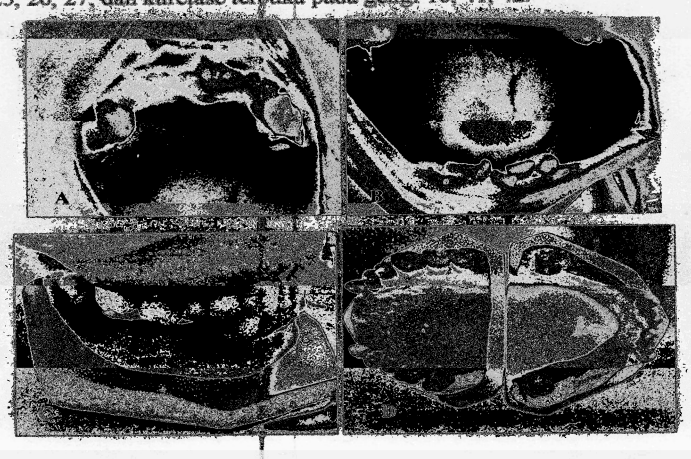



Gambar 4. Gambaran intraoral sebelum perawatan (A) Rahang atas; (B) Rahang bawah; (C) Model studi kanan; (D) Model studi permukaan oklusal; (E) model studi anterior; (F) model studi kiri

PEMBAHASAN

Pada kasus ini, kegoyangan gigi disebabkan oleh berkurangnya ketinggian tulang alveolar dan peradangan akibat penyakit periodontal.[4] Karena higiene mulut yang buruk, maka dilakukan terapi awal berupa skeling dan penghalusan akar.

Geligi 25, 26, 27 dilakukan splinting sementara menggunakan resin komposit yang disambung pada seluruh permukaan proksimal nya. Hal ini dilakukan untuk mendukung perawatan dan penyembuhan geligi yang bersangkutan setelah bedah flep. Gigi 33, 32, 31, 41, 42, 43 mengalami kegoyangan yang cukup besar, sehingga dilakukan pemasangan splint sementara, yaitu jenis *wire ligature,* sebelum dilakukan terapi kuretase terbuka. Splinting dipasang pada gigi 43 hingga 32. Splinting ini dilakukan untuk mengikat geligi yang mengalami kegoyangan sedapat mungkin pada 2 geligi yang cekat dan pada segmen lengkung gigi yang berbeda untuk mengatasi beban oklusal yang memiliki arah yang bervariasi. Perawatan splinting sementara ini bertujuan untuk membantu perawatan kuretase dan bedah periodontal dalam mengurangi trauma perawatan. Gigi geligi yang masih dipertanyakan akan ikut displint sampai 3 bulan.[3,4] Setelah pemasangan splint, pasien diajarkan prosedur-prosedur penjagaan tingkat OH untuk mencegah terjadinya iritasi terhadap gingiva dan deklasifikasi gigi geligi.

Gambar 5 Pemasangan splint sementara pada geligi anterior rahang bawah

Setelah perawatan fase I selesai, pasien direncanakan untuk pembedahan flep pada gigi 43, 42, 41, 31, 32. Pembedahan flep dilakukan tanpa pemberian graft tulang karena pola kerusakan tulang pada kasus ini berupa kerusakan horizontal. Tiga bulan pasca bedah flep, splinting sementara dilepas untuk kemudian digantikan dengan desain splinting permanen lepasan menggunakan gigi tiruan kerangka logam, sekaligus untuk menggantikan geligi posterior yang telah hilang.[5,6] Geligi posterior yang telah lama hilang menyebabkan terjadinya perubahan dimensi vertikal pada

pasien, oleh sebab itu pada kasus ini perlu dibuatkan peninggian gigit untuk mengembalikan dimensi vertikal yang normal pada pasien.

Gambar 6 Pembuatan galangan gigit untuk mengembalikan dimensi vertikal pasien ke posisi normal (A) posterior kanan; (B) posterior kiri

Gambar 7 (A) penutupan daerah undercut; (B) pengambilan warna menggunakan shade guide

Untuk rehabilitasi fungsi pengunyahannya, maka pasien dibuatkan gigi tiruan sebagian lepasan (GTSL). GTSL juga dapat digunakan untuk kebutuhan splint permanen sekaligus untuk mengganti geligi yang hilang.[2,6] Splinting permanen dengan menggunakan GTSL selain lebih ekonomis bagi pasien, pemakaian GTSL juga memudahkan penjagaan kebersihan mulut pasien karena dapat dilepas sehingga daerah-daerah interproksimal dapat dibersihkan dengan lebih baik dan kemungkinan pulpa terbuka juga lebih kecil dibandingkan splinting jenis cekat.[2,7] Bagi dokter giginya, pembuatan splinting tipe lepasan akan lebih mudah dan membutuhkan waktu yang lebih singkat dengan keefektifan yang sebanding dengan tipe cekat apabila direncanakan dan dipersiapkan dengan baik.[2]

Pada kasus ini rancangan desain GTSL untuk rahang atas yang digunakan adalah cengkeram tipe *double akers* pada gigi 27 dan 28, cingulum rest pada gigi 13 dan 23, konektor mayornya berupa tipe *Antero-Posterior Palatal Strap (A-P palatal*

strap), serta penyatuan penggabungan desain periodontal prostesis yang berupa *bracing arm* pada geligi 15, 16, 17, 25, 26. Desain rahang bawahnya menggunakan cengkeram akers pada gigi 38 dan 48, *cingulum rest* pada gigi 33 dan 43, retentive arm pada gigi 33 dan 43, konektor mayor berupa *lingual bar*.

Cengkeram tipe akers merupakan cengkeram *suprabulge* dimana lengan bukal dan lingualnya berasal dari sumber yang sama. Kelemahan dari cengkeram tipe ini adalah banyaknya sisi gigi yang ditutupi cengkeram dan terlihatnya metal sehingga mengganggu estetika. Selain itu cengkeram tipe ini sulit untuk dilakukan penyesuaian. Keuntungan cengkeram tipe ini adalah retensi dan resiprokasinya yang baik. Cengkram tipe double akers diberikan untuk geligi dengan titik kontak yang baik dan sejajar. Penggabungan desain periodontal prostesis ditujukan untuk mencegah terjadinya trauma oklusi sekunder pada geligi posterior rahang atas kiri dan kanan.[9]

Gambar 8 (A) penentuan desain gigi tiruan; (B) pemasangan gigi tiruan



Gambar 9 Pemasangan gigi tiruan (A) tampak depan; (B) cengkram akers pada regio kiri atas; (C) periodontal prostesis pada regio kanan atas; (D) desain gigi tiruan rahang bawah

Lingual bar digunakan sebagai konektor mayor untuk rahang bawah karena tipe ini dapat memberikan rigiditas yang cukup tanpa mempengaruhi kontrol plak dan kesehatan gingiva. Pemasangan *lingual bar* membutuhkan jarak sebesar 7 sampai 8 mm dari margin gingiva ke dasar mulut karena batas atas lingual bar harus berjarak 3 sampai 4mm dari margin gingiva. Konektor mayor untuk rahang atas digunakan *A-P palatal strap*. Konektor mayor rahang atas tipe ini seringkali digunakan karena indikasinya yang luas. Keuntungan tipe ini terletak pada penutupan jaringan palatum yang minimal dan tidak begitu mengganggu fungsi lidah, tetapi tetap dapat memberikan rigiditas dan kekuatan yang cukup. Jaringan palatum yang terbuka harus paling sedikit 15mm dari arah anteroposterior.[9]

Indirect retainer merupakan bagian GTSL yang membantu cengkeram dalam menahan gaya-gaya yang dapat menggeser gigi tiruan, dengan cara menahan gaya-gaya tersebut pada sisi yang berlawanan dari garis fulkrumnya. Pada kasus ini *indirect retainer* digunakan pada desain rahang atas berupa cengkram *double akers*. *Indirect retainer* akan berfungsi dengan adanya gaya-gaya yang menggeser gigi tiruan menjauhi jaringan basal tempat dudukan gigi tiruan. Dengan mencegah pergerakan daerah posterior dari GTSL ke bawah. *Indirect retainer* mengaktifkan *direct retainer*nya pada saat perluasan basis GTSLnya menyebabkan terjadinya pergerakan

menjauhi jaringan basalnya. Makin ke anterior *indirect retainer*nya efesiensi dan retensi dari *direct retainer*nya juga makin baik.[9]

KESIMPULAN

Spinting tidaklah menghilangkan semua pergerakkan fisiologis, tetapi beban lateral dapat dihilangkan sebagian besar dengan adanya splinting. Beban-beban yang searah sumbu gigi tidak dapat dihilangkan bahkan dengan splinting yang paling rigid sekalipun. Tujuan dari dilakukannya splinting adalah untuk mendistribusikan dan mengarahkan ulang beban-beban fungsional dan afungsional agar beban-beban tersebut berada pada tingkatan yang dapat ditoleransi oleh jaringan pendukung dan untuk menghilangkan kegoyangan yang dapat hadir.[6]

Perawatan splinting membutuhkan motivasi yang lebih dari pasien untuk merawat *oral hygiene*-nya. Oleh karena itu splinting harus dilakukan hanya pada pasien yang berkeinginan dan mampu memperbaiki *oral hygiene*-nya.[6]

DAFTAR ACUAN

1. Overby, G. E., Intracoronal Splinting of Mobile Teeth by Use of Screws and Sleeves, *The Journal Of Periodontology*, July 1962 (*33*) : 270-5.
2. Gerstein, Kenneth A., King, Gordon E. The Use of Removable Partial Denture Splints in the Treatment of Post Surgical Mobility, *The Journal of Periodontology*; April 1975 (46): 226-9.
3. Grieder, A., Cinotti, W. R. *Periodontal Prosthesis Vol 1*. Saint Louis: C. V. Mosby Company. 1968 : 268-75.
4. Rateitschak KH, Rateitschak EM, Wolf HF, Hassell TM, *Color Atlas of Dental Medicine : Periodontology 2nd revised and expanded ed.* New York: Thieme Medical Publishers, Inc. 1989: 347.
5. Prichard, John F. *The Diagnosis And Treatment Of Periodontal Dissease*. Philadelphia: W. B. Saunders Co. 1979 : 515-24.
6. Grant DA, Stern IB, Everett FG. *Orban's Periodontics*, 4th ed. Saint Louis: The C. V. Mosby Company. 1972: 659-70.
7. Prichard, John F. *Advanced Periodontal Disease 2nd ed.* Philadelphia: W. B. Saunders Co. 1972 : 917-42.
8. Prichard J., Feeder M.,A Modern Adaptation of The Telescopic Principle in Periodontal Prosthesis, *The Journal Of Periodontology*, July 1962 (*33*) : 360-4.
9. Stratton, R. J., Wiebelt, F. J. *An Atlas of Removable Partial Denture Design.* Chicago: Quintessence Publishing Co., Inc. 1988 : 19-75.