Vol.2, No. 2, Desember 2016 ISSN: 2477-3778

JURNAL KEDOKTERAN

RAFLESIA



FAKULTAS KEDOKTERAN DAN ILMU KESEHATAN
UNIVERSITAS BENGKULU

JURNAL KEDOKTERAN RAFLESIA
JURNAL ILMIAH FKIK UNIVERSITAS BENGKULU

ISSN 2477-3778 Volume 2 Nomor 2, Desember 2016

DAFTAR ISI

Judul/Penulis	Halaman
Artikel Penelitian	
Hubungan Antara Pemeriksaan Antibodi Dengue Igg Dengan Uji Fungsi Hati (SGOT Dan SGPT) Pada Pasien Demam Berdarah Dengue (DBD) Di RSUD Dr. M. Yunus Bengkulu Bulan Desember 2015 - Januari 2016 *Marlia Novelia, Mulyadi Mulyadi, Enny Nugraheni*	1 - 8
Hubungan Aktivitas Fisik Terhadap Massa Tulang Dan Massa Otot Dosen Dan Karyawan Usia 30—60 Tahun di FKIP UNIB *Kiki Aqilah Canrhas, Noor Diah Erlinawati, Zayadi Zainuddin*	9 - 20
Hubungan Antara Kejadian Anemia Dan Tingkat Kecukupan Zat Besi Dalam Mp-Asi Pada Bayi Usia 6-23 Bulan Di Puskesmas Jembatan Kecil Kota Bengkulu Tahun 2015 *Lala Fv Gunasari, Sri Yunita*	21 - 29
Hubungan Indeks Massa Tubuh Dengan Kadar Glukosa Darah Puasa Pada Mahasiswa-Mahasiswi Fakultas Kedokteran Dan Ilmu Kesehatan Universitas Bengkulu Angkatan 2012 Dan 2013 *Devi Devina Rizmi, Sylvia Rianissa Putri, Helmiyetti*	30 - 36
Hubungan Riwayat Kejang Demam Dengan Kejadian Epilepsi Di Rsud M.Yunus Tahun 2015 *Laily Syuhad, Suryo Bantolo, Marisadonna Asteria*	37 - 46
Hubungan Kehamilan Terhadap Fungsi Seksual Wanita Usia 20—35 Tahun Di Kecamatan Singaran Pati Kota Bengkulu *Madonna Fitri Pasaribu, Tautiq Ramadhan, Enny Nugraheni*	47 - 55
Hubungan Antara Pemeriksaan Antibodi Dengue (IgG dan IgM) Dengan Pemeriksaan Uji Fungsi Hati (SGOT dan SGPT) Pada Pasien Demam Berdarah Dengue (DBD) Di RSUD Dr. M. Yunus Bengkulu Pada Bulan Maret-April Tahun 2016 *Hasanatul Aini, Mulyadi, Enny Nugraheni*	56 - 70
Hubungan Penyakit Jantung Koroner Dengan Obesitas Sentral Pada Pasien Rawat Inap Di Rsud Dr. M. Yunus Bengkulu *Widya H Lestari, Marisadonna Asteria, Jusup Endang*	71 - 77
Hubungan Penggunaan Kontrasepsi Hormonal Terhadap Fungsi Seksual Wanita Usia Subur Di Kota Bengkulu Tahun 2015 *Fahrur Rozi Illahi, Yudho Daruno, Marisadonna Asteria*	78 - 93
Laporan Kasus **Perawatan Gigi Molar Pertama Rahang Kiri Bawah Dengan Lesi Endodontik Primer Dan Keterlibatan Periodontal Sekunder** *Danica Anastasia, Hendra Dian Adhita Darsono*	94 - 100

LAPORAN KASUS
PERAWATAN GIGI MOLAR PERTAMA RAHANG KIRI BAWAH DENGAN LESI ENDODONTIK PRIMER DAN KETERLIBATAN PERIODONTAL SEKUNDER

Danica Anastasia[1], Hendra Dian Adhita Darsono[2]

[1]Bagian Konservasi Gigi, Program Studi Kedokteran Gigi Fakultas Kedokteran Universitas Sriwijaya, Palembang
[2]Bagian Konservasi Gigi, Fakultas Kedokteran Gigi Universitas Padjadjaran, Bandung
Email: danica_anastasia@yahoo.com

Abstrak

Pendahuluan. Lesi endo perio adalah suatu keadaan dimana jaringan pulpa dan periodontal mengalami perubahan karena suatu penyakit. Tulisan ini memuat tentang kasus lesi endodontik primer yang disertai keterlibatan periodontal sekunder, yang dirawat dengan tindakan endodontik konvensional. **Metode.** Perawatan endodontik konvensional dengan teknik *crown down* dan pengisian dengan teknik *continuous wave* dilakukan pada kasus gigi molar pertama kiri bawah dengan lesi endodontik primer dan keterlibatan periodontal sekunder. **Hasil.** Gigi molar pertama kiri bawah pada kasus ini memberikan respon yang baik setelah dilakukan pengisian yang adekuat, dan terdapat perbaikan pada jaringan periodontal gigi tersebut. **Kesimpulan.** Tindakan endodontik konvensional dapat menjadi pilihan utama pada kasus gigi yang mengalami lesi endodontik primer dan disertai keterlibatan periodontal sekunder.

Kata kunci: Lesi endo perio, kalsium hidroksida, pengisian teknik *continuous wave*

CASE REPORT
TREATMENT OF MANDIBULAR FIRST MOLAR WITH PRIMARY ENDODONTIC LESION AND SECONDARY PERIODONTAL INVOLVEMENT

Abstract

Introduction. Perio endo lesion is a state where the pulp and periodontal tissue changes due to an illness. This paper discuss about cases of primary endodontic lesions are accompanied by secondary periodontal involvement, which was treated with conventional endodontic action. **Method.** Conventional endodontic treatment with crowns technique down and filling with continuous wave technique is done in the case of the lower left first molar tooth with endodontic lesions primary and secondary periodontal involvement. **Results.** Lower left first molar tooth in this case have been in a good response after charging adequate, and there were improvements in periodontal tissues of the tooth. Conclusion. Conventional endodontic action would be the first choice in the case of dental lesions of endodontic primary and secondary with periodontal involvement.

Keywords: perio endo Lesions, calcium hydroxide, charging techniques continuous wave

Pendahuluan

Pulpa dan periodontal memiliki hubungan yang sangat dekat, sejak proses embrionik. Papila dental, yang akan berkembang menjadi pulpa, berasal dari sel yang bermigrasi dari *neural crest*, sedangkan jaringan periodontal berkembang dari folikel dental. Kedua jaringan ektomesenkim ini dipisahkan oleh selubung akar epitelial Hertwig, setelah pembentukan lapisan pertama dentin pada akar, selubung Hertwig terpisah, dan sel-sel yang berada di sekeliling folikel dental bermigrasi dan berkontak dengan yang baru sehingga membentuk permukaan

dentin. Sel-sel pada folikel dental berdiferensiasi menjadi sementoblas dan memulai pembentukan sementum. Sementum aselular ini merupakan awal dari sel ligamen periodontal. Seiring dengan proses maturasi akar, komunikasi langsung antara jaringan pulpa dan periodontal menjadi terbatas hanya pada foramen apikal, tubuli dentin, dan saluran lateral.[1–5]

Jaringan periodontal yang sehat memiliki peran penting dalam fungsi normal gigi. Jaringan periodontal terdiri dari gusi, sementum, ligament periodontal, dan tulang alveolar. Hal tersebut menegaskan bahwa jaringan periodontal secara anatomis berhubungan erat dengan pulpa melalui foramen apikal dan saluran lateral sehingga menciptakan suatu jalur komunikasi antara kedua jaringan tersebut (Gambar 1).[6]

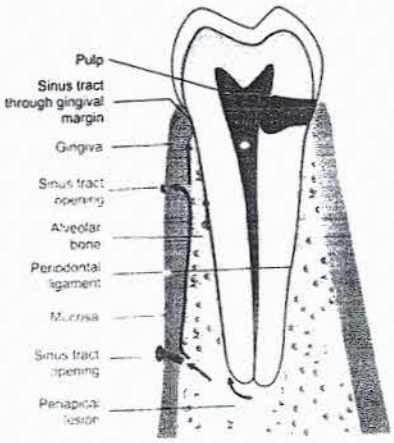

Gambar 1. Jalur komunikasi antara jaringan pulpa dan periodontal.[6]

Menurut Weine, lesi endo perio terbagi menjadi tiga kelas, yaitu gigi yang secara klinis dan radiografis memperlihatkan keterlibatan periodondal tetapi mengalami inflamasi atau nekrosis pulpa (Kelas I), gigi yang mengalami penyakit pulpa dan periodontal yang berjalan bersamaan (Kelas II), gigi yang tidak memiliki kelainan pulpa tetapi memerlukan perawatan endodontik dan amputasi akar untuk penyembuhan periodontalnya (Kelas III), dan gigi yang secara klinis dan radiografis memperlihatkan adanya penyakit pulpa atau periodontal tetapi memiliki penyakit periodontal (Kelas IV).[6] Grossman membagi menjadi tiga berdasarkan jenis perawatannya, yaitu gigi yang hanya memerlukan perawatan endodontik (Tipe 1), gigi yang hanya memerlukan perawatan periodontal (Tipe 2), dan gigi yang memerlukan perawatan endodontik dan juga periodontal (Tipe 3).[2] Menurut Simon, dibagi menjadi lima tipe yaitu lesi endodontik primer (Tipe 1), lesi endodontik primer dengan keterlibatan periodontal sekunder (Tipe 2), lesi periodontal primer (Tipe 3), lesi periodontal primer dengan keterlibatan endodontik sekunder (Tipe 4), dan lesi *true combined* (Tipe 5) (Gambar 2).[3,6]

Kasus pada artikel ini yaitu lesi endodontik primer dengan keterlibatan periodontal sekunder pada gigi molar pertama kiri bawah. Rencana perawatan yang dilakukan adalah tindakan endodontik

konvensional dengan teknik pengisian *continuous wave* dan restorasi akhir resin komposit klas I.

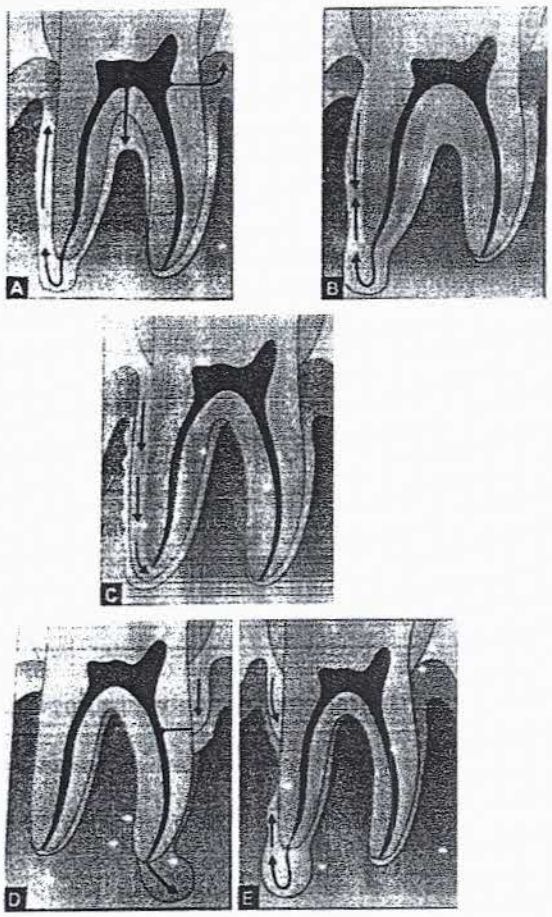

Gambar 2. (A) Lesi endodontik primer; (B) Lesi endodontik primer dengan keterlibatan periodontal sekunder; (C) Lesi periodontal primer; (D) Lesi periodontal primer dengan keterlibatan endodontik sekunder; (E) Lesi *true combined*.[6]

Metode

Seorang pasien perempuan berusia 25 tahun datang ke Instalasi Spesialis Konservasi Gigi RSGM FKG Universitas Padjadjaran mengeluhkan gigi geraham kiri bawah terasa sakit dan gusinya bengkak sudah 3 hari. Gigi tersebut pernah dirawat oleh dokter gigi di kota lain, tetapi perawatannya tidak selesai. Pasien telah meminum obat berupa asam mefenamat dan amoksisilin masing-masing satu butir.

Pemeriksaan ekstra oral terlihat wajah asimetris karena adanya pembengkakan pada pipi sebelah kiri, sedangkan pemeriksaan intraoral terlihat gigi 36 terdapat tambalan sementara di daerah oklusal, dan gusi bagian bukal mengalami edema (Gambar 3), kedalaman poket daerah bukal 3-4-3 dan daerah lingual 3-3-3. Tes vitalitas menunjukkan respon negatif, sedangkan tes perkusi dan palpasi menunjukkan respon positif.

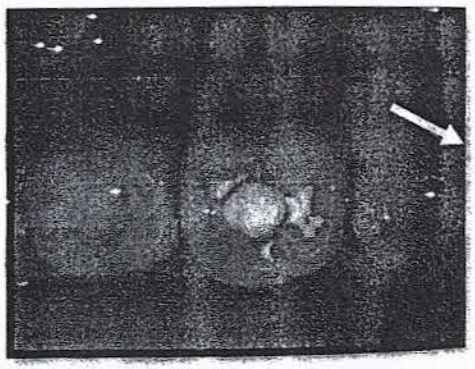

Gambar 3. Keadaan Klinis Gigi 36.

Pemeriksaan radiologis menunjukkan gambaran radioopak yang menyerupai bahan tambalan dari mahkota sampai kamar pulpa. Akar berjumlah 3 yaitu 1 buah akar mesial dan 2 buah akar distal. Terdapat radiolusen di daerah furkasi, yang hampir mengenai seluruh akar. Keadaan membran periodontal melebar di seluruh permukaan akar (Gambar 4).



Gambar 4. Radiograf Gigi 36.

Diagnosis untuk gigi 36 adalah nekrosis pulpa disertai periodontitis apikalis simtomatik (AAE, 2013) dan keterlibatan furkasi. Rencana perawatan di bidang endodontik adalah perawatan nekrosis pulpa, dan di bidang periodontik dilakukan bedah periodontal (bila lesi tidak menyembuh). Prognosis perawatan baik karena poket tidak terlalu dalam, lesi terbatas di furkasi, tidak ada perforasi, dan pasien kooperatif.

Tindakan yang dilakukan setelah penandatanganan *informed consent* adalah pembukaan akses kavitas, dan hasilnya terlihat 3 buah orifis, yaitu 2 di bagian distal dan 1 di bagian mesial yang memanjang dari bukal ke lingual (Gambar 5).

Panjang kerja untuk saluran mesial 22 mm, saluran distobukal 23 mm, dan saluran distolingual 20 mm. Preparasi saluran akar dilakukan dengan teknik *crown down* menggunakan instrumen rotari MTwo (VDW), dengan *master apical file* (MAF) #40 untuk setiap saluran akar dan irigasi menggunakan NaOCl 5.25%. Kalsium hidroksida dipilih sebagai medikamen saluran akar, dengan penggantian berkala setiap 14 hari. Tindakan *scalling* dan *root planning* juga telah dilakukan oleh bagian Periodonsia.

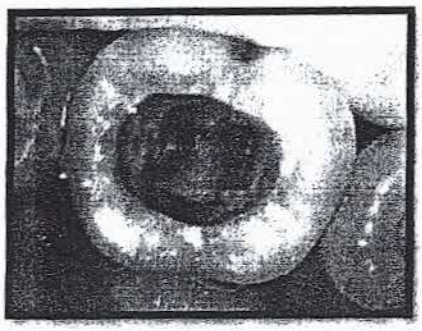

Gambar 5. Orifis pada Preparasi Akses Gigi 36.

Pengisian saluran akar dilakukan setelah tiga kali penggantian medikamen secara berkala, dengan teknik *continuous wave*. Uji coba dilakukan terlebih dahulu sebelum pengisian, dengan gutaperca MTwo #40 sesuai dengan MAF (Gambar 6).

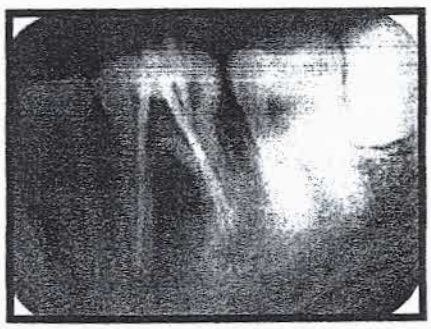

Gambar 6. Uji coba pengisian dengan gutaperca #40.

Hasil

Saluran akar diirigasi dan dikeringkan, setelah itu dilanjutkan dengan obturasi menggunakan teknik *continuous wave,* yaitu gabungan antara *vertical compaction* dan *backfill* (DiaDent). Pembersihan kavitas dari sisa *sealer* dan gutaperca, kemudian ditutup dengan SDR (Surefill SDR Flow, Dentsply Chaulk) dan tambalan sementara (Cavit, 3M ESPE, USA). Hasil pengisian dikonfirmasi dengan pemeriksaan radiologi (Gambar 7).



Gambar 7. Foto pengisian gigi 36.

Kontrol pengisian dilakukan satu minggu kemudian, hasil dari pemeriksaan subyektif, pasien tidak ada keluhan. Pemeriksaan perkusi (-), tekan (-), palpasi (-), dan tidak ada mobiliti, kedalaman poket daerah bukal berkurang menjadi 3-3-3 tetapi masih terdapat sangkutan di daerah furkasi. Dilakukan foto kontrol pengisian untuk melihat keadaan akar dan jaringan periapikal. Hasilnya menunjukan pengisian yang hermetis, tetapi gambaran radiolusen di furkasi masih tetap ada (Gambar 8). Resin komposit kelas I dipilih sebagai restorasi pasca endodontik, kemudian pasien dirujuk ke bagian periodonsia untuk perawatan lesi di bagian furkasi.



Gambar 8. Foto kontrol pengisian gigi 36.

Pembahasan

Hubungan antara penyakit pulpa dan periodontal utamanya terjadi karena adanya anatomi dan vaskular yang berdekatan; hubungan ini dapat terlihat dari pemeriksaan radiologis, histologis, dan gejala klinis.[7] Patosis pulpa sebagai penyebab penyakit periodontal menjadi perhatian khusus pada beberapa dekade. Hasil degenerasi pulpa berupa debris nekrotik, produk bakteri, dan toksin masuk ke foramen apikal, dan menyebabkan destruksi jaringan periodontal di apikal dan berpotensi bermigrasi ke margin gusi.[7] Ketika penyakit pulpa telah berkembang lebih lanjut, inflamasi akan meluas dan berefek ke perlekatan periodontal yang terdekat. Proses inflamasi ini sering menyebabkan disfungsi ligamen periodontal, resorpsi tulang alveolar, sementum, bahkan dentin.[7]

Lesi endo-perio memiliki gambaran khas yaitu adanya keterlibatan pulpa dan penyakit periodontal pada gigi yang sama.[8] Beberapa gejala dan tanda lesi endo-perio di antaranya: rasa sakit, pembengkakan, terbentuk poket, mobiliti, perkusi dan palpasi, tes pulpa (tes termal dan kavitas), dan interpretasi radiografi.[2] Hal ini sesuai dengan adanya rasa sakit pada gigi yang dikeluhkan oleh pasien serta adanya pembengkakan gusi sejak 3 hari sebelum kedatangan.Pemeriksaan intra oral pun terlihat adanya poket pada daerah bukal.

Berdasarkan klasifikasi Simon et al tentang lesi endo-perio, kasus gigi 36 termasuk ke dalam lesi endo primer yang disertai keterlibatan periodontal sekunder (Tipe 2).[2,5,8–10] Kontaminasi saluran akar terjadi karena adanya karies, dan kebocoran daerah koronal. Keadaan pulpa yang nekrosis akan memicu respon inflamasi pada ligamen periodontal, foramen apikal, dan tulang alveolar di bawahnya.[2,3,10] Menurut Storrer, prosedur yang direkomendasikan untuk lesi endo-perio tipe 2 ini adalah perawatan endodontik dengan medikamen kalsium hidroksida yang diganti secara berkala, dan diikuti dengan terapi periodontal non bedah.[10] Terapi periodontal tidak dilakukan setelah perawatan endodontik selesai karena terdapat perbaikan kedalaman poket setelah beberapa bulan pasca perawatan. Hal ini sesuai dengan pernyataan dari Torabinejad bahwa defek periodontal yang disebabkan oleh infeksi pulpa dapat diperbaiki cukup dengan *cleaning* dan *shaping* yang adekuat serta pengisian saluran akar yang hermetis.[1]

Kalsium hidroksida dipilih sebagai medikamen tunggal pada kasus ini karena memiliki efek antimikroba, serta mampu menginduksi perbaikan daerah periapikal.[11] Pengisian saluran akar dapat dilakukan meskipun belum terlihat perbaikan pada lesi karena sudah tidak terdapat keluhan dari pasien, ditandai dengan pemeriksaan subyektif dan obyektif yang memberikan respon negatif.

Kesimpulan

Tindakan perawatan endodontik pada kasus tersebut di atas merupakan prosedur yang tepat dan memberikan hasil yang baik.

DAFTAR PUSTAKA

1. Torabinejad M, Rotstein I. Endodontic-Periodontic Interrelationship. Endodontics Principles and Practice. 2015. p. 106–20.

2. Gopal S, Kumar KP, Shetty KP, Jindal V, M S. Interrelationship of Endodontic-Periodontal Lesions - An Overview. Indian J Dent Sci. 2011;3(2):55–9.

3. Peeran SW, Thiruneervannan M, Abdalla KA, Mugrabi MH. Endo-Perio Lesions. Int J Sci Technol Res.

2013;2(5):268–72.

4. Gulabivala K, Darbar U, Ng Y-L. The perio-endo interface. Endodontics. 2014. p. 299–328.

5. Parolia A, Gait TC, Porto ICC., Mala K. Endo-Perio Lesion: a Dilemma from 19th until 21st century. J Interdiscip Dent. 2013;3(1):2–9.

6. Garg N, Garg A. Endodontic Periodontal Relationship. Textbook of Endodontics. 2014. p. 413–27.

7. Hargreaves KM, Cohen S. Cohen's Pathways of The Pulp. 2011. 214-212, 655-670 p.

8. Al-Fouzan KS. Review Article A New Classification of Endodontic-Periodontic Lesions. Int J Dent. 2014;2014:1–5.

9. Ahmed HMA. Different perspectives in understanding the pulp and periodontal intercommunications with a new proposed classification for endo-perio lesions. ENDO (I Engl). 2012;6(2):87–104.

10. Storrer CM, Bordin GM, Pereira TT. Literature Review Article How to diagnose and treat periodontal-endodontic lesions? RSBO. 2012;9(4):427–33.

11. Marion JJC, Manhaes FC, Bortoluzzi TC, Duque TM. The Influence of Calcium Hydroxide Paste Change on Repairing of Extensive Periapical Lesions: Cases Reports. Dent Press Endod. 2013;3(1):61–7.