PENATALAKSANAAN OTITIS MEDIA AKUT PADA ANAK

Oleh :

Dr. Abla Ghanie, SpTHT-KL, (K)

Departemen Ilmu kesehatan Telinga Hidung Tenggorok Kepala dan Leher Fakultas Kedokteran Universitas Sriwijaya Rumah Sakit Umum Pendidikan Mohammad Hoesin Palembang

2010

PENATALAKSANAAN OTITIS MEDIA AKUT PADA ANAK

Abla Ghanie

Abstrak

Otitis media akut pada anak merupakan keadaan yang sering terjadi. Sumbatan tuba Eustachius dan infeksi saluran nafas atas diketahui sebagai penyebab yang paling utama. Bentuk dari tuba Eustachius pada anak yang pendek dan horizontal dianggap sebagai kunci yang mendasari perkembangan otitis media akut. Diagnosis OMA berdasarkan anamnesis, pemeriksaan fisik dengan otoskopi dan radiologi. Penatalaksanaan adalah dengan terapi konservatif dan juga operatif serta menghilangkan faktor resiko penyebabnya. Diagnosis dan penatalaksanaan yang tepat sedini mungkin dapat mengurangi morbiditas dan mencegah terjadinya komplikasi.

Kata kunci : otitis media akut, anak, penatalaksanaan

Abstract

Acute otitis media is commonly found in children. Eustachian tube blockage and upper respiratory tract infection is known as the cause of the most important. The form of the tube Eustachian in children are short and horizontal is considered a key that underlies the development of acute otitis media. The diagnosis OMA based on anamnesis, physical examination using otoscopy and radiology examination. The management are conservative and surgical treatment and to eliminate the risk factor. Early diagnosis and treatment can reduce morbidity and prevent the complication.

Key word : acute otitis media, children, treatment

I. PENDAHULUAN

Otitis media adalah peradangan sebagian atau seluruh mukosa telinga tengah, tuba eustachius, antrum mastoid, dan sel-sel mastoid. otitis media terbagi atas otitis media supuratif dan non-supuratif, dimana masing-masing memiliki bentuk akut dan kronis. Otitis media akut termasuk kedalam jenis otitis media supuratif. Selain itu, terdapat juga jenis otitis media spesifik, yaitu otitis media tuberkulosa, otitis media sifilitik, dan otitis media adhesiva.[1]

Pada beberapa penelitian infeksi ini diperkirakan terjadi pada 25% anak. Lebih sering pada anak-anak indian amerika dan eskimo dibandingkan dengan anak kulit putih dan paling jarang pada anak kulit hitam.[2.]

Pada penelitian terhadap 112 pasien ISPA (6-35 bulan), didapatkan 30% mengalami otitis media akut dan 8% sinusitis. Epidemiologi seluruh dunia terjadinya otitis media berusia 1 thn sekitar 62%, sedangkan anak-anak berusia 3 thn sekitar 83%. Di Amerika Serikat, diperkirakan 75% anak mengalami minimal satu episode otitis media sebelum usia 3 tahun dan hampir setengah dari mereka mengalaminya tiga kali atau lebih. Di Inggris setidaknya 25% anak mengalami minimal satu episode sebelum usia sepuluh tahun.[2.4]

Resiko terjadinya otitis media akut terjadi melalui beberapa faktor, antara lain usia <6 thn, otitis prone (pasien yang mengalami otitis pertama kali pada usia <6 bln, 3 kali dalam 6 bln terakhir), infeksi pernapasan atas, terpapar asap rokok, laki-laki, kelainan anatomi kraniofasial alergi, menyusui kurang dari 6 bulan, imunodefisiensi.[3] Anak-anak yang telah mengalami enam kali atau lebih serangan otitis media disebut dengan istilah " cenderung otitis". [4]

2. ANATOMI

2.I. Anatomi Telinga Tengah

Telinga dibagi menjadi tiga bagian, yaitu telinga luar, telinga tengah dan telinga dalam. Telinga tengah adalah suatu rongga yang terletak di tulang tengkorak dan terdiri dari membran timpani, kavum timpani, antrum mastoid dan tuba Eustachius. [5,-7]

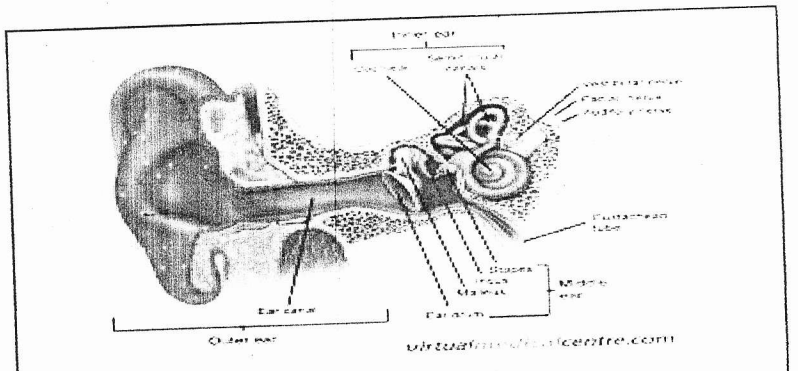

Gambar 1. Gambaran umum telinga [8]

2.2. Membran Timpani

Membran timpani dibagi menjadi dua bagian yaitu pars tensa (membran *Sharpnell*) yang terletak pada bagian atas dan pars tensa (membran propria) yang terletak pada bagian bawah.

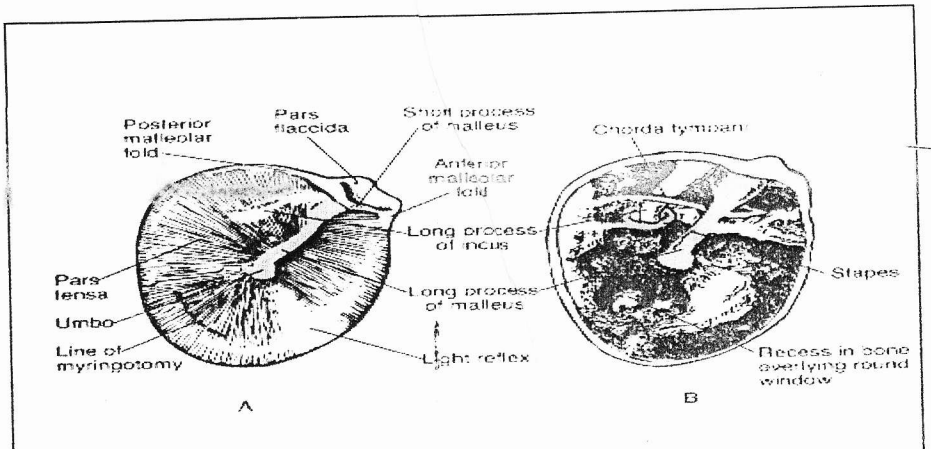

Gambar 2. Anatomi normal membran timpani [9]

Pars tensa yang merupakan bagian yang paling besar terdiri dari tiga lapisan. Lapisan luar disebut lapisan kutaneus (*cutaneous layer*) terdiri dari lapisan epitel berlapis semu yang halus yang normalnya merefleksikan cahaya. Lapisan dalam disebut lapisan mukosa (*mucosal layer*) merupakan lapisan yang berbatasan dengan kavum timpani serta lapisan yang terletak di antara keduanya. Lapisan ini terdiri dari dua lapis jaringan ikat fibrosa yang bersatu dengan cincin fibrokartilago yang mengelilingi membran timpani. Pars flaksida tidak memiliki lapisan fibrosa sehingga bagian ini pertama kali akan mengalami retraksi bila terjadi tekanan negatif dalam telinga. [6-8]

2.3. Kavum Timpani

Kavum timpani dibagi menjadi tiga bagian yang berhubungan dengan lempeng membran timpani, yaitu epitimpanum, mesotimpanum dan hipotimpanum. [6,7]

Epitimpanum dibatasi oleh suatu penonjolan tipis, yaitu tegmen timpani. Bagian anterior epitimpanum terdapat ampula kanalis superior. Pada bagian anterior dari ampula kanalis superior terdapat ganglion genikulatum yang

merupakan tanda ujung anterior ruang atik. Atik pada bagian posterior menyempit menjadi jalan masuk ke antrum mastoid yaitu aditus ad antrum.[6,7]

Mesotimpanum, pada bagian medial dibatasi oleh kapsula otik yang terletak lebih rendah daripada n.fasialis pars timpani. Promotorium merupakan suatu penonjolan yang terdapat pada daerah mesotimpanum. Promotorium berisi saraf-saraf yang membentuk pleksus timpanikus. Promotorium pada bagian posterosuperior terdapat foramen ovale (vestibuler), pada bagian posteroinferior terdapat foramen rotundum (koklear). Orificium timpani tuba Eustachius terletak pada anterosuperior mesotimpanum.[6,7] .

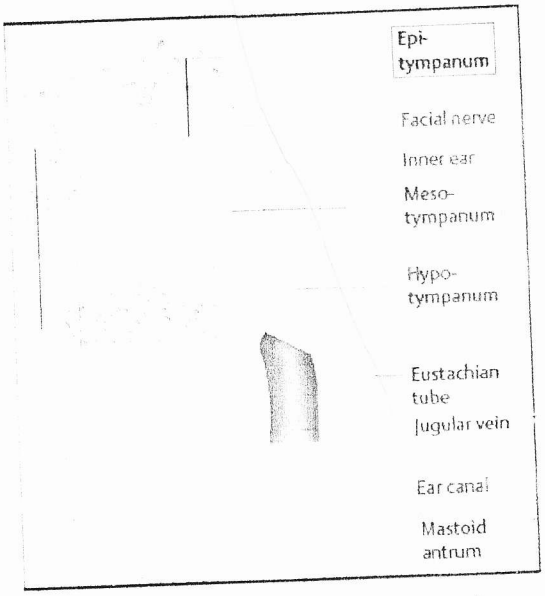

Gambar 3. Anatomi kavum timpani [6]

Hipotimpanum merupakan suatu ruang dangkal yang terletak lebih rendah dari membran timpani. Hipotiompanum berbatasan dengan bulbus vena jugularis dan sel-sel mastoid.[6,7]

Batas-batas kavum timpani meliputi

1. Atap : tegmen timpani
2. Dasar : dinding jugularis dan tonjolan stiloideus
3. Anterior : dinding karotis, ostium tuba Eustachius, tensor timpani
4. Posterior : mastoid, stapedius, tonjolan piramidal

5. Lateral : membran timpani, skutum
6. Medial : dinding labirin

Rangkaian tulang pendengaran di telinga tengah berukuran kecil dan dihubungkan oleh tendon-tendon otot yang tipis (tensor timpani dan stapedius). Manubrium maleus menempel pada membran timpani dimana bagian atasnya membentuk umbo yang merupakan *landmark* yang penting dalam mengevaluasi membran timpani. Tulang selanjutnya adalah inkus yang berartikulasi dengan maleus. Kepala maleus dan badan inkus terletak di epitimpani. Prosesus longus inkus berartikulasi dengan stapes. Dasar stapes dihubungkan dengan tingkap lonjong oleh sebuah ligamentum yang elastis. Di dalam kavum timpani juga terdapat korda timpani yang terletak transversal yang berasal dari nervus fasialis dan mengandung serat-serat pengecapan untuk 2/3 anterior lidah.[6,7]

2.4. Antrum Mastoid

Antrum mastoid adalah suatu rongga di dalam *processus mastoid* yang terletak persis di belakang epitimpanum. Aditus ad antrum adalah saluran yang menghubungkan antrum dengan epitimpani. Lempeng dura adalah bagian tipis yang biasanya lebih keras dari tulang sekitarnya yang membatasi rongga mastoid dengan duramater. Lempeng sinus adalah bagian tulang yang tipis yang membatasi rongga mastoid dengan sinus lateralis. Sudut sinodura adalah sudut yang dibentuk oleh pertemuan duramater fossa media dan fossa posterior otak di superior dengan sinus lateral di posterior. Sudut ini ditemukan dengan cara membuang sebersih-bersihnya sel-sel pneumatisasi mastoid di bagian posterior inferior lempeng dura dan posterior superior lempeng sinus.[6,7]

Sudut keras (*solid angle, hard angle)* adalah penulangan yang keras sekali yang dibentuk oleh pertemuan 3 kanalis semisirkular, membentang dari kanalis semisirkularis lateralis sampai kanalis semisikularis posterior di sebelah anteromedial sinus sigmoid. Sudut ini akan ditemukan dengan membuang sebersih-bersihnya sel-sel pneumatisasi mastoid di antara kanalis semisirkularis lateral dengan sudut sinodura. Segitiga Trautmann adalah daerah yang terletak di

balik antrum yang dibatasi oleh sinus sigmoid, sinus lateral, dan tulang labirin. Batas medialnya adalah lempeng dura fossa posterior. [6,7]

2.5. Tuba Eustachius

Tuba Eustachius menghubungkan telinga tengah dengan nasofaring. Panjang tuba Eustachius dewasa bervariasi antara 31 sampai 38 mm. Pada bayi dan anak-anak ukurannya lebih pendek dan lebih horizontal sehingga sekret dari nasofaring lebih mudah masuk ke telinga tengah.[9,10] Dua pertiga bagian anteromedial tuba (arah nasofaring) berdinding tulang rawan, sedangkan sisanya (arah kavum timpani) berdinding tulang. Dinding tulang rawan ini tidak lengkap, dinding bawah dan lateral bawah merupakan jaringan ikat yang bergabung dengan M. tensor dan levator velli palatini.[6,7] Tuba Eustachius akan terus berkembang bertambah panjang dan akan lebih membentuk sudut yang lebih besar dari bidang horizontal pada usia 5 sampai 7 tahun. [11]

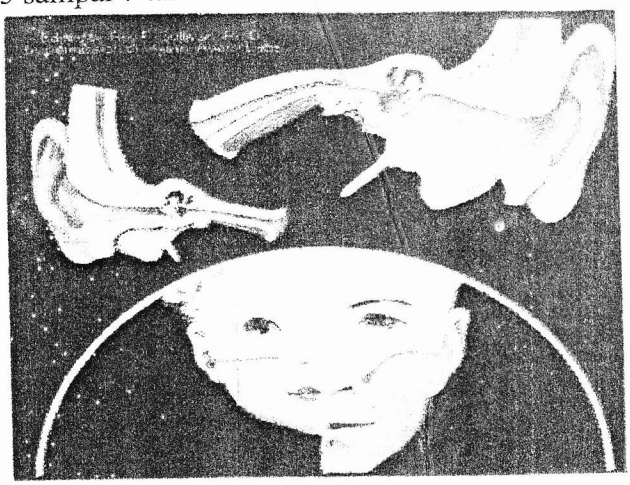

Gambar 4. Tuba Eustachius (buku UI)

2.5.1. Fisiologi Tuba Eustachius

Fungsi tuba pertama kali dijelaskan oleh Du Verney (1963), yang menyatakan bahwa tuba bukan merupakan suatu saluran baik untuk pernafasan maupun pendengaran, tetapi merupakan saluran untuk pembaharuan udara di kavum timpani. Tahun 1704, Antonio Valsava mempublikasikan ' *de Aure Humana Tractus*' , yang memberikan eponom untuk TE, dengan mengasosiasikan pada suatu tehnik untuk memaksa masuknya udara dari nasofaring ke dalam kavum timpani. Udara di telinga tengah, secara normal berhubungan dengan

atmosfer melalui TE. Orifisium tuba terletak di nasofaring dengan ujung yang sedikit terbuka.[12.] Tuba Eustachius memiliki tiga fungsi fisiologis terhadap telinga tengah, yaitu (1) fungsi ventilasi untuk mengatur agar tekanan telinga tengah sama dengan telinga luar, (2) fungsi proteksi adalah untuk melindungi telinga tengah terhadap tekanan suara dan sekret nasofaring, (3) fungsi drainase yaitu mengalirkan sekret yang diproduksi mukosa telinga tengah ke arah nasofaring.[9.10]

Fungsi TE yang paling penting adalah mengatur tekanan telinga tengah, karena fungsi pendengaran akan optimum bila tekanan udara di telinga tengah lebih kurang sama dengan tekanan diluar telinga. Dalam keadaan normal, terjadi pembukaan TE secara intermiten aktif akibat kontraksi dari M. Tensor veli platini selama proses menelan, yang akan mempertahankan tekanan di telinga tengah relatif sama dengan telinga luar.[9]

3. ETIOLOGI

Sumbatan pada tuba eustachius merupakan penyebab utama dari otitis media. Pertahanan tubuh pada silia mukosa tuba eustachius terganggu, sehingga pencegahan invasi kuman ke dalam telinga tengah terganggu juga. Selain itu, ISPA juga merupakan salah satu faktor penyebab yang paling sering. Kuman penyebab OMA adalah bakteri piogenik, seperti Streptococcus hemoliticus, Haemophilus Influenzae (16-52%), Staphylococcus aureus (2%), Streptococcus Pneumoniae (27-52%), Pneumococcus, Moraxella Catarrhalis (2-15%). Haemophilus Influenzae adalah bakteri patogen yang sering ditemukan pada anak di bawah usia lima tahun, meskipun juga potogen pada orang dewasa.[14]

Pada anak-anak, makin sering terserang ISPA, makin besar kemungkinan terjadinya otitis media akut (OMA). Pada bayi, OMA dipermudah karena tuba eustachiusnya pendek, lebar, dan letaknya agak horizontal.[1.15] Anak lebih mudah terserang otitis media dibanding orang dewasa karena beberapa hal : (1) sistem kekebalan tubuh anak masih dalam perkembangan. (2) saluran Eustachius pada anak lebih lurus secara horizontal dan lebih pendek sehingga ISPA lebih mudah menyebar ke telinga tengah. (3) adenoid (adenoid: salah satu organ di tenggorokan bagian atas yang berperan dalam kekebalan tubuh) pada anak relatif

lebih besar dibanding orang dewasa. Posisi adenoid berdekatan dengan muara saluran Eustachius sehingga adenoid yang besar dapat mengganggu terbukanya saluran Eustachius. Selain itu adenoid sendiri dapat terinfeksi di mana infeksi tersebut kemudian menyebar ke telinga tengah lewat saluran Eustachius.[16]

4. KLASIFIKASI

Menurut Ballenger bentuk otitis media akut yang paling terlihat, yaitu (1) otitis media viral akut. Otitis media viral menyertai rhinofaringitis akut, dan mungkin lebih baik digambarkan sebagai perluasan kelainan mukosa jalan nafas ke telinga tengah.[15] Dapat disebabkan oleh berbagai virus yaitu, influenza A dan B, rhinovirus, mumps, enterovirus, parainfluenza, dan adenovirus. [17] (2) otitis media bacterial akut. Merupakan keadaan yang umum dijumpai terutama pada anak. Dapat menyertai penyakit eksantem, terutama seperti campak dan *scarlet fever*, tetapi paling sering berhubungan dengan infeksi pada hidung dan tenggorok. [15] (3) otitis media nekrotik akut, bentuk otitis media ini berciri perjalanan penyakit yang fulminan disertai dengan destruksi luas jaringan-jaringan di telinga tengah, membran timpani dan tulang-tulang pendengaran.[15]

Menurut Zainul A. Djafaar dkk, Otitis media akut dibagi menjadi 5 stadium, yaitu (1) stadium oklusi tuba Eustachius, tanda adanya oklusi tuba Eustachius adalah gambaran retraksi membran timpani akibat terjadinya tekanan negatif di telinga tengah akibat absorbsi udara. Kadang-kadang membran timpani tampak normal atau berwarna keruh pucat. Efusi mungkin telah terjadi, tetapi tidak dapat dideteksi stadium ini sukar dibedakan dengan otitis media serosa yang disebabkan oleh virus atau alergi. (2) stadium hiperemis, pada stadium ini tampak pembuluh darah yang melebar di membran timpani atau seluruh membran yimpani tampak hiperemis serta edem. Sekret yang telah terbentuk mungkin masih bersifat eksudat yang serosa sehingga sukar terlihat. (3) stadim supurasi, pada stasium ini telah terjadi edema yang hebat pada mukosa telinga tengah dan hancurnya sel epitel superfisial, serta terbentuknya eksudat yang purulen di kavum timpani, menyebabkan membran timpani menonjol (*bulging*) ke arah liangh telinga luar. Pada keadaan ini pasien tampak sangat sakit, nadi dan suku meningkat, serta rasa nyeri di telinga bertambah hebat. Bila tidak dilakukan incici

membran timpani (miringotomi) pada stadium ini, maka kemungkinan besar membran timpani akan ruptur dan nanah keluar ke liang telinga luar. (4) stadium perforasi, karena beberapa sebab terlambatnya pemberian antibiotik atau virulensi kuman yang tinggi, maka dapat terjadi ruptur membran timpani dan nanah keluar mengalir dari telinga tengah ke telinga luar. Anak yang tadinya gelisah sekarang menjaadi tenang, suhu badan turun, dan anak dapat tertidur nyenyak. (5) stadium resolusi, bila membran timpani tetap utuh maka keadaan membran timpani perlahan-lahan akan normal kembali. Bila sudah terjadi perforasi, maka sekret akan berkurang dan kemudian kering. Bila daya tahan tubuh baik dan virulensi kuman rendah, maka resolusi dapat terjadi tanpa pengobatan. OMA berubah menjadi OMSK bila perforasi menetap dengan sekret yang keluar terus menerus atau hilang timbul. OMA dapat menimbulkan gejala sisa berupa otitis media serosa bila sekret menetap dikavum timpani tanpa terjadinya perforasi.[1]

Menurut Ballenger, otitis media akut dibagi menjadi 4 stadium, yaitu (1) stadium peradangan, stadium awal otitis media akut diawali oleh hiperemia dan edem mukoperiostium telinga tengah dan mastoid. Pada membran timpani tampak corakan pembuluh darah sepanjang lengan maleus dan anulus. Kemudian terjadi eksudasi cairan serotibrinosa ke dalam telinga tengah. Jumlah cairan bertambah sampai mengisi kavum timpani dan mendesak membran timpani. (2) sstadium supurasi, bila penyakit berlanjut dan tidak dilakukan miringotomi, maka membran timpani akan pecah sendiri, biasanya di kuadran anteroinferior, tetapi adakalanya di setengah bagian posterior membran timpani. Cairan yang keluar biasanya serosanguinosa kemudian segera menjadi mukopurulen. Mukosa jelas menebal dan berwarna merah dengan corakan banyak neokapiler. Proses ini terjadi pada seluruh telinga tengah dan mastoid, sehingga menyumbat sel-sel mastoid yang kecil-kecil. (3) stadium komplikasi, komplikasi utama mastoiditis dengan perluasan sekunder ke sinus venosus, meningen atau labirin timbul karena drainase yang tidak adekuat melewati *aditus ad antrum* akibat mukosa atik menebal. Akibatnya mastoid terisi oleh mukosa granuler yang edem serta sekret mukopus yang mempunyai tekanan. Kemudian proses ini akan menyebabkan absorbsi dinding tulang mastoid yang tipis, meluas sepanjang alur vena ke perifer

dan merusak periostium mastoid. Proses pada stadium awal bersifat reversibel, sedang yang lanjut memerlukan tindakan pembedahan untuk memperbaiki drainase sebelum terjadi perluasan ke sinus lateral atau meningen. (4) stadium resolusi, pada stadium ini infeksi mereda dan terjadi penyembuhan telinga. Sekret telinga segera kering. Penebalan mukosa dan edem akan berkurang perlahan-lahan, namun bila sudah kembali normal, maka pendengaran lambat laun akan kembali normal. Perforasi membran timpani yang kecil dapat cepat menyembuh biasanya tanpa tebentuk jaringan parut, tetapi kadang-kadang terbentuk parut atrofi kecil. Ini merupakan titik lemah pada membran timpani, dan sewaktu-waktu dapat bocor kembali bila infeksi terjadi lagi serta lebih cepat mengeluarkan sekret telinga, tetapi hanya disertai otalgia ringan.[15]

5. PATOGENESIS

Otitis media sering diawali dengan infeksi pada saluran napas seperti radang tenggorokan atau pilek yang menyebar ke telinga tengah lewat saluran Eustachius. Saat bakteri melalui saluran Eustachius, mereka dapat menyebabkan infeksi di saluran tersebut sehingga terjadi pembengkakan di sekitar saluran, tersumbatnya saluran, dan datangnya sel-sel darah putih untuk melawan bakteri. Sel-sel darah putih akan membunuh bakteri dengan mengorbankan diri mereka sendiri. Sebagai hasilnya terbentuklah nanah dalam telinga tengah. Selain itu pembengkakan jaringan sekitar saluran Eustachius menyebabkan lendir yang dihasilkan sel-sel di telinga tengah terkumpul di belakang gendang telinga. Jika lendir dan nanah bertambah banyak, pendengaran dapat terganggu karena gendang telinga dan tulang-tulang kecil penghubung gendang telinga dengan organ pendengaran di telinga dalam tidak dapat bergerak bebas.

Kehilangan pendengaran yang dialami umumnya sekitar 24 desibel (bisikan halus). Namun cairan yang lebih banyak dapat menyebabkan gangguan pendengaran hingga 45 desibel (kisaran pembicaraan normal). Selain itu telinga juga akan terasa nyeri. Dan yang paling berat, cairan yang terlalu banyak tersebut akhirnya dapat merobek gendang telinga karena tekanannya. OMA dapat berkembang menjadi otitis media supuratif kronis apabila gejala berlangsung lebih dari 2 bulan, hal ini berkaitan dengan beberapa faktor antara lain higiene,

terapi yang terlambat, pengobatan yang tidak adekuat, dan daya tahan tubuh yang kurang baik. [18]

6. KEKERAPAN

Di amerika serikat dilaporkan kasus Otitis media sering terjadi pada anak-anak antara periode neonatal sampai sekitar umur 7 tahun, dengan hampir 70 % dari anak-anak tersebut mengalami 1 atau lebih episode sampai ulang tahun mereka yang ketiga.

Dan tidak ada perbedaan jenis kelamin yang rentan terhadap komplikasi ini.[20.21] Keseluruhan insidens dari semua komplikasi otitis media telah menurun sejak di dilakukan pengobatan efektif dengan antibiotik. Sebagai contoh, pada saat era preantibiotik, insiden mastoiditis mengharuskan penatalaksanaan bedah sebesar 25-50 %. Pada tahun 1980an, insidens menurun hampir 0,02%. Pada tahun 1995, kangsaranak et al. melakukan penelitian terhadap 24,321 pasien dengan otitis media. Daeri hasil penelitiannya menunjukkan komplikasi intrakranial rata-rata 0,36%.[20-21]

Pada saat era preantibiotik, angka mortalitas dari komplikasi intrakranial otitis media dilaporkan sekitar diatas 76,4%. Penelitian terbaru melaporkan dari 24,321 pasien yang menderita komplikasi intrakranial akibat otitis media menunjukkan angka mortalitas sekitar 18,4 %.[20.21]

7. KOMPLIKASI

Komplikasi dari otitis media akut dapat terjadi melalui, (1) penyebaran hematogen. (2) melalui jalan yang sudah ada, seperti : fenestra rotundum, meatus akustikus internus, duktus perilimfatik dan duktus endolimfatik. (3) malalui erosi tulang.[22.15]

Komplikasi otitis media akut dibagi menjadi komplikasi intratemporal dan komplikasi intrakranial.[23] Komplikasi intratemporal terdiri dari (1) masroiditis akut, merupakan komplikasi yang paling sering ditemukan pada usia kurang dari tiga tahun, paling sering pada laki-laki.[24.25] (2) petrositis. (3) labirinitis serosa dan supuratif. (4) paralisis fasialis, paresis fasialis jarang ditemukan pada anak dengan OMA dengan insiden 0.23/100.[26.27] (5) perforasi membran timpani, perforasi membran timpani ditemukan sekitar 24%-29.5% pada anak dengan otitis media

akut yang ditandai dengan ottorhea, yang dapat mengiritasi liang telinga dan dapat menyebabkan infeksi telinga luar.[24,28] Komplikasi intrakranial terdiri dari (1) meningitis. (2) encephalitis. (3) hidrosefalus otikus. (4) obses otak. (5) ekstradural abses. (6) subdural empiema. (7) trombosis sinus lateralis.

Sebelum ada antibiotik OMA dapat menimbulkan berbagai komplikasi, tetapi pada era antibiotik semua jenis komplikasi itu biasanya didapatkan sebagai komplikasi dari OMSK.[1]

Pengobatan antibiotik mengalami penurunan angka kematian yang terkait dengan komplikasi AOM, tetapi masih tinggi di negara-negara yang masih mengembangkan sistem kesehatan. Diagnosis dini dan pengobatan yang efektif dari komplikasi adalah dasar prognosis yang baik.[23]

8. DIAGNOSIS

Diagnosis OMA harus memenuhi tiga hal berikut.[29] (1) Penyakitnya muncul mendadak (akut). (2) Ditemukannya tanda efusi (efusi: pengumpulan cairan di suatu rongga tubuh) di telinga tengah. Efusi dibuktikan dengan adanya salah satu di antara tanda berikut: menggembungnya gendang telinga, terbatas/tidak adanya gerakan gendang telinga, adanya bayangan cairan di belakang gendang telinga, cairan yang keluar dari telinga. (3) Adanya tanda/gejala peradangan telinga tengah, yang dibuktikan dengan adanya salah satu di antara tanda berikut: kemerahan pada gendang telinga, nyeri telinga yang mengganggu tidur dan aktivitas normal.

Anak dengan OMA dapat mengalami nyeri telinga atau riwayat menarik-narik daun telinga pada bayi, keluarnya cairan dari telinga, berkurangnya pendengaran, demam, sulit makan, mual dan muntah, serta rewel.[29,30,31]

Pemeriksaan otoskopi biasanya didapatkan membran timpani menonjol dan kadang-kadang berwarna merah, pemeriksaan menggunakan otoskopi pneumatic didapatkan membran timpani yang kaku (*immobile*).[6]

Kultur bakteri sangat bermanfaat untuk menentukan antibiotik yang sensitif terhadap kuman penyebab. Indikasi parasentesis untuk pemeriksaan kultur bakteri pada pasien imunocompromise, kegagalan terapi dan terjadi komplikasi.[6] Resistensi bakteri terhadap antibiotik sering terjadi pada pasien yang telah

terdapat komplikasi baik itu intratemporal maupun intrakranial dibandingkan pasien yang belum terdapat komplikasi.[24]

Pemeriksaan radiologik, CT-scan merupakan pemeriksaan dasar untuk menentukan komplikasi intratemporal sengan sensitifitas lebih dari 90 %.[32.33] CT-scan dengan kontras dianjurkan untuk pemeriksaan komplikasi intrakranial.[34] Pemeriksaan dengan MRI dapat digunakan untuk melihat kelainan pembuluh darah.[32]

9. PENATALAKSANAAN

Terapi OMA tergantung pada stadiumnya. Pada stadium oklusi, tujuan terapi dikhususkan untuk membuka kembali tuba eustachius. Diberikan obat tetes hidung HCl efedrin 0,5% dalam larutan fisiologik untuk anak <12 thn dan HCl efedrin 1% dalam larutan fisiologik untuk anak yang berumur >12 thn atau dewasa.. selain itu, sumber infeksi juga harus diobati dengan memberikan antibiotik.[1.15]

Pada stadium presupurasi, diberikan antibiotik, obat tetes hidung, dan analgesik. Bila membran timpani sudah hiperemi difus, sebaiknya dilakukan miringotomi. Antibiotik yang diberikan ialah penisilin atau eritromisin. Jika terdapat resistensi, dapat diberikan kombinasi dengan asam klavunalat atau sefalosporin. Untuk terapi awal diberikan penisilin IM agar konsentrasinya adekuat di dalam darah. Antibiotik diberikan minimal selama 7 hari. Pada anak diberikan ampisilin 4x50-100 mg/KgBB, amoksisilin 4x40 mg/KgBB/hari, atau eritromisin 4x40 mg/kgBB/hari.[1.15]

Pengobatan stadium supurasi selain antibiotik, pasien harus dirujuk untuk dilakukan miringotomi bila membran timpani masih utuh. Selain itu, analgesik juga perlu diberikan agar nyeri dapat berkurang.[1.15]

Pada stadium perforasi, diberikan obat cuci telinga H2O2 3% selama 3-5 hari serta antibiotik yang adekuat sampai 3 minggu 3-5 hari serta antibiotik yang adekuat sampai 3 minggu. [1.15]

Stadium resolusi biasanya akan tampak sekret mengalir keluar. Pada keadaan ini dapat dilanjutkan antibiotik sampai 3 minggu, namun bila masih keluar sekret diduga telah terjadi mastoiditis. [1.15] Pada stadium resolusi harus di

follow up selama 1 sampai 3 bulan untuk memastikan tidak terjadi otitis media serosa.[17]

penatalaksanaan komplikasi intrakranial yaitu menggunakan antibiotik broad spektrum (ampisilin, metronidazol dengan sefalosporin generasi ketiga) dan pembedahan, seperti mastoidektomi.[35,36]

Beberapa hal yang tampaknya dapat mengurangi risiko OMA adalah: (1)Pencegahan ISPA pada bayi dan anak-anak. (2) Pemberian ASI minimal selama 6 bulan. (3) Penghindaran pemberian susu di botol saat anak berbaring. (4) Penghindaran pajanan terhadap asap rokok.[17]

Beberapa penelitian menerangkan bahwa menggunakan vaksin PCV7 (7-valent pneumococcal polysaccharide-protein conjugate vaccine) dapat mengurangi terjadinya otitis media akut sebesar 6%-7%. Anak-anak dengan otitis media akut yang berulang dipertimbangkan untuk mendapatkan vaksinasi ini.[19]

Vaksin yang digunakan untuk bakteri (H.influenza, M. catarrhalis) dan virus yang dapat menyebabkan OMA masih dalam penelitian sehinnga tidak dianjurkan untuk pemekaian rutin. [17]

10. KESIMPULAN

Otitis media akut merupakan penyakit yang sering terjadi pada anak-anak. Beberapa literature mengatakan bahwa penyebab terjadinya otitis media akut pada anak terutama disebabkan oleh sumbatan tuba Eustachius dan ISPA. Apabila disapati Anak dengan nyeri telinga atau riwayat menarik-narik daun telinga pada bayi, keluarnya cairan dari telinga, berkurangnya pendengaran, demam, sulit makan, mual dan muntah, serta rewel harus kita curigai ke arah Otitis Media Akut. Diagnosis dini dan pengobatan yang efektif dari komplikasi adalah dasar prognosis yang baik.

Daftar pustaka

1. Djaafar ZA, Helmi. Kelainan telinga tengah. Buku ajar Ilmu kesehatan telinga hidung tenggorok kepala dan leher.6th ed. Jakarta, 2007:p 64-8)
2. Casselbrant ML, Mandel EM, Rockett HE, et al. Incidence of otitis media and bacteriology of acute otitis media during the first two years of life. In :Lim DJ, Bluestone CD, Klein JO, et al, (eds). Recent advances in otitis media with effusion. Proceeding of the Fifth International Symposium, Philadelphia: BC Decker, 1993:1-3)
3. Casselbrant ML, Mandel EM. Epidemiology. In : Rosenfeld RM, Bluestone CD (eds). Evidence-Based Otitis Media. Hamilton, Ontario: BC Decker Inc, 1999:117-136)
4. Boies LR, Higler PA, Adams GL. Penyakit telinga tengah dan mastoid. In: buku ajar penyakit THT. Edisi 6. Jakarta, 1994: 89-97
5. University of Maryland Medical Center. Chronic otitis media. Available at www.umm.edu. (cited on July 26th 2010).
6. Probst R. The middle ear In: Probst R, Grevers G, Iro H ed. Basic Otorhinolaryngology 2nd ed. New York: Thieme, 2006:p227-49.
7. Lee KJ. Anatomy of the ear. In: Essential Otolaryngology Head and Neck Surgery. 8th ed. USA: McGraw-Hill, 2003: p1-23.
8. Miyamoto RT. Middle ear. Available at http://www.merck.com/mmpe/sec08/ch087/ch087a.html (cited on September 29th, 2010)
9. Bluestone CD. Eustachian Tube Function and Dysfunction in Otitis Media with Effusion in Eviden Based Otitis Media. Second Edition. BC Decker Inc. London. 2003:163-75
10. Guide to dissection of the ear available from : http://www.virtual medicalcentre.com
11. Bailey BJ, Johnson JT. Pediatric Otolaryngology. In: Head and neck Surgery Otolaryngology. 4th ed, USA:L.william.2006:1052-53
12. Gosh M.S, Kumar A. Study of middle ear preassure in relation to eustachian tube patency. Ind J Aerospace Med. 2002 : 46(2): 28-31

13. Grimmer J.F, Poe D S. Update on Eustachian tube dysfunction and the patulous eustachian tube. Otolaryngol Head And Neck Surh. 2005:13 ;277-282

14. Bluestone CD, Stephenson JS, Martin LM. Ten years review of otitis media pathogens. Pediatr Infect Dis J. 1992;11:75-115.)

15. Ballenger JJ. Peradangan Akut telinga tengah. Penyakit telinga, hidung, tenggorok, kepala dan leher. Edisi 13. Jakarta:Binarupa aksara, 1997:p 384-90

16. Bluestone CD, Stool SE: Pediatric Otolaryngology. Philadelphia, WB Saunders Co, 1983, h 16)

17. Lee KJ. Infection of the Ear. In Essential Otolaryngology Head and Neck Surgery. 9th ed. USA: McGraw-Hill, 2008:p313-317

18. Bluestone CD. Definitions, terminology, and classification. In: Rosenfeld RM, Bluestone CD (eds). Evidence-Based Otitis Media. Hamilton, Ontario: BC Decker Inc, 1999:85-104.

19. Bluestone CD. Pneumococcal conjugate vaccine:impact on otitis media and otolaryngology. Arch Otolaryngol Head Neck Surg. 2001;127(4):464-467.

20. WHO. Chronic suppurative otitis media burden of illness and management options. Child and Adolescent Health and Development Prevention of Blindness and Deafness. WHO Geneva, Switzerland 2004. Diunduh dari http://www.who.int/pbd/deafness/activities/hearing_care/otitis_media.pdf pada 21 Maret 2009

21. Levine SC, Souza CD. Intracranial complications of otitis media. In Glasscock ME, Gulya AJ Editors. Glasscock-Shambough Surgery of the Ear. 5th Ed. Canada, BC Decker. 2003: 443-61

22. Djaafar ZA, Helmi. Komplikasi Otitis Media Supuratif. Buku ajar Ilmu kesehatan telinga hidung tenggorok kepala dan leher.6th ed. Jakarta, 2007:p 78-85)

23. Leskinen K:Complications of Acute Otitis Media in Children. Current Allergy and Asthma Reports 2005, 5:308–312)
24. Leskinen K, Jero J: Intratemporal and cranial complications of acute otitis media in children in southern Finland. *Int J Pediatr Otorhinolaryngol* 2004, 68:317–324
25. Van Zuijlen DA, Schilder AG, Van Balen FA, Hoes AW: National differences in incidence of acute mastoiditis: relationship to prescribing patterns of antibiotics for acute otitis media? *Pediatr Infect Dis J* 2001, 20:140–144
26. Ellefsen B, Bonding P: Facial palsy in acute otitis media. *Clin Otolaryngol* 1996, 21:393–395
27. Kvestad E, Kvaerner K, Mair I: Otologic facial palsy: etiology, onset, and symptom duration. *Ann Otol Rhinol Laryngol* 2002, 111:598–60
28. Berger G: Nature of spontaneous tympanic membrane perforation in acute otitis media in children. *J Laryngol Otol* 1989, 103:1150–1153.
29. Diagnosis and Management of Acute Otitis Media. PEDIATRICS Vol. 113 No. 5 May 2004, pp. 1451-1465.
30. Otitis media acute. Available from http://www.prodigy.nhs.uk/guidance.asp?gt=Otitis%20media%20-%20acute,
31. Diagnosis and treatment of otitis media in children. Institute for Clinical Systems Improvement (ICSI). Diagnosis and treatment of otitis media in children. Bloomington (MN): Institute for Clinical Systems Improvement (ICSI); 2004 May.
32. Vazquez E, Castellote A, Piqueras J, *et al.*: Imaging of complications of acute mastoiditis in children. *Radiographics* 2003, 23:359–372
33. Migirov L: Computed tomographic versus surgical findings in complicated acute otomastoiditis. *Ann Otol Laryngol* 2003, 112:675–677
34. Go C, Bernstein JM, de Jong AL, *et al.*: Intracranial complications of acute mastoiditis. *Int J Pediatr Otorhinolaryngol* 2000, 52:143–148

35. Mathisen GE, Johnson JP: Brain abscess. *Clin Infect Dis*, 1997, 25:763–781

36. Infection in Neurosurgery Working Party of the British Society for Antimicrobial Chemotherapy: The rational use of antibiotics in the treatment of brain abscess. *Br J Neurosurg* 2000, 14:525–530.)