Enhancement Citra Fundus Retina Menggunakan CLAHE dan Wiener Filter

by Erwin Erwin

Submission date: 23-Feb-2020 07:47AM (UTC+0700)
Submission ID: 1262113223
File name: 1900-3989-1-PB.pdf (1.24M)
Word count: 2914
Character count: 17640

ISBN : 978-979-587-813-1
Vol.4 No.1

Enhancement Citra Fundus Retina Menggunakan *CLAHE* dan *Wiener Filter*

Erwin
Jurusan Sistem Komputer
Universitas Sriwijaya
Palembang, Indonesia
erwin@unsri.ac.id

Ghiena Rifka Utami
Jurusan Sistem Komputer
Universitas Sriwijaya
Palembang, Indonesia
ghienarifkautami@gmail.com

Reny Pamela Sari
Jurusan Sistem Komputer
Universitas Sriwijaya
Palembang, Indonesia
renypamelasarisk@gmail.com

Alya Nathasya Harison
Jurusan Sistem Komputer
Universitas Sriwijaya
Palembang, Indonesia
alyanathasya6@gmail.com

***Abstrak*—Penggunaan gambar fundus retina dalam pendeteksian dan diagnosis awal kelainan atau penyakit pada retina seperti penyakit Diabetic Retinopaty (DR), penyakit kardiovaskular dan penyakit lainnya sekarang ini telah menjadi salah satu bidang yang menarik perhatian bagi para peneliti dan dokter. Tetapi gambar fundus tersebut kadang-kadang memiliki kualitas yang buruk seperti terdapat noise di dalamnya, pencahayaan yang tidak merata serta memiliki kontras yang rendah. Dalam paper ini kami mengusulkan metode untuk meningkatkan kontras dan kualitas gambar fundus serta peningkatan nilai PSNR dari gambar fundus retina asli dengan menggunakan Fast Local Laplacian Filter, Morphology Top-hat Filter, CLAHE dan Wiener Filter.**

Kata Kunci* —*Enhancement, CLAHE, Citra Fundus Retina, Wiener Filter, PSNR.

I. PENDAHULUAN

Pembuluh darah retina terbagi menjadi dua yaitu pembuluh arteri dan pembuluh vena. Pembuluh arteri retina merupakan pembuluh darah utama yang membawa darah dari tubuh menuju retina sedangkan pembuluh vena retina merupakan pembuluh darah utama yang membawa darah dari retina ketubuh. Pembuluh darah retina dapat digunakan sebagai diagnosis penyakit yang diderita oleh seorang pasien. Penyakit dapat dideteksi dengan adanya kelaianan atau gangguan di bagian retina yang akan mempengaruhi penglihatan seseorang seperti penghilatan berkurang (kabur/buram) atau terjadi yang paling parah yaitu kebutaan. Kelainan pada retina dapat dilihat pada bagian mata seperti pelebaran pembuluh darah retina, adanya pendarahan pada retina, terjadi perubahan pada makula, dan terdapat jaringan lain pada retina.

Pendeteksian penyakit pada retina dilakukan dengan pemeriksaan mata secara menyeluruh. Untuk saat ini penggunaan gambar fundus retina untuk pendeteksian dan diagnosis awal kelainan pada retina adalah salah satu bidang yang menarik perhatian di kalangan peneliti dan dokter[1][2]. Gambar fundus adalah gambar yang diperoleh melalui fotografi fundus, menangkap retina, cakra moptik, daerah macula dan permukaan posterior mata. Dengan gambar fundus retina dapat dilakukan diagnosis beberapa penyakit seperti *Diabetic Retinopaty (DR)*, penyakit kardiovaskular, hipertensi, stroke, arteriosklerosis, glukoma dan lain – lain [1] [2][3][4][5]. Pendeteksian beberapa penyakit ini dilakukan dengan menganalisis perubahan vaskular retina [5][6].

Namun, pada gambar fundus retina dapat memungkinkannya terjadi kesalahan diagnosis penyakit yang diderita. Hal ini dikarenakan beberapa gambar fundus retina berkualitas buruk, perbedaan pembuluh darah dan *background* [1], intensitas yang tidak rata [3], kontras rendah dan bervariasi [7], gangguan [6], hilangannya detail informasi warna atau fitur gambar penting lainnya (mis , cakra moptik , macula lutea, dan berbagai jenis lesi) [1][8].

Metode pada penelitian sebelumnya di usulkan untuk menghilangkan masalah yang ada pada gambar fundus retina seperti *Contrast Limited Adaptive Histogram Equalization* (CLAHE) [1][2][9], *Frangi Filter* [5], *Normalized Convolution with Domain Trasform* [8], *Morphology* [4], *Weighted Symmetry Filter* [6], *Gabor Filter* [10], *Independent Component Analysis* (ICA) [3].

Dalam penelitian ini kami mengusulkan suatu metode untuk peningkatan kontras gambar fundus retina menggunakan metode CLAHE. Karena pembuluh darah adalah salah satu informasi penting dalam gambar fundus, penelitian ini berfokus pada peningkatan pembuluh darah. Metode ini bertujuan untuk peningkatan kontras gambar fundus yang berkulitas buruk pada pembuluh darah retina.

ISBN : 978-979-587-813-1
Vol.4 No.1

II. PENELITIAN TERKAIT

Peningkatan gambar fundus retina tidak mudah dilakukan secara klinis dikarenakan proses pecitraan yang tidak sempurna seperti pencahayan yang tidak merata, kontras rendah mengurangi kualitas gambar retina yang megakibatkan hilangnya informasi dan fitur untuk tujuan mendiagnosis penyakit-penyakit pada pembuluh darah retina. Oleh karena itu, permasalahan gambarfudus retina perlu diatasi. Beberapa peneliti telah melakukan penelitian dalam upaya peningkatan citra pembuluh darah retina.Farokhian et al [10] dengan metode *Gabor filter* yang berguna dalam pemilihan parameter otomatis dengan algoritma kompetitif imperialism dengan aplikasi untuk peningkatannya menggunakan algoritma ICA. Metode diusulkan ini memilki nilai spesifisitas dan nilai AUC lebih tinggi dibandingkan dengan metode lain.

Pada penelitian T. A. Soomro et al [3] untuk mengatasi permasalahan kontras rendah pada pembuluh darah retina dengan metode *Independent Component Analysis* (ICA). Metode ini terdiri dari dua arsitektur yaitu ICA1 dan ICA2 yang biasanya digunakan untuk menghilangkan *noise*. Dimana arsitektur ICA2 lebih efektif dalam memperbaiki nilai kontras rendah dibandingkan dengan arsitektur ICA1. Metode yang diusulkan memiliki nilai sensitifias , spesifisitas dan akurasi yang lebih tinggi pada dataset STARE dibandingkan dengan metode lainnya.

Pada penelitianSahu et al [2] untuk peningkatan kontras dan menghilangkan *noise* dari gambar fundus retina menggunakan metode *Contrast Limited Adaptive Histogram Equalization* (CLAHE). Metode yang diusulkan dapat dibuktikan ke efektifannya dengan menggunakan berbagai parameter kinerja dan kualitas seperti PNSR, SSIM, EPI dan COC.

Shahid et al [5] mengunakan tiga metode yaitu *Adaptive Histogram Equalization* (AHE), *Morphological Top-hat Filter* dan *Fragi Filter*. Metode AHE digunakan untuk peningkatan dalam pemerataan antara pembuluh dan *background*. *Morpological Top-hat Filter* digunakan untuk makula , penghapusan optik disk , *High Boost Filtering* dan Peningkatan tepi. Sedangkan *Frangi Filter* digunkan untuk peningkatan skala yang diperoleh dari matriks Hessian dengan nilai eigen untuk membdedakan pembuluh besar dan pembuluh kecil. Metode yang diusulkan memiliki nilai akurasi , sensitivitas , spesifisitas laju FP , tingkat TP dan nilai dibawah kurva *Receiver Operating Characteristic* (ROC) dibandingkan dengan metode lainnya.

Y. Zhao et al [6] menggunakan metode *weighted Symmetry Filter* untuk meningkatkan struktur dalam gambar , menggeser tanggapan dari filter simetri dan menggabungkan bobot skala orientasi yang berbeda. Menurut penelitian P. Dai [8] dengan menggunakan metode *Normalized Convolution with Domain Trasform* untuk mendapatkan gambar dengan informasi *background*. Metode ini memiliki perbandingan nilai CII dan nilai *r* sebagai parameter peningkatan kontas berada pada urutan pertama untuk nilai CII dan urutan kedua untuk nilai *r* pada masing – masing dataset yang diujikan. Peningkatan pembulu yang cukup besar dan detail gambar yang lebih jelas, peningkatan patologi dengan baik dan menekan hasil *noise* secara efektif.

K. Mehta [4] dengan menggunakan metode *morphology* dan *thersholding* dasar untuk mengekstraksi struktur *vascular* dan mensegmentasikan pembuluh darah retina dari citra grenn channel pada citra retina RGB. Kemudian metode Rician Denoise untuk menghilangkan *noise*. Metode yang diusulkan cocok digunakan sebagai alat untuk mendeteksi penyakit *Diabetic Retinopaty (DR)*.

III. METODOLOGI

Pada penelitian mengenai peningkatan kualitas gambar pembuluh darah retina penulis menggunakan metode Contrast Limited Adaptive Histogram Equalization (CLAHE) dengan menggunakan dataset STARE. Dalam penelitian ini, teknik CLAHE berperan pada gambar fundus retina dimana teknik ini dapat meningkatkan kontras yang berkualitas buruk pada gambar fundus retina. Tahapan yang diusulkan pada gambar 1.

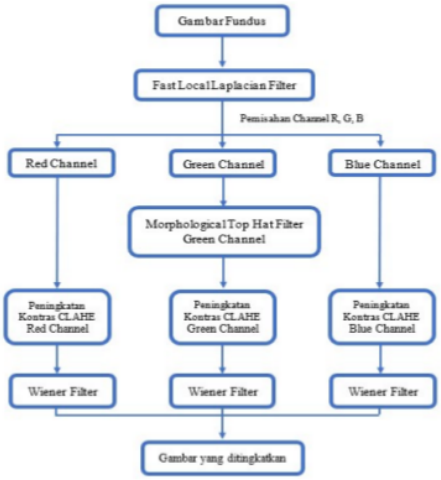

Gambar 1. Flowchart metode yang diusulkan.

Diagram diatas merupakan tahapan-tahapan peningkatan gambar fundus pada pembulu darah retina. Tahapan pertama, melakukan peningkatkan kontras secara detail dari gambar asli dengan menggunakan *Fast Local Laplacian Filter*. Kemudian citra yang sudah ditingkatkan dibagi atau dipisahkan menjadi tiga chanel yaitu channel R, G, B. Setelah dilakukannya pemisahan ketiga channel diterapkan metode *Morphological Top Hat Filter* pada green channel.Selanjutnya dilakukan peningkatkan kontras menggunakan metode CLAHE disetiap daerah channel R, G, B. Gambar ketiga channel

ISBN : 978-979-587-813-1
Vol.4 No.1

ISBN : 978-979-587-813-1
Vol.4 No.1

RGB akan di smoothing pada masing-masing channel dengan menggunakan metode *Wiener Filter*. Tahapan terakhir setelah gambar dari pemisahan ketiga channel tersebut ditingkatkan kontrasnya, ketiga channel tersebut akan digabungkan kembali menjadi gambar hasil dari setiap proses peningkatan gambar fundus pada pembuluh darah retina.

A. *Fast Local Laplacian Filter*

Fast Local Laplacian Filter merupakan filter yang merumuskan piramida Gaussian gambar dan piramida *Laplacian* dari masing – masing gambar. Dimana piramida gambar *Laplacian* dapat diturunkan dari piramida gambar *Gaussian*.Terdapat dua parameter kunci yang mengontrol LLF yaitu nilai α dan β. Dimana parameter α menghasilkan efek detail peningkatan / perataan sedangkan parameter β menghasilkan efek pemetaan tone gambar. Ketika parameter α lebih besar dari intensitas pusat maka gambar akan lebih kecil karena tepi gambar dapat dilihat dengan kontras bilateral dari intensitas pencitraan dan dapat menghilangkan banyak detail yang lemah. Sebaliknya, ketika parameter α lebih kecil dari 1, fungsi pemetakan ulang menghasilkan efek peningkat detail, memperbesar perbedaan intensitas halus dan memperkuat detail gambar.

B. *Morphology Filter*

Morphology Filter merupakan elemen struktural dari sebuah gambar yang didefinisikan oleh fungsi tiga dimensi yaitu F (x, y) dan K. *Morphology filter* memiliki empat operasi dasar morfologi skala keabu-abuan yaitu *Dilation*, *Erosion*, *Opening*, *Closing*, *Top-hat* dan *Bottom-Hat* yang didefinisikan sebagai berikut :Diagram diatas merupakan tahapan-tahapan peningkatan gambar fundus pada pembulu darah retina. Tahapan pertama, melakukan peningkatkan kontras secara detail dari gambar asli dengan menggunakan *Fast Local Laplacian Filter*. Kemudian citra yang sudah ditingkatkan dibagi atau dipisahkan menjadi tiga chanel yaitu channel R, G, B. Setelah dilakukannya pemisahan ketiga channel diterapkan metode *Morphological Top Hat Filter* pada green channel.Selanjutnya dilakukan peningkatkan kontras menggunakan metode CLAHE disetiap daerah channel R, G, B. Gambar ketiga channel RGB akan di smoothing pada masing-masing channel dengan menggunakan metode *Wiener Filter*. Tahapan terakhir setelah gambar dari pemisahan ketiga channel tersebut ditingkatkan kontrasnya, ketiga channel tersebut akan digabungkan kembali menjadi gambar hasil dari setiap proses peningkatan gambar fundus pada pembuluh darah retina.

Dilation:

$$\in_K(F) = \max_{a,b \in K} \{F_{(m+a,n+b)} + K_{(a,b)}\} \quad (1)$$

Erosion:

$$\delta_K(F) = \min_{a,b \in K} \{F_{(m-a,n-b)} - K_{(a,b)}\} \quad (2)$$

Opening:

$$\gamma_K(F) = \in_K(\gamma_K(F)) \quad (3)$$

Closing:

$$\phi_K(F) = \delta_K(\in_K(F)) \quad (4)$$

Top-hat:

$$TH = F - \gamma_K(F) \quad (5)$$

Bottom-hat:

$$BH = \phi_K(F) - F \quad (6)$$

Dimana operasi *dilation* memperluas area terang dan mengurangi area gelapnya dalam gambar. Sebaliknya operasi *erosion* berfungsi sebagai memperluas area gelap dan mengurangi area terang.Operasi *opening* berfungsi untuk mempertahankan (menipiskan) daerah pola intensitas yang lebih gelap (*brigter*) dibagian lingkungan sekitarnya ,sementara operasi *closing* berfungsi untuk mempertahankan (menipiskan) pola terang dan melemahkan yang gelap. *Top-hat* dan *Bottom-Hat* berfungsi untuk mengekstrak pola terang dan gelap dari struktur tertentu dari sebuah gambar [11].

C. *Contrast Limited Adaptive Histogram Equalization (CLAHE)*

Contrast Limited Adaptive Histogram Equalization (CLAHE) merupakan penyempurnaaan dari metode *Adaptive Histogram Equalization* (AHE) dan *Histogram Equalization* (HE) dimana menggunakan teori probabilitas dalam skala keabuannya untuk meningkatkan dan mebatasi masalah kontras untuk gambar digital. CLAHE melakukan operasi dengan membatasi peningkatan kontras biasanya dilakukan oleh *Histogram Equalization* (HE). Dengan membatasi peningkatan kontras pada HE maka hasil yang ditunjukan menjadi lebih baik lagi dalam meningkata kontras pada gambar medis. Dalam kemiringan fungsi berhubungan dengan peningkatan kontras nilai intesitas citra input dan nilai citra yang diinginkan.Kemiringan fungsi ini dapat membatasi dalam mengontrol peningkatan kontras. Pada proses CALHE ini gambar fundus retina diproses oleh petch agar memilki kontras citra fundus yang lebih baik [2][11].

D. *Wiener Filter*

Wiener filter dapat disebut sebgai filter minimum mean square *error*, yang dapat menghilangkan efek blur dan *noise* pada gambar fundus dengan baik, filter ini termasuk salah satu filter linier yang dapat diterapkan didalam domain frekuensi. *Wiener Filter* merupakan solusi untuk merestorasi citra yang menggunakan fungsi degradasi yang mengandung *noise* dengan metode statistika dari esitimator kuadrat rata-rata minimum.

ISBN : 978-979-587-813-1
Vol.4 No.1

Setelah dimodelkan dengan menggunakan metode statistika kemudian kesalahan rata – rata diminimalkan secara matematis :

$$R(u,v) = \left[\frac{1}{H(u,v)} \frac{|H(u,v)|^2}{|H(u,v)|^2 + K} \right] G(u,v) \quad (7)$$

Dimana K merupakan konstanta yang digunakan untuk memperkirakan jumlah *noise,* sedangkan *H (u, v)* merupakan fungsi degradasi [2].

IV. Percobaan dan Hasil

Metode yang diusulkan pada penelitian ini untuk peningkatan suatu gambar fundus yang berkualitas buruk pada pembuluh darah retina dengan menggunakan metode CLAHE dan *Wiener Filter* dengan melalui beberapa tahapan sehingga didapatkan gambar yang berkualitas baik. Penelitian ini menggunakan 20 gambar fundus dari dataset STARE yang masing-masing memiliki resolusi yang sama yaitu 700 × 605. Hasil metode yang kami usulkan pada salah satu gambar fundus dapat dilihat pada Gambar 2. dibawah ini.

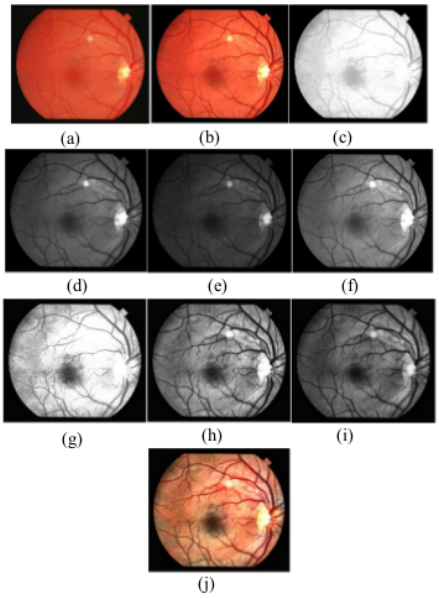

Gambar 2. (a) Gambar fundus. (b) *Fast Local Laplacian Filter*. (c) FLLP R-Channel. (d) FLLP G-Channel. (e) FLLF B-Channel. (f) G-Channel *Top-hat Filter*. (g) *Enhancement* +Filter R-Channel. (h) *Enhancement* + Filter G-Channel. (i) *Enhancement* +Filter B-Channel. (j) Gambar akhir.

Hasil eksperimen penelitian dapat dilihat pada gambar diatas, gambar fundus ditingkatkan kontras dengan melalui beberapa tahapan dimana menggunakan metode *Fast Local Laplacian Filter* menghasilkan gambar fundus yang cukup baik pada gambar (b), agar mendapatkan hasil yang maksimal gambar yang telah ditingkatan tadi dibagi menjadi tiga channel yaitu channel R,G,B, pada green channel dilakukan *Morphology Top-hat Filter* pada gambar (f) yang menghasilkan gambar yang terang dibandingkan dengan green channel pada gambar (d). Ketiga chanel ditingkatkan lagi kontrasnya dengan menggunakan metode CLAHE, dan menggunakan *wiener filter* menghasilkan gambar (g), (h), (i). Kemudian tiga channel tesebut digabungkan kembali sehingga menhasilkan hasil yang lebih baik lagi pada gambar (j) dari tahapan-tahapan sebelumnya.

TABLE I. Nilai PSNR dengan Nilai Sigma dan Alpha yang Berbeda

Gambar	*Sigma* 0,2	*Alpha* 0,3	*Sigma* 0,5	*Alpha* 0,8	*Sigma* 1	*Alpha* 0,7	*Sigma* 1,2	*Alpha* 0,9
1	16,8529		**18,5774**		19,1742		18,9152	
2	15,4339		**15,6385**		15,6073		**15,8899**	
3	16,1342		**16,5992**		16,7774		16,7275	
4	17,2761		**18,6621**		18,1074		**19,1105**	
5	15,6015		**16,4958**		17,0453		16,7116	
6	13,1708		**13,6392**		14,4304		13,6787	
7	14,1115		**14,7042**		15,0930		14,9107	
8	14,2949		**14,7980**		15,8133		14,7951	
9	15,8066		**16,6147**		17,0739		16,9409	
10	14,7778		**14,8282**		15,7293		14,9632	
11	12,8662		12,6829		13,4817		12,6851	
12	15,5104		**15,6662**		16,6735		15,7836	
13	15,6218		**15,7191**		16,7150		15,7869	
14	16,1590		**17,0040**		17,7942		17,1730	
15	12,4900		**12,9042**		13,7317		12,9579	
16	12,1356		11,8193		12,5217		11,8077	
17	15,2955		**15,6240**		16,6886		15,9062	
18	12,9143		**15,1512**		15,8804		15,2195	
19	14,2406		**14,7192**		15,0543		14,8913	
20	14,2650		14,1204		15,3773		14,2381	
Rata-rata	13,4299		13,9667		14,5668		14,1451	

Pada penelitian ini kami menggunakan nilai sigma dan nilai alpha yang berbeda untuk membandingkan hasil perhitungan tingkat PSNR, dengan perubahan nilai sigma dan alpha sebanyak 4 (empat) kali. Dimana nilai sigma menunjukkan detail gambar sedangkan nilai alpha menunjukkan nilai kontras pada gambar. Pada Tabel 1. diatas dapat dilihat kami menggunakan nilai sigma<nilai alpha dan nilai sigma>nilai alpha. Percobaan dengan perubahan peningkatan nilai sigma<nilai alpha, kebanyakan menghasilkan peningkatan nilai PSNR gambar. Sedangkan, kebanyakan percobaan dengan perubahan peningkatan nilai sigma>nilai alpha menghasilkan penurunan nilai PSNR. Hasil dari mengubah nilai sigma dan alpha menghasilkan nilai PSNR dengan rata-rata 13, 4299, 13,9667, 14,5668, dan 14,1451, akan tetapi perubahan nilainya tidak terlalu signifikan.

ISBN : 978-979-587-813-1
Vol.4 No.1

V. KESIMPULAN

Pada paper ini kami mengusulkan metode peningkatan kontras dan kualitas gambar berdasarkan metode CLAHE dan *Wiener Filter*. Dengan melakukan pengujian pada 20 gambar yang diambil dari dataset STARE yang berisi gambar fundus retina. Metode yang kami usulkan meningkatkan nilai PSNR sehingga dapat memberikan kontras yang lebih baik dari gambar aslinya. Hasil percobaan dengan nilai PSNR dipengaruhi oleh nilai sigma dan nilai alpha, terdapat 4 (empat) percobaan dengan nilai sigma dan alpha yang berbeda. Besar nilai PSNR bervariasi dikarenakan kontras gambar fundus yang bervariasi.

REFERENSI

[1] M. Zhou, K. Jin, S. Wang, J. Ye, D. Qian, and S. Member, "Color Retinal Image Enhancement Based on Luminosity and Contrast Adjustment," vol. 9294, no. c, 2017.

[2] S. Sahu, A. Kumar, S. P. Ghrera, and M. Elhoseny, "An approach for de-noising and contrast enhancement of retinal fundus image using CLAHE," *Opt. Laser Technol.*, 2018.

[3] T. A. Soomro, T. M. Khan, and M. A. U. Khan, "Impact of ICA-Based Image Enhancement Technique on Retinal Blood Vessels Segmentation," vol. 6, no. section II, 2018.

[4] K. Mehta and M. T. S. Cse, "An Enhanced Segmentation Technique for Blood Vessel in Retinal Images," vol. 150, no. 6, pp. 9–15, 2016.

[5] M. Shahid and I. A. Taj, "Robust Retinal Vessel Segmentation using Vessel ' s Location Map and Frangi Enhancement Filter," 2018.

[6] Y. Zhao, Y. Zheng, Y. Liu, Y. Zhao, L. Luo, and S. Yang, "Automatic 2-D / 3-D Vessel Enhancement in Multiple Modality Images Using a Weighted Symmetry Filter," vol. 37, no. 2, pp. 438–450, 2018.

[7] R. Annunziata, A. Garzelli, L. Ballerini, A. Mecocci, and E. Trucco, "Leveraging Multiscale Hessian-Based Enhancement With a Novel Exudate Inpainting Technique for Retinal Vessel Segmentation," vol. 00, no. 0, pp. 1–10, 2015.

[8] P. Dai, H. Sheng, J. Zhang, L. Li, J. Wu, and M. Fan, "Retinal Fundus Image Enhancement Using the Normalized Convolution and Noise Removing," vol. 2016, 2016.

[9] Y. Elloumi *et al.*, "A Computationally Efficient Retina Detection and Enhancement Image Processing Pipeline for Smartphone-Captured Fundus Images To cite this version : HAL Id : hal-01796763 Brief Paper : A Computationally Efficient Retina Detection and Enhancement Image Processing Pipeline for Smartphone-Captured Fundus Images," 2018.

[10] F. Farokhian, C. Yang, H. Demirel, S. Wu, and I. Beheshti, "ScienceDirect Automatic parameters selection of Gabor filters with the imperialism competitive algorithm with application to retinal vessel segmentation," *Integr. Med. Res.*, vol. 37, no. 1, pp. 246–254, 2017.

[11] C. Lu *et al.*, "VESSEL ENHANCEMENT OF LOW QUALITY FUNDUS IMAGE USING MATHEMATICAL MORPHOLOGY AND COMBINATION OF GABOR AND MATCHED FILTER," pp. 10–13, 2016.

ISBN : 978-979-587-813-1
Vol.4 No.1

Enhancement Citra Fundus Retina Menggunakan CLAHE dan Wiener Filter

ORIGINALITY REPORT

17%	15%	7%	7%
SIMILARITY INDEX	INTERNET SOURCES	PUBLICATIONS	STUDENT PAPERS

PRIMARY SOURCES

1	seminar.ilkom.unsri.ac.id Internet Source	12%
2	Cheng-Yu Lu, Bing-Zhong Jing, Patrick P. K. Chan, Daoman Xiang, Wanhua Xie, Jianxun Wang, Daniel S. Yeung. "Vessel enhancement of low quality fundus image using mathematical morphology and combination of Gabor and matched filter", 2016 International Conference on Wavelet Analysis and Pattern Recognition (ICWAPR), 2016 Publication	1%
3	repository.unsri.ac.id Internet Source	1%
4	Erwin, Rido Zulfahmi, Dea Sella Noviyanti, Ghiena Rifka Utami, Alya Nathasya Harison, Putra Sunan Agung. "Improved Image Quality Retinal Fundus with Contrast Limited Adaptive Histogram Equalization and Filter Variation", 2019 International Conference on Informatics,	1%

Multimedia, Cyber and Information System (ICIMCIS), 2019
Publication

5	www.terapisehat.com Internet Source	1%
6	blog.stikom.edu Internet Source	1%

Exclude quotes	On	Exclude matches	< 1%
Exclude bibliography	On		