

Ekspresi Penanda Tumor CEA dan Calretinin pada Adenocarcinoma dan Sel Mesotel Reaktif dar iCairan Pleura

by Zen Hafy

Submission date: 31-Mar-2022 08:35AM (UTC+0700)

Submission ID: 1797440778

File name: a_Adenocarci-noma_dan_Sel_Mesotel_Reaktif_dar_iCairan_Pleura.pdf (351.82K)

Word count: 3888

Character count: 23299

1 Ekspresi Penanda Tumor CEA dan Calretinin pada Adenocarcinoma dan Sel Mesotel Reaktif dari Cairan Pleura

Aspitriani, Mezfi Unita, Zulkarnain Musa, Zen Hafy

*Departemen Patologi Anatomi, Fakultas Kedokteran Universitas Sriwijaya
RSUP. Dr. Mohammad Hoesin Palembang*

ABSTRAK

Latar belakang

Perbedaan gambaran morfologi antara sel mesotel reaktif dan adenokarsinoma pada efusi pleura masih merupakan salah satu tantangan dalam diagnostik sitologi. Sejauh ini, telah banyak penanda tumor yang digunakan pada efusi pleura dengan berbagai derajat efektivitas. Penelitian ini bertujuan untuk mengetahui tingkat positifitas *carcinoembryonic antigen* (CEA) dan *calretinin* pada adenokarsinoma dan sel mesotel reaktif dari sitologi cairan pleura.

Bahan dan cara

Tujuh puluh empat sampel arsip slaid dari efusi pleura dengan diagnosa adenokarsinoma atau sel mesotel reaktif diperoleh selama periode waktu 1 Februari 2010-31 Januari 2011. Semua slaid berasal dari spesimen sitospin dengan pulasan Papanicolaou dan Diff Quik kemudian dipulas ulang dengan menggunakan antibodi CEA dan calretinin. Ekspresi kedua penanda tumor ini dievaluasi untuk menilai tingkat positifitas, korelasi antara kedua antibodi dianalisis dengan uji korelasi non parametrik Kendall's.

Hasil

Pulasan positif untuk CEA dan calretinin masing-masing sebesar 81,6% (31/38) dan 39,5% (15/38) pada kasus adenokarsinoma. Untuk sel mesotel reaktif, positifitas CEA dan calretinin masing-masing sebesar 36,1% (13/36) dan 88,9% (32/36). Koekspresi positif kedua penanda tumor dijumpai sebanyak 25% (9/36) pada kasus sel mesotel reaktif. Didapatkan korelasi negatif yang bermakna antara CEA dan calretinin dengan kekuatan korelasi sedang pada adenokarsinoma ($p < 0,01$).

Kesimpulan

Diagnosis sitologi akhir dapat dikonfirmasi berdasarkan nilai ekspresi kombinasi CEA dan calretinin dalam membedakan adenokarsinoma dan sel mesotel reaktif pada cairan pleura.

Kata Kunci: adenokarsinoma, mesotel reaktif, CEA, calretinin.

ABSTRACT

Background

Morphological differentiation of reactive mesothelial cell from adenocarcinoma cell in pleural fluid can be a diagnostic challenge. So far, many immunomarkers have been used in pleural fluid to improve the cytological diagnosis, with varying degrees of efficacy. The aim of this study is to evaluate the positivity rate of carcinoembryonic antigen (CEA) and calretinin in adenocarcinoma and reactive mesothelial cell in pleural fluid.

Material and Methods

Total of 74 pleural archive slides diagnosed as adenocarcinoma or reactive mesothelial cell were collected from the patients during the period of February 1st 2010-January 31th 2011. All slides were from cytospin with Papanicolaou and Diff Quik staining and were restained with CEA combined with calretinin. The expression of these markers were examined to evaluate the positivity rate and were statistically analyzed by Kendall's tau_b non parametric correlation.

Results

Positive staining with CEA and calretinin was seen in 81,6% (31/38) and 39,5% (15/38) of adenocarcinoma cases, respectively. For the reactive mesothelial cell, the positivity for CEA and calretinin was 36,1% (13/36) and 88,9% (32/36) respectively. Coexpression of CEA and calretinin were found in 25% (9/36) cases of reactive mesothelial cell. There was a significant negative correlation between these markers to detect adenocarcinomas cell ($p < 0,01$).

Conclusion

The final cytologic diagnostic could be confirmed based on the combination expression of CEA and calretinin to differentiate between adenocarcinoma and reactive mesothelial cell in pleural fluid.

Keywords: adenocarcinoma, reactive mesothelial cell, CEA, calretinin.

PENDAHULUAN

Efusi pleura sampai saat ini masih merupakan tantangan dan masalah diagnostik yang umum dalam analisa sitopatologi karena etiologi yang bermacam-macam dan masih belum ditentukannya standar panel *imuno-marker* sebagai penyelesaian masalah diagnostik. Salah satu tantangan dalam diagnosis sitologi cairan pleura adalah penentuan antara sel adenokarsinoma dengan sel mesotelial reaktif dengan atipia berat, terutama bila ditemukan sel karsinoma yang relatif sedikit dan pada spesimen yang banyak mengandung sel mesotelial reaktif. Pada beberapa kasus, diagnosis akhir sitopatologi tidak bisa dibuat hanya berdasarkan kriteria morfologi sel saja. Kesulitan yang dihadapi biasanya karena gambaran sitomorfologik sel mesotel atipik menyerupai sel karsinoma.¹⁻⁵

Berbagai penelitian telah dilakukan untuk meningkatkan akurasi diagnostik sitologi. Teknik tambahan, seperti imunohistokimia dan *flow cytometry*, sangat membantu dalam menyingkirkan diagnosis banding. Sejauh ini, beberapa antibodi yang spesifik terhadap antigen sel telah digunakan pada efusi pleura dengan berbagai derajat efektifitas.^{2,3,4}

Carcinoembryonic antigen (CEA) merupakan glikoprotein membran sel dengan berat molekul 180 sampai 200 kD yang mengandung rata-rata 60% karbohidrat. Antibodi ini semula diisolasi dari adenokarsinoma kolon yang metastasis ke hepar dan banyak digunakan pada kanker gastrointestinal terutama keganasan kolorektal. Selain itu antibodi ini juga dinyatakan sebagai salah satu penanda tumor yang terbaik pada cairan pleura dan secara luas diterima sebagai penanda tumor untuk membedakan adenokarsinoma dan sel mesotel.^{1,3,4,6} Calretinin adalah suatu protein pengikat kalsium seberat 29-kD yang merupakan famili dari protein *EF-hand*. Protein ini dalam keadaan normal terekspresi pada jaringan saraf sentral dan perifer, dan diperkirakan mempunyai peranan dalam transduksi somatosensori, namun fungsi biologiknya pada sel mesotel belum diketahui. Baru-baru ini, calretinin terbukti sebagai penanda sel mesotel baik reaktif, jinak maupun ganas oleh beberapa peneliti.^{1,5,7,8,9} Kombinasi kedua panel antibodi CEA dan calretinin ini juga telah diteliti dan menunjukkan spesifisitas dan sensitivitas yang tinggi untuk metastasis adenokarsinoma pada cairan

pleura.^{5,9,10,11} Tujuan penelitian ini adalah untuk melihat tingkat ekspresi penanda tumor CEA dan calretinin pada sitologi cairan pleura

METODE PENELITIAN

Penelitian ini merupakan studi retrospektif menggunakan kasus selama periode Februari 2010 sampai Januari 2011 dengan pendekatan observasional analitik. Berdasarkan kriteria penerimaan dan penolakan diambil sampel secara konsekutif. Semua sampel berasal dari arsip slaid spesimen sitospin yang telah dipulas dengan *Papanicolaou* dan *Diff Quik* dan telah didiagnosis sebagai adenokarsinoma dan sel mesotel reaktif. Adekuasi spesimen pada tiap slaid dinilai dengan minimal terdapat 2 kelompok sel yang masing-masing berisi 10 sel. Masing-masing sampel terdiri atas 4 slaid yaitu 1 slaid hasil pulasan *Papanicolaou* dan 1 slaid hasil pulasan *Diff Quik* untuk dilakukan pulasan ulang dengan antibodi monoklonal CEA dan calretinin. Sedangkan sisanya yaitu 1 slaid hasil pulasan *Papanicolaou* dan 1 slaid hasil pulasan *Diff Quik* digunakan untuk kontrol negatif masing-masing pulasan. Kontrol positif untuk antibodi CEA menggunakan slaid histologik dari adenokarsinoma kolon yang disertai slaid sitologi cairan pleura. Untuk antibodi calretinin menggunakan kontrol positif sel mesotel reaktif dari cairan pleura. Pemeriksaan Imunositokimia menggunakan antibodi monoklonal CEA (Dako, pengenceran 1:100) dan calretinin (Dako, pengenceran 1:50). Pulasan imunositokimia dilakukan secara *manual*. Inkubasi antibodi primer CEA dan calretinin selama 60 menit pada suhu ruangan. Sistem pelabelan antigen menggunakan metode streptavidin-HRP. CEA dan calretinin positif bila terekspresi sebanyak 1 persen sel atau lebih dengan intensitas ekspresi pulasan dari lemah sampai kuat. Ekspresi CEA positif bila terpulas pada membran sel dan sitoplasma sebagai granular halus atau kasar, ekspresi calretinin positif pada inti dan sitoplasma. Hasil pulasan dikelompokkan menjadi 4 skor yaitu -: bila tidak ada sel positif, 1+: sel positif 1-9%, 2+: sel positif 10-50%, 3+: sel positif > 50%. Data yang dihasilkan disajikan dalam bentuk tabulasi data.

HASIL

Dari 74 kasus sitologi cairan pleura yang terdiri dari atas 38 kasus adenokarsinoma

PENELITIAN

Eksresi Penanda Tumor CEA dan Calretinin pada
Aspitriani, Mezfi Unita, Zulkarnain Musa, Zen Hafy

Majalah **Patologi**

dan 36 kasus sel mesotel reaktif, didapatkan positifitas pulasan CEA dan calretinin masing-masing sebesar 31 kasus (81,6%) dan 15 kasus (39,5%) pada kasus adenokarsinoma. Untuk kasus sel mesotel reaktif, positifitas CEA dan calretinin masing-masing sebesar 13 kasus (36,1%) dan 32 kasus (88,9%). Koeksresi kedua penanda tumor dijumpai sebanyak 25% (9/36) pada kasus sel mesotel reaktif. Imunoreaktivitas pulasan CEA maupun calretinin paling banyak pada skor 2+ (persentasi pulasan sel positif 10-50%) pada masing-masing kasus. Hasil uji korelasi non parametrik *Kendall's tau_b* antara skor imunoreaktivitas CEA dan calretinin, mendapatkan korelasi yang bermakna antara keduanya dengan arah korelasi yang negatif dan kekuatan korelasi sedang ($r = -0,453$, $p < 0,01$) pada adenokarsinoma. Sedangkan pada sel mesotel reaktif tidak terdapat korelasi yang bermakna dengan kekuatan korelasi lemah ($r = -0,096$, $p > 0,01$).

Tabel 1. Distribusi efusi pleura menurut diagnosis klinik dengan diagnosis sitologi adenokarsinoma.

Diagnosis Klinik	Jumlah
Pleura eksudatif suspek keganasan	22
Tumor paru	9
Efusi pleura suspek karsinoma Mamma	1
TBC Paru	5
Neoplasma ovarium	1
Total	38

Tabel 2. Distribusi cairan pleura menurut diagnosis klinik dengan diagnosis sitologi sel mesotel reaktif.

Diagnosis Klinik	Jumlah
Pleura eksudatif TBC	7
Efusi pleura	9
Peritonitis difusa	1
Nepropati	1
Tumor abdomen metastasis hepar dan tulang	1
Karsinoma paru	6
Efusi pleura suspek keganasan	4
Abses hepar	1
Tumor rekti	1
Gagal Jantung Kongestif	1
Karsinoma mamma	2
Sindrom Vena Cava Superior	1
Sirosis hepatitis	1
Total	36

Tabel 3. Persentasi positifitas CEA dan calretinin pada diagnosis sitologi adenokarsinoma dan sel mesotel reaktif.

Diagnosa Sitologi	% CEA		% Calretinin	
	+	-	+	-
Adenokarsinoma (n=38)	81,6% (31/38)	18,4% (7/38)	39,5% (15/38)	60,5% (23/38)
Mesotel Reaktif (n=36)	36,1% (13/36)	63,9% (23/36)	88,9% (32/36)	11,1% (4/36)

Tabel 4. Distribusi skor imunoreaktivitas CEA

Diagnosa Sitologi	Jumlah kasus positif/ Total kasus (%)	Imunoreaktivitas CEA			
		- (%)	+ (%)	++ (%)	+++ (%)
Adenokarsinoma	31/38 (81,6)	7 (18,4%)	5 (13,2%)	14 (36,8%)	12 (31,6%)
Sel Mesotel reaktif	13/36 (36,1)	23 (63,9%)	3 (8,3%)	10 (27,8%)	0 (0%)

- Tidak ada sel positif; +: sel positif 1-9%; ++: sel positif 10-50%; +++: sel positif > 50%.

Tabel 5. Distribusi Skor Imunoreaktivitas Calretinin

Diagnosa Sitologi	Jumlah kasus positif/ Total kasus (%)	Imunoreaktivitas Calretinin			
		-	+	++	+++
Adenokarsinoma	15/38 (39,5%)	23 (60,5%)	4 (10,5%)	7 (18,5%)	4 (10,5%)
Sel Mesotel reaktif	32/36 (88,9%)	4 (11,1%)	4 (11,1%)	20 (55,6%)	8 (22,2%)

- Tidak ada sel positif; +: sel positif 1-9%; ++: sel positif 10-50%; +++: sel positif > 50%.

Tabel 6. Analisa korelasi skor imunoreaktivitas CEA dan Calretinin pada adenokarsinoma dan sel mesotel reaktif.

Diagnosa Sitologi	Imunoreaktivitas								Korelasi Kendall's
	CEA				Calretinin				
	-	1+	2+	3+	-	1+	2+	3+	
Adenokarsinoma (n=38)	7	5	14	12	23	4	7	4	$r = -0,453^*$ sedang $p = 0,002^*$
Sel Mesotel reaktif (n=36)	23	3	1	0	4	4	20	8	$r = -0,096$ lemah $p = 0,531$

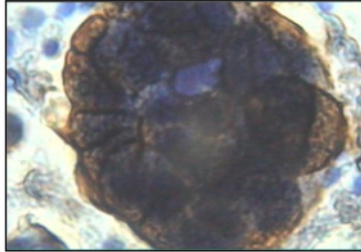
r: koefisien korelasi, Korelasi signifikan bila $p < 0,01$

PENELITIAN

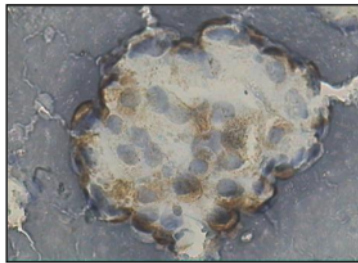
Eksresi Penanda Tumor CEA dan Calretinin pada
Aspitriani, Mezfi Unita, Zulkamain Musa, Zen Hafy

Majalah **Patologi**

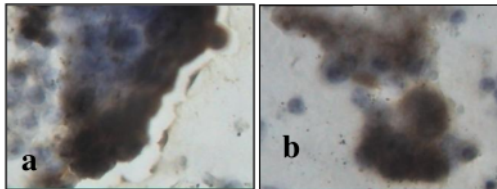
Gambar hasil pulasan imunositokimia CEA dan calretinin



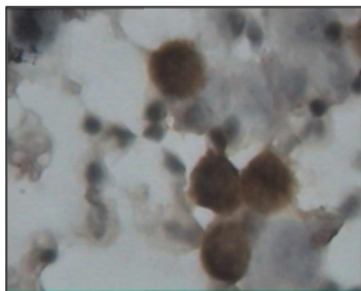
Gambar 1. Kasus No 10. Kluster sel adenokarsinoma, CEA (+) kuat, 400x



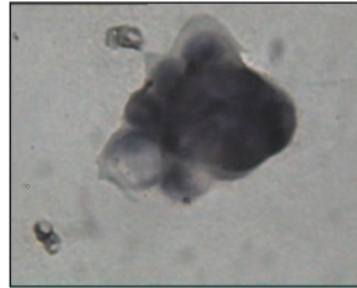
Gambar 2. Kasus No 21. Kluster sel adenokarsinoma, CEA (+) lemah, 100x



Gambar 3.a.b. Kasus No 40. Kluster sel mesotel reaktif, Calretinin (+) kuat dan sedang, 400x



Gambar 4. Kasus No 51. Kluster sel mesotel reaktif, Calretinin (+) sedang, 400x



Gambar 5. Kasus No 56. Kluster sel mesotel reaktif, Calretinin (+) lemah, 400x

DISKUSI

Beberapa kepustakaan menyatakan adenokarsinoma sejauh ini masih merupakan tumor metastatik terbanyak yang ditemukan pada efusi pleura. Pada banyak kasus efusi pleura maligna, lokasi tumor primer tidak diketahui; keadaan ini merupakan sumber efusi pleura yang terbanyak baik pada laki-laki maupun wanita dan primernya ternyata adalah kanker paru.^{1,2,3}

Hasil penelitian ini menunjukkan bahwa cairan pleura dari penderita dengan diagnosa sitologi adenokarsinoma sebagian besar dikirim karena dugaan keganasan. Walaupun tumor paru merupakan jenis tumor yang paling banyak dilaporkan oleh klinisi pada kedua kelompok kasus, masih dibutuhkan pemeriksaan imunositokimia dengan penanda lainnya untuk menentukan asal tumor primer yaitu antara lain dengan *thyroid transcription factor-1* (TTF-1), *prostate-specific antigen* (PSA), calcitonin atau reseptor estrogen.^{1,2} Menariknya pada 5 kasus dengan diagnosa klinik tuberkulosa semuanya menunjukkan pulasan positif dengan CEA (Tabel 1).

Hasil penelitian ini juga menunjukkan 14 kasus cairan pleura dari penderita dengan diagnosa sitologi sel mesotel reaktif yang dikirim dengan keganasan atau dugaan keganasan terdapat 7 kasus (19,4%) yang ternyata positif dengan pulasan CEA tetapi hanya 4 kasus (11,1%) yang memerlukan konfirmasi perubahan diagnosa sitologi (Tabel 2). Sedangkan sisanya 22 kasus sel mesotel reaktif dari cairan pleura yang dikirim tanpa curiga keganasan terdapat positivitas pulasan CEA maupun calretinin sebanyak 6 kasus (16,7%) dimana

diagnosa sitologi akhir tetap sebagai sel mesotel reaktif. Ditemukan 7 kasus cairan pleura yang dikirim dengan curiga keganasan tetapi tidak terdeteksi adanya sel maligna dengan pemeriksaan sitologi. Hal ini dikarenakan tidak semua efusi dari pasien kanker menghasilkan efusi maligna dimana penyebab terjadinya efusi ini antara lain karena efek sekunder dari blokade pembuluh limfatik oleh sel neoplastik yang tidak tereksfoliasi kedalam cavum pleura, sehingga dianjurkan untuk mengulang pemeriksaan sitologi bila efusi pleura persisten.^{1,12}

Hasil penelitian ini menunjukkan positifitas CEA pada adenokarsinoma sebesar 81,6%; hal ini sesuai dengan rata-rata hasil penelitian yang telah dilakukan dimana positifitas CEA pada adenokarsinoma berkisar antara 76%-90%.^{5,9} Penulis mencatat CEA tidak tereksresi sebanyak 7 kasus (18,4%). Hasil yang tidak konsisten ini kemungkinan dapat disebabkan oleh berbagai faktor antara lain cara penanganan spesimen pra analitik, perbedaan prosedur pemeriksaan masing-masing laboratorium serta jenis dan sumber antibodi yang digunakan.¹²

Antibodi monoklonal diketahui kurang sensitif dibandingkan antibodi poliklonal dalam mendeteksi sel adenokarsinoma, tetapi kelemahan antibodi poliklonal dapat timbul banyak reaksi silang yang tidak diharapkan dengan latar belakang pulasan yang signifikan dan dapat mengganggu interpretasi.^{12,13} Pada penelitian ini jenis antibodi yang digunakan yaitu antibodi monoklonal, sehingga reaksi silang non spesifik dapat dihindari, tetapi kemungkinan kurang sensitif dalam mendeteksi sel adenokarsinoma yang ada.

Penambahan jenis penanda tumor lainnya pada 7 kasus ini dapat juga dipertimbangkan untuk menyingkirkan kemungkinan keganasan lain terutama keganasan primer pada pleura yaitu mesotelioma yang secara sitologi masih merupakan diagnosa banding utama adenokarsinoma.^{1,2,6,12} Murugan P dkk merekomendasikan sedikitnya penggunaan masing-masing 2 antibodi untuk sel adenokarsinoma dan sel mesotelial dalam mendeteksi adenokarsinoma.⁹

Beberapa peneliti melaporkan terdapat pulasan positif calretinin pada adenokarsinoma yaitu berkisar 10-48% walaupun dengan menggunakan antibodi monoklonal.^{5,7} Hasil penelitian ini juga memperlihatkan calretinin positif seba-

nyak 15 kasus (39,5%) pada diagnosa sitologi adenokarsinoma. Angka ini mencakup 7 kasus yang negatif dengan pulasan CEA (tabel 3) tetapi positif dengan calretinin, sedangkan 8 kasus lainnya, baik CEA maupun calretinin tereksresi bersama-sama. Dari analisa sitomorfologi, positifitas CEA terlihat pada sel tumornya, sedangkan calretinin tereksresi pada latar belakang sel mesotel reaktif diantara sel tumornya. Hal ini sesuai dengan kepustakaan dimana adanya adenokarsinoma sering diikuti peningkatan selularitas sel mesotel reaktif,^{1,12,14,15} sehingga diagnosa akhir sitologi pada 8 kasus ini tetap sebagai adenokarsinoma.

Positifitas calretinin pada sel mesotelial cukup tinggi yaitu 32 kasus (88,9%) dan hanya 4 kasus (11,1%) yang negatif (tabel 3). Hal ini sesuai dengan penelitian terdahulu dimana positifitas calretinin pada sel mesotel reaktif berkisar antara 80%-95%.^{1,12,9,16} Pada penelitian ini CEA tereksresi sebanyak 13 kasus (36,1%) pada diagnosa sitologi sel mesotel reaktif. Angka ini mencakup 4 kasus (11,1%) yang negatif dengan pulasan calretinin, sedangkan 9 kasus lainnya (25%) tereksresi keduanya baik dengan CEA maupun calretinin.

Seperti telah dibahas diatas, salah satu faktor yang dapat menjelaskan negatifitas calretinin pada sel mesotel reaktif ini adalah faktor fiksasi. Beberapa peneliti telah melaporkan bahwa CEA juga mengalami reaksi silang non spesifik dan dapat tereksresi pada makrofag dan sel netrofil atau sel mesotelial khususnya dengan antibodi poliklonal, namun ekspresi pada sel mesotelial biasanya fokal dan lemah.^{1,16,17}

Walaupun antibodi yang digunakan pada penelitian ini adalah antibodi monoklonal, CEA dapat pula tereksresi pada sel mesotelial. Dari informasi klinik, dua diantara 9 kasus ini didiagnosa sebagai tumor paru, namun dari hasil analisa sitomorfologi 9 kasus ini, CEA terlihat tereksresi pada sel mesotelial yang sebagian besar fokal dan lemah sehingga diagnosa akhir sitologi tetap sebagai mesotel reaktif. Sedangkan analisa dari 4 kasus yang negatif dengan pulasan calretinin tetapi positif dengan CEA ini memerlukan konfirmasi ulang diagnosa. Hal ini disebabkan karena secara sitomorfologi gambaran sel mesotel reaktif terutama dengan perubahan atipia berat sangat menyerupai sel ganas dan dapat membingungkan dalam penentuan diagnosis sitologi,

sedangkan sel adenokarsinoma yang hanya menunjukkan sedikit perubahan keganasan (*low grade*) dapat menimbulkan kesalahan interpretasi sebagai kelainan jinak.^{1,2,4,6,12}

Informasi klinik juga harus dipertimbangkan dimana pada ke 4 kasus ini didiagnosa sebagai tumor paru, tumor mamma dan suspek keganasan. Tambahan *imunomarker* untuk adenokarsinoma seperti BerEP4 dan HBME-1 untuk sel mesotelial dapat dipertimbangkan dalam memastikan diagnosis bila tersedia slaid yang cukup banyak.

Hasil analisis uji korelasi non parametrik *Kendall's* pada penelitian ini terlihat bahwa terdapat korelasi yang bermakna antara CEA dan calretinin pada diagnosa sitologi adenokarsinoma. Dapat disimpulkan bahwa jika ekspresi CEA positif dan ekspresi calretinin negatif (arah korelasi negatif), maka gambaran sitologinya adalah adenokarsinoma sehingga penggunaan kombinasi kedua penanda tumor ini dapat dipertimbangkan dalam menentukan diagnosa sitologi adenokarsinoma terutama untuk kasus-kasus inkonklusif. Hasil penelitian ini dapat dikaitkan dengan hasil studi-studi menurut Wu dkk, Ko EC dkk dan Murugan P dkk, dimana penggunaan 2 kombinasi penanda tumor yaitu pulasan positif dengan CEA dan pulasan negatif dengan calretinin mempunyai positifitas dan sensitifitas yang tinggi untuk mengenal adenokarsinoma.^{5,9,18}

Hasil pulasan ulang imunositokimia pada slaid *Papanicolaou* maupun pada slaid Diff Quik dengan antibodi CEA maupun calretinin pada penelitian ini tidak menunjukkan perbedaan, keduanya tetap dapat tereksresi dengan baik pada beberapa slaid yang kemungkinan dalam keadaan fiksasi yang optimal, hal ini juga sesuai dengan laporan beberapa studi terdahulu dimana tidak terdapat perbedaan imunoreaktivitas pada blok sel maupun pulasan ulang slaid sitologi *papanicolaou* atau giemsa.^{1,13} Namun terdapat pula hasil pulasan lemah pada beberapa kasus yang kemungkinan dipengaruhi faktor fiksasi. Untuk mencapai pemrosesan spesimen yang optimal pada imunositokimia semestinya cairan pleura yang didapat segera dikirim ke laboratorium Patologi Anatomi supaya cairan tetap segar dan dapat mencegah destruksi/autolisis sel. Fiksasi yang terlambat akan memicu hilangnya atau berkurangnya imunoreaktivitas karena difusi antigen dari intraseluler dan terjadi proses

autolisis. Autolisis juga menyebabkan ikatan nonspesifik antibodi terhadap determinan antigen yang tidak berhubungan.^{1,12} Dalam hal ini sangat dibutuhkan kerjasama dengan klinisi.

Lamanya waktu antara koleksi spesimen pleura dengan pemrosesan preparat biasanya 24 sampai 48 jam dan dapat disimpan dalam suhu ruangan tanpa pendingin. Penyimpanan pada suhu rata-rata 2-8°C akan memelihara integritas selular dengan baik selama 72 jam bahkan sampai 1 minggu. Namun tahap pra analitik ini belum dapat dimonitor terutama untuk pengiriman spesimen pleura yang berasal dari luar daerah.

Suthipintawong dkk (1997) menyatakan bahwa fiksasi apusan kering dalam 0,1% formol saline selama semalam pada suhu 27°C diikuti 10 menit fiksasi dalam etanol 100% akan menghasilkan morfologi sel yang baik dan memelihara integritas antigen.¹² Namun pada penelitian ini prosedur tersebut belum diterapkan. Walaupun demikian usia slaid tampaknya tidak berpengaruh pada penelitian ini, karena positifitas pulasan kuat didapat pada beberapa slaid yang usianya lebih dari 6 bulan.

KESIMPULAN DAN SARAN

Berdasarkan analisis penanda imunositokimia CEA dan Calretinin pada sediaan rutin dengan pulasan *Papanicolaou* dan Diff Quik dengan berbagai derajat positifitas ekspresi CEA maupun Calretinin, dapat dilihat bahwa CEA tereksresi pada sebagian besar sel adenokarsinoma sedangkan calretinin tereksresi sebagian besar pada sel mesotel reaktif, sehingga kedua penanda tumor tersebut dapat dipakai untuk mengidentifikasi dan mengevaluasi adanya sel ganas terutama adenokarsinoma pada efusi pleura.

Penggunaan teknologi *double immunostaining* dirasakan sangat perlu pengembangannya dimasa-masa mendatang, yang memungkinkan kita untuk mengidentifikasi adanya populasi asing dari sel-sel ganas dari cairan efusi pada satu slaid yang sama. Dua kombinasi pulasan *double immunostaining* yang telah direkomendasikan adalah Vimentin (coklat) diikuti dengan sitokeratin 7 (merah) atau calretinin (coklat) diikuti dengan BerEP4 (merah).¹

DAFTAR PUSTAKA

1. Shidham VB, Atkinson BF. Cytopathologic Diagnosis of Serous Fluids. 1st ed. Philadelphia: Elsevier Saunders;2007. p62-4.
2. Silverberg SG, Sobin LH, eds. Tumors of the serosal membrane. In: AFIP Atlas of Tumor Pathology. 4th ed. Maryland: ARP Press-Silver Spring; 2006.
3. Boudreaux VL, Mody DR, Zhai J, Coffey D. Cytologic malignancy versus benignancy how useful are the "newer" markers in body fluid cytology? Arch Pathol Lab Med 2008;132:23-8.
4. Cakir E, Demirag F, Aydin M, Unsal E. Cytopathologic differential diagnosis of malignant mesothelioma, adenocarcinoma and reactive mesothelial cells: A logistic regression analysis. Diagn Cytopathol 2009;37:4-10.
5. Ko EC, Jhala NC, Shultz JJ, Chhieng DC. Use of a panel of markers in the differential diagnosis of adenocarcinoma and reactive mesothelial cells in fluid cytology. Am J Clin Pathol 2001;116:709-15.
6. Weinstein LL, Cibas ES. Effusions (pleural, pericardial and peritoneal) and peritoneal washing cytopathology. In: Atkinson BF. Atlas of Diagnostic Cytopathology. 2nd ed. Philadelphia: Elsevier Saunders; 2004:105-49.
7. Chhieng DC, Yee H, Schaefer D, Cangiarella JF, Jagirdar J, Chiriboga LA et al. Calretinin staining pattern aids in the differentiation of mesothelioma from adenocarcinoma in serous effusions. Cancer (Cancer Cytopathol) 2000;90:194-200.
8. Saleh HA, El-Fakharany M, Makki H, Kadhim A, Masood S. Differentiating reactive mesothelial cells from metastatic adenocarcinoma in serous effusions: The utility of immunocytochemical panel in the differential diagnosis. Diagn Cytopathol 2009;37:324-32.
9. Murugan P, Siddaraju N, Habeebullah S, Basu D. Immunohistochemical distinction between mesothelial and adenocarcinoma cells in serous effusions: A combination panel-based approach with a brief review of the literature. Indian J Pathol Microbiol 2009;52: 175-81.
10. Hua WX, Li C, Fang C. Application of calretinin and CEA immunocytochemical label in serous effusion cytology. China oncology 2003 [diakses 20 Agustus 2010]. Diunduh dari: http://en.cnki.com.cn/Article_en/CJFDTOTAL-ZGAZ200303016.htm
11. Bin C, Xu L, Han-guo J. ThinPrep immunocytochemical stain in the differential diagnosis between adenocarcinoma and reactive mesothelial cells in body cavity fluid. The Practical J of Cancer 2008 [diakses 20 Agustus 2010]. Diunduh dari: http://en.cnki.com.cn/Article_en/CJFDTOTAL-SYAZ200804021.htm
12. Koss LG, Melamed MR. Effusions in the presence of cancer. In: Koss Diagnostic Cytology and Its Histopathologic Bases, 5th ed. Philadelphia: Lippincott Williams and Wilkins; 2006. p. 949-1022.
13. Fetsch PA, Abati A. Immunocytochemistry in effusion cytology a contemporary review. Cancer (Cancer Cytopathol) 2001;93:293-308. Gaur DS, Chauhan N, Kusum A, Harsh M, Talekar M, Kishore S et al. Pleural fluid analysis-role in diagnosing pleural malignancy. Journal of Cytology 2007;24:183-8.
14. Gaur DS, Chauhan N, Kusum A, et al. Pleural fluid analysis-role in diagnosing pleural malignancy. Journal of Cytology 2007;24:183-8.
15. Afify AM, Stern R, Michael CW. Differentiation of mesothelioma from adenocarcinoma in serous effusions: the role of hyaluronic acid and CD44 localization. Diagn Cytopathol 2005;32:145-50.
16. Yaziji H, Battifora H, Barry TS, Hwang HC, Bacchi CE, McIntosh MW et al. Evaluation of 12 antibodies for distinguishing epithelioid mesothelioma from adenocarcinoma: Identification of a three-antibody immunohistochemical panel with maximal sensitivity and specificity. Mod Pathol 2006;19:514-23.
17. Mimura T, Ito A, Sakuma T, Ohbayashi C, Yoshimura M, Tsubota N et al. Novel marker D2-40, combined with calretinin,CEA, and TTF-1. An optimal set of Immunodiagnostic markers for pleural mesothelioma. Cancer 2007;109:933-8.
18. Wu GP, Zhang SS, Fang CQ, Liu SL, Wang EH. Immunocytochemical panel for distinguishing carcinoma cells from reactive mesothelial cells in pleural effusions. Cytopathology 2008;19:212-7.

Ekspresi Penanda Tumor CEA dan Calretinin pada Adenocarcinoma dan Sel Mesotel Reaktif dari Cairan Pleura

ORIGINALITY REPORT

5%

SIMILARITY INDEX

6%

INTERNET SOURCES

2%

PUBLICATIONS

1%

STUDENT PAPERS

PRIMARY SOURCES

1	repository.unimus.ac.id Internet Source	3%
2	BJR Comix. "School for Scandal", British Journalism Review, 2011 Publication	1%
3	id.123dok.com Internet Source	1%

Exclude quotes On

Exclude matches < 1%

Exclude bibliography On