

GAMBARAN HISTOLOGI ILEUM ITIK TEGAL BETINA DENGAN PEMBERIAN KITOSAN DALAM RANSUM

by Eli Sahara

Submission date: 16-May-2023 03:10PM (UTC+0700)

Submission ID: 2094476679

File name: CEK_GAMBARAN_HISTOLOGI_ILEUM_ITIK_TEGAL_BETINA.docx (392.86K)

Word count: 2775

Character count: 19323



GAMBARAN HISTOLOGI ILEUM ITIK TEGAL BETINA DENGAN PEMBERIAN KITOSAN DALAM RANSUM

(Histology Ileum Designs of Tegal Duck with The Granting of The Chitosan in Diet)

Eli Sahara¹, Tuti Widjastuti², Rostita L Balia² dan Abun³

¹Staf Pengajara Universitas Sriwijaya

²Staf Pengajar Universitas Padjajaran

Jl. Raya Palembang-Prabumulih km.32. Indralaya Ogan Ilir

Email: elisahara.unsri@gmail.com

Abstrak

Absorpsi nutrisi pada ternak unggas terjadi dalam usus halus. Bagian ileum berperan lebih banyak sebagai tempat terjadi penyerapan. Kesehatan organ penyerap sangat dipengaruhi oleh serat dan banyaknya nutrisi terserap, sehingga akan berpengaruh terhadap morfologi villi usus. Kitosan merupakan serat hewan yang digunakan sebagai campuran ransum itik. Tujuan penelitian adalah melihat potensi kitosan terhadap perkembangan morfologi villi usus halus. Penelitian menggunakan rancangan acak lengkap (RAL) 4 perlakuan, 5 ulangan dan masing-masing ulangan terdiri dari 2 ekor itik. Perlakuan adalah: R0 = 0% kitosan, R1 = 0,5% kitosan, R2 = 2% kitosan dan R3 = 2,5% kitosan. Parameter yang diukur: tinggi villi usus, lebar basal villi dan lebar apical villi. Hasil penelitian menunjukkan bahwa tinggi villi cenderung menurun dengan pemberian kitosan, lebar basal villi dan lebar apical villi meningkat sampai dosis 2% dan menurun pada dosis 2,5%.

Kata kunci: *Histologi, ileum, itik, kitosan, ransum*

Abstract

Nutrient absorption in poultry occurs in the small intestine. The ileum part acts as the site of absorption. The health of the absorbent organ is strongly influenced by the fiber and the amount of nutrient absorbed, so that it will affect the morphology of the intestinal villi. Chitosan is an animal fiber used as a mixture of duck rations. The objective of this study was to look at the chitosan potential for morphological development of small intestinal villi. The study used complete randomized design (RAL) 4 treatment, 5 replications and each replication consisted of 2 ducks. The treatments were: R0 = 0% chitosan, R1 = 0,5% chitosan, R2 = 2% chitosan and R3 = 2.5% chitosan. Parameters measured: high intestinal villi, basal villi and apical villi width. The results showed that villi height tended to decrease with chitosan, basal villi width and apical villi width increased up to 2% dose and decreased at a dose of 2.5%.

Keywords: *Histology, ileum, chitosan, diet*

1 Pendahuluan

Produktivitas ternak sangat ditentukan oleh jumlah nutrient yang diserap tubuh. Hal ini tergantung pada kelancaran sistem metabolisme, yaitu anabolisme atau katabolisme senyawa yang dibutuhkan sel atau jaringan. Semua proses metabolisme sangat ditunjang oleh kesehatan saluran pencernaan sebagai organ penyerap (absorpsi). Setiap segmen saluran pencernaan pada bagian usus halus seperti duodenum, jejunum dan ileum dilengkapi villi-villi dibagian mukosanya. Penonjolan dan gerak berirama villi sangat menentukan kelancaran penyerapan nutrient. Bagian penyerapan nutrient terbanyak terjadi di bagian ileum.

Pada ternak itik, sistem pencernaan dibantu oleh enzim yang ada di saluran pencernaan serta keseimbangan mikroflora normal tubuh. Penyerapan akan lebih baik jika bakteri bersifat menguntungkan menekan kehidupan mikroba jahat pada saluran pencernaan. Hal ini sesuai dengan pernyataan Abun, (2008) bahwa pada kesehatan hewan, rasio jumlah mikroorganisme pada kelompok bakteri tersebut adalah penting. Hal ini sangat ditunjang oleh makanan penunjang kehidupan bakteri serta kesesuaian pH yang ada pada saluran pencernaan. Di samping itu, penggunaan nutrien dan penempatan lingkungan terbatas seperti pH menentukan dalam mekanisme pengaturan bakteri mikroflora saluran pencernaan ternak itik (Spring, 1997). Mikroba bersifat menguntungkan akan berkembang dengan baik jika dalam ransum terdapat serat. Kandungan nitrogen dan karbon dalam senyawa serat sangat cocok untuk kehidupan mikroba menguntungkan. Jika kehidupan mikroba bersifat menguntungkan berkembang dengan baik, maka akan menekan kehidupan bakteri patogen seperti *E coli* atau bakteri jahat lainnya yang mungkin ada dalam saluran cerna itik.

Kitosan berasal dari isolasi buangan limbah krustacea dan dikenal sebagai serat hewan. Struktur kitosan menyerupai serat, bersifat sebagai antibakteri (Cha and Chinnan, 2004) dan antioksidan (Rukayadi, 2002). Sifat kitosan ini akan membuat ekologi saluran pencernaan menjadi sehat dan kondusif. Implikasinya akan terlihat pada organ penyerapan yaitu usus halus bagian villi sebagai gambaran kelancaran penyerapan. Tinggi dan lebar villi memperluas organ penyerap serta gerakan berirama villi menentukan kelancaran penyerapan. Penyerapan terjadi pada mikrovilli yang terletak pada permukaan villi. Semakin tinggi dan lebar villi maka semakin luas permukaan mikrovilli. Mikrovilli berfungsi untuk menyerap nutrisi (Jonguera dan Cameiro, 1997).

Jadi berdasarkan morfologi villi usus halus ini secara tidak langsung menggambarkan kelancaran penyerapan nutrient ke dalam tubuh. Berdasarkan hal tersebut maka tujuan penelitian adalah melihat dan mengevaluasi morfologi usus halus ternak itik dengan pemberian kitosan dalam ransum.

2 Metodologi

2.1 Waktu dan Tempat

Penelitian telah dilaksanakan pada kandang percobaan produksi unggas Fapet Unpad Jatiningor dan laboratorium Histologi Jurusan Biologi FMIPA Unpad Jatiningor.

2.2 Bahan dan Metoda Penelitian

Ransum

Ransum percobaan yang digunakan disusun dengan kandungan Protein 15,34 % dan Energi Metabolis 2809 kkal/kg (NRC, 1994) untuk periode layer sesuai kebutuhan itik betina Tegal umur produksi yang digunakan untuk penelitian. Bahan baku yang digunakan untuk ransum basal adalah jagung, dedak, bungkil kedelai, bungkil kelapa, tepung ikan, tepung tulang, tepung kerang dan premix. Kitosan yang digunakan adalah kitosan murni dari Laboratorium Teknologi Pengolahan Perikanan IPB.

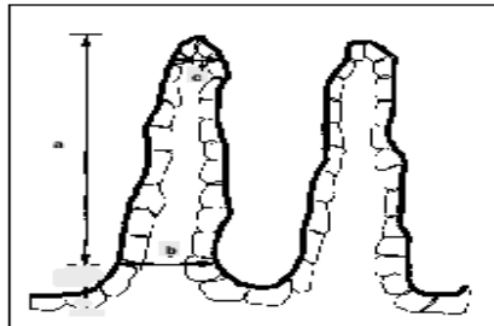
Itik

Itik yang digunakan adalah sedang produksi, sebanyak 40 ekor ditempatkan dalam kandang yang sudah dilengkapi penerang, tempat makan dan minum. Itik dipelihara selama 7 minggu dan pada akhir penelitian, itik dipotong sebanyak 20 ekor (5 ekor/perlakuan) untuk mengambil sampel usus halus bagian ileum, direndam dalam *buffer netral formalin* (BNF) 10% selama 4 hari untuk selanjutnya dibawa ke laboratorotarium histologi.

Metode Penelitian

Penelitian menggunakan Rancangan Acak Lengkap (RAL) dengan 4 perlakuan dan 5 ulangan, masing-masing ulangan terdiri dari 2 ekor itik. Ransum perlakuan dibuat dengan cara menambahkan ransum basal dengan tepung kitosan dalam berbagai level. Dosis kitosan yang digunakan adalah berdasarkan penelitian *in vitro* tentang daya hambat kitosan terhadap *Salmonella sp* (Sahara *et al.*, 2016) belum dipublikasi. Ransum perlakuan tersebut adalah sebagai berikut : R0 = 0% kitosan R1 = 0,5% kitosan R2 = ransum basal + 2,0% kitosan R3 = ransum basal + 2,5% kitosan. Parameter yang diukur ada 3 yaitu; tinggi villi, lebar basal villi dan lebar apical villi.

Tinggi, lebar basal, dan lebar apical vili ileum dihitung menggunakan mikroskop (Olympus) pada pembesaran objektif 4 kali dengan bantuan video mikroskop (Video measuring gauge IV-560, for Company Limited) pada 5 lapang pandang untuk setiap preparat (Metode Sugito *et al.*, 2007). Data yang didapat diolah secara statistik dibuat tabulasi dan disajikan secara deskriptif.



Gambar 1. Bagian vili usus yang diukur meliputi tinggi vili (a), lebar basal vili (b), dan lebar apical vili (c) (Iji *et al.*, 2001).

3 Hasil dan Pembahasan

Pengaruh Perlakuan Kitosan dalam Ransum Terhadap Histologi Jaringan Ileum Usus Halus

Morfologi usus pada ileum itik Tegal meliputi hasil pengukuran tinggi vili, lebar basal vili dan lebar apikal vili yang disajikan pada Tabel 1. Berdasarkan Tabel 1 terlihat secara umum bahwa rataan tinggi vili cenderung menurun dengan pemberian kitosan, dan lebar basal serta lebar apikal vili cenderung lebih besar kecuali pada perlakuan R3 (2,5% kitosan).

Tabel 1. Pengaruh Perlakuan Kitosan dalam Ransum Terhadap Morfologi Usus Halus (Ileum) Itik Tegal (μm)

Histologi Vili Usus (Ileum)	Perlakuan			
	R0	R1	R2	R3
Tinggi vili	241,03 \pm 34,117	215,14 \pm 85,474	229,07 \pm 64,593	215,18 \pm 49,680
Lebar basal vili	80,31 \pm 11,83	93,29 \pm 14,968	107,63 \pm 10,163	79,96 \pm 5,790
Lebar apikal vili	71,04 \pm 7,165	77,05 \pm 17,954	87,85 \pm 13,948	61,82 \pm 9,188

Keterangan :

R0 = Ransum basal (RB) tanpa kitosan,

R1 = RB + 0,5% kitosan,

R2 = RB + 2% kitosan,

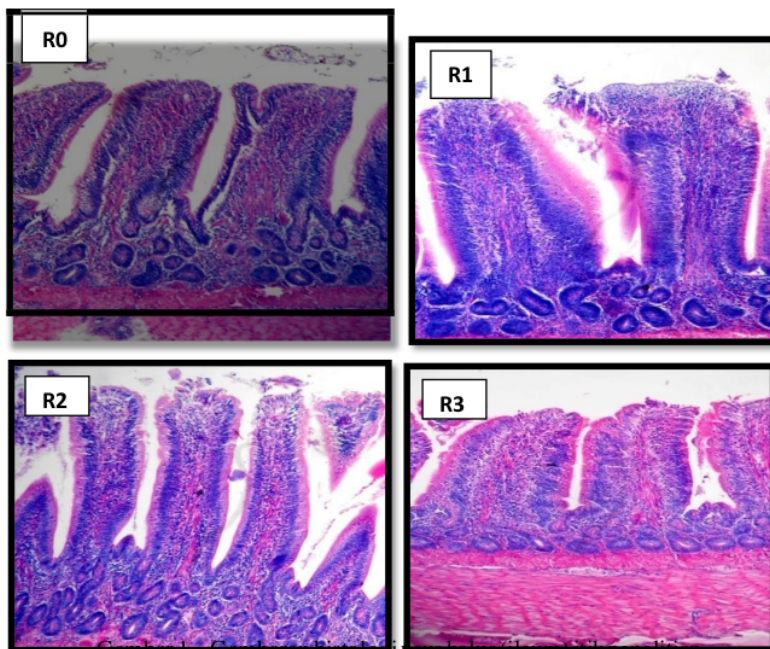
R3 = RB + 2,5% kitosan

Lebar basal menunjukkan kenaikan, terlihat pada kitosan 0,5% (R1) yaitu 93,29 dan 2% (R2) yaitu 107,63. Angka ini lebih tinggi dari R0 (tanpa kitosan) yaitu 80,31 dan menurun pada 2,5% (R3) yaitu 79,96. Hal sama juga terdapat pada lebar apikal vili, untuk R1 yaitu 77,05, R2 yaitu 87,85 lebih tinggi dari R0 (tanpa kitosan) yaitu 71,04 μm . Kenaikan lebar basal vili dari kontrol (tanpa kitosan) adalah untuk R1 (16,16%); R2 (34,02%), serta terjadi penurunan untuk R3 (0,44%). Kondisi yang sama ditunjukkan oleh lebar apikal vili yaitu cenderung terjadi kenaikan pada R1 (8,46%), R2 (23,66%) lebih tinggi dari R0 (tanpa kitosan). Penurunan justru terjadi pada R3 (12,98%) dari kontrol (tanpa kitosan). Hasil penelitian diatas menunjukkan bahwa berkembang dan mengecilnya vili usus tergantung oleh aktivasi usus dalam melakukan pencernaan dan penyerapan. Hasil penelitian Mandey *et al.*, (2013) juga menunjukkan penurunan tinggi dan lebar vili ileum usus pada broiler umur 35 hari dengan pemberian tepung daun gedi yang semakin tinggi. Tinggi vili ileum ayam broiler umur 35 hari secara berturut-turut dengan pemberian tepung daun gedi 0%, 5%, 10% dan 15% adalah 0,928 mm, 0,973 mm, 1,011 mm dan turun lagi menjadi 0,986 mm. Sedangkan lebar vili ileum 0,275 mm; 0,195 mm; 0,226 mm dan turun menjadi 0,196 mm. Fenomena lain juga ditunjukkan berdasarkan gambaran morfologis tinggi vili dan kedalaman kriptas pada ternak babi yang diberi kitosan (Xu Y *et al.*, 2013) bahwa pemberian kitosan dengan dosis 500 mg/kg menunjukkan respon yang optimal. Respon pemberian dosis kitosan terhadap tinggi vili dan kedalaman kriptas secara berturut-turut adalah 0 mg = 373,80 μm ; 100 mg = 410,67 μm ; 500 mg = 457,47 μm ; 1000 mg = 421,18 μm ; 2000 mg = 364,67 μm . Respon dosis kitosan terhadap kedalaman kriptas adalah 0 mg = 336,90 μm ; 100 mg = 309,93 μm ; 500 mg = 286,60 μm ; 1000 mg = 337,78 μm ; 2000 mg = 359,11 μm . Hal yang sama juga terjadi pada penelitian ini, bahwa lebar basal vili dan lebar apikal vili yang menurun pada perlakuan R3 (2,5 % kitosan) memberi petunjuk kurang aktifnya usus, sehingga terjadi atrofi vili.

Artinya jumlah konsumsi dan jumlah nutrisi terbatas menjadi penyebab hipomotilitas

usus, karena banyaknya ransum yang dimakan ternak serta jumlah nutrisi akan mempengaruhi gerakan dan lamanya untuk mencerna makanan (Amrullah, 2004). Penggunaan kitosan yang semakin banyak (R3) menyebabkan jumlah ransum basal yang semakin berkurang sehingga terjadi pembatasan ransum (*feed restriction*). Hal ini mengindikasikan bahwa peningkatan jumlah kitosan berbanding lurus dengan ketersediaan nutrisi dan dipengaruhi sifat kitosan dalam saluran cerna.

Perkembangan usus sangat tergantung pada jenis bahan ransum (*additive*), jumlah konsumsi dan nutrisi. Hal ini selaras dengan pernyataan Landung *et al.*, (2013), bahwa performansi vili usus halus dipengaruhi oleh beberapa faktor antara lain jenis zat pakan dan zat kimia pakan. Ransum yang memerlukan penyerapan secara intensif, menyebabkan usus halus akan memperluas permukaannya yang diekspresikan dengan semakin tinggi dan lebarnya vili usus (Gambar 1).



Gambar 1. Gambaran histologi usus halus (jejunum) tikus percobaan

Keterangan ; menggunakan mikroskop (Olympus) pada pembesaran objektif 4 kali dengan bantuan video mikroskop (Video measuring gauge IV-560, for Company Limited) pada 5 lapang pandang
Keterangan ; menggunakan mikroskop (Olympus) pada pembesaran objektif 4 kali dengan bantuan video mikroskop (Video measuring gauge IV-560, for Company Limited) pada 5 lapang pandang

Dinding usus dibentuk oleh jaringan otot dan pembuluh darah yang dipengaruhi oleh ransum yang dikonsumsi. Semakin banyak jumlah ransum yang dikonsumsi maka akan semakin aktif kegiatan usus untuk mencerna sehingga dapat merangsang pertumbuhan organ pencernaan (Siri *et al.*, 1992). Sebaliknya, semakin sedikit jumlah konsumsi ransum berpengaruh terhadap pergerakan usus (hipomotilitas usus) yang menyebabkan atrofi vili. Artinya dalam 100% ransum yang dikonsumsi setiap harinya dengan dosis kitosan tinggi akan mengurangi jumlah ransum basal dan nutrisi terhadap perlakuan tersebut. Kemudian, sifat kitosan polar dan bipolar (mengikat air dan lemak) akan meningkatkan viskositas digesta, sehingga laju digesta pakan

semakin cepat, akan mengurangi kontak nutrisi dengan usus halus saat penyerapan, sehingga mengurangi perkembangan villi. Akibatnya kerja villi usus menjadi pasif dan kurang berkembang. Hal ini didukung oleh pernyataan Siri *et al.*, (1992) bahwa jenis ransum seperti perbedaan serat, menentukan perkembangan organ pencernaan. Jadi dengan penambahan 2,5% kitosan (R3) memberi isyarat bahwa waktu transit yang dimiliki nutrisi dalam usus lebih sedikit dibanding perlakuan lainnya. Akibatnya adalah mengurangi aktivasi dari usus halus (khususnya ileum) dalam menjalankan fungsinya, sehingga sebagian enzim pencernaan yang dihasilkan brush border di ileum sebagai sekresi enzim pencernaan menjadi kurang aktif. Namun, rendahnya rataan lebar villi (R3) tidak didukung oleh jumlah mikroflora saluran cerna yang menunjukkan peningkatan dan kecernaan protein yang lebih baik dari perlakuan R1 dan R2. Penyebabnya diduga karena tempat pencernaan serat justru dilakukan di sekum (setelah melewati segmen usus halus). Yuwanta (2004) menyatakan bahwa fermentasi serat yang tidak bisa dicerna akan difermentasi oleh bakteri di bagian sekum, sehingga jumlah total bakteri (TPC) perlakuan R3 di saluran cerna itik penelitian ini lebih banyak dari perlakuan lain (R0, dan R2), dan hampir sama dengan R1. Dengan demikian kehidupan bakteri yang menguntungkan inang semakin berkembang (Tabel 24). Sekum menurut Purba *et al.*, (2005) merupakan ruang fermentasi yang ada pada itik dan memiliki panjang sekitar 10-29 cm, sangat cocok untuk kehidupan mikroba baik (menguntungkan). Kitosan yang bersifat sebagai antioksidan dan prebiotik, akan menstimulasi koloni bakteri bersifat menguntungkan yang terdapat di saluran pencernaan itik. Manin, (2003) menyatakan bahwa saluran pencernaan itik didominasi oleh bakteri *Bacillus sp.*, yang diprediksi jumlahnya terbanyak terdapat dalam sekum. Selanjutnya diperkuat Rahayu (2000) bahwa *Bacillus sp* merupakan jenis mikroorganisme mempunyai aktivitas kitinolitik (kitin deasetilase).

Namun pencernaan mikrobiologi yang terjadi di sekum hanya sedikit (Purba *et al.*, 2005), dan dalam penelitian ini belum menampakkan pengaruh signifikan terhadap produktivitas temak itik. Sebaliknya pada pemberian kitosan 0,5% dan 2% (R1 dan R2), memberi petunjuk terdapat aktivasi usus dalam melakukan pencernaan. Walaupun besarnya lebar villi (R2) tidak diimbangi oleh kecernaan protein lebih baik (Tabel 29), bukanlah disebabkan pasifnya kerja usus halus, tapi sebaliknya diduga karena terhambatnya kerja aktivitas enzim pepsin dalam proventrikulus untuk mencerna protein menjadi potongan peptida, karena terperangkap dalam ikatan kitosan, yang menyebabkan aktivitas enzim menjadi lambat. Selain itu, sifat kitosan yang berkapasitas sebagai serat, dikenal bersifat polar dan bipolar atau pengikat kuat air dan minyak menjadikan viskositas digesta meningkat, sehingga pencernaan nutrisi (protein) jadi turun. Hal ini didukung oleh pernyataan Cadogan and Choct (2015) bahwa kapasitas serat mengikat air akan menurunkan difusi hasil-hasil pencernaan pada mukosa permukaan.

4 Kesimpulan

Penambahan kitosan 2% dalam ransum meningkatkan lebar basal dan lebar apical villi paling tinggi, dan menunjukkan tinggi villi lebih rendah dari kontrol. Penambahan kitosan 2,5% tidak efektif, karena menunjukkan lebar basal dan lebar apical villi paling rendah.

5 Daftar Pustaka

Abun. (2008). "Hubungan Mikroflora dengan Metabolisme dalam Saluran Pencernaan Unggas dan Monogastrik". *Makalah Ilmiah*. Jurusan Nutrisi dan Makanan Ternak Fakultas Peternakan Universitas Padjadjaran Jatinangor.

- Amrullah IK. (2004). *Nutrisi Ayam Petelur*. Cetakan ke-3. Penerbit Lembaga Satu Gunung Batu: Bogor.
- Cadogan DJ and M Choct. (2015). "Pattern of non-starch polysaccharide digestion along the gut of the pig: Contribution to available energy". *Animal Nutrition* Vol 1(3). Hal. 160-165.
- ChaDS and Chinnan MS. 2004. Biopolymer-Based Antimicrobial Packaging: A Review". *Critical review in Food Science and Nutrition*, 44. Hal. 223-237.
- DS and Chinnan MS. (2004). "Biopolymer-Based Antimicrobial Packaging: A Review". *Critical Review in Food Science and Nutrition*, 44. Hal. 223-237.
- Jungueira C. carlos L, Carniario, (1997). *Histologi Dasar*. Er 9. Alih, Jakarta: EGC, hal. 256, 301
- Landung DC, LDMahfudz dan NSuthama. (2013). "Pengaruh Penggunaan Tepung Buah Jambu Biji Merah (*Psidium guajava L*) Dalam Ransum Terhadap Perkembangan Usus Halus dan Pertumbuhan Ayam Broiler". *Animal Agriculture Journal* Vol. 2 No. 3. Hal. 73-84.
- Mandey JS, H Soetanto, O Sjoftan dan B Tulung. (2013). "The Effects Of Native Gedi Leaves (*Abelmoschus manihot L. Medik*) of Northen Sulawesi-Indonesia As a Source Of Feedstuff on the Performance of Broilers". *International Journal of Biosciences (IJB)* Vol. 3 No. 10. Hal. 82-91.
- Manin F. (2003). Efektivitas Kultur *Bacillus* sp dan *Saccharomyces cerevisiae* Sebagai Sumber Probiotik Dan Implikasinya Terhadap Produktivitas Ternak Itik Lokal Kerinci. *Disertasi Program Pasca Sarjana. Universitas Padjadjaran. Bandung*
- Nutrient Requirements of Poultry (NRC). (1994). National Academy Press. Washington DC
- Purba P, PS Hardjosworo, LH Prasetyo dan DR Ekastuti. (2005). "Pola Rontok Bulu Itik Betina Alabio dan Mojosari serta Hubungannya Dengan Kadar Lemak darah (Trigliserida), Produksi dan Kualitas Telur". *JITV*. Vol. 10. No. 2. Hal. 96-105.
- Rahayu S. (2000). "Karakterisasi dan pemurnian enzim Kitinase dan Kitin Deasetilase Termotabil dari *Bacillus Sp*. K29.14 Asal Kawah Kamojang, Jawa Barat. IPB Bogor.
- Rukayadi Y. (2002). "Kitin Deasetilase dan Pemanfaatannya". *Hayati* Vol 9 No 4. Hal. 130-134.
- Sahara E. T Widjastuti, RL Balia dan Abun. 2017. Peran Kitosan sebagai Anti Mikroba dan Pengaruhnya terhadap Daya Awet Pakan. *Prosiding Seminar Nasional Lahan Suboptimal, "Pengembangan Ilmu dan Teknologi Pertanian Bersama Petani Lokal untuk Optimalisasi Lahan Suboptimal"*. Palembang 19-20 Oktober 2017.
- Siri S, S Tabioka, and I Tasaki. (1992). "Effect of Dietary Fiber On Growth Performance, Development of Intestinal Organ, Protein and Energy Utilization, and Lipid Content of Growing Chicks". *Jp. Poult Sci*. Vol. 20. Hal. 106-113.
- Sprig P. (1997). "Understanding the Development of the Avian Gastrointestinal Microflora: an essential key for Developing Competitive Exclusion Products". *Proc. Alltech 11th Annual Asia Pacific Lecture Tour*. Hal. 149-160.
- Sugito, W. Manalu, D. A. Astuti, E. Handharyani dan Chairul. (2007). "Morfometrik Usus dan Performa Ayam Broiler yang Diberi Cekaman Panas dan Ekstrak n-Heksana Kulit Batang "Jaloh" (*Salix tetrasperma Roxb*)". *Media Peternakan*. Vol. 30 No. 3. Hal. 198-206.
- Xu Y, B Shi, S Yan, T Li, Y Guo and J Li. (2013). "Effects of Chitosan on Body Weight Gain, Growth Hormone and Intestinal Morphology in Weaned Pigs". *Asian Australas. J. Anim. Sci*. Vol. 26. No. 10. Hal. 1484-1489.
- Yuwanta T. (2004). *Dasar Ternak Unggas*. Kanisius. Jakarta

GAMBARAN HISTOLOGI ILEUM ITIK TEGAL BETINA DENGAN PEMBERIAN KITOSAN DALAM RANSUM

ORIGINALITY REPORT

8%

SIMILARITY INDEX

8%

INTERNET SOURCES

0%

PUBLICATIONS

1%

STUDENT PAPERS

PRIMARY SOURCES

1

journal.uniga.ac.id

Internet Source

5%

2

Submitted to Bellevue Public School

Student Paper

1%

3

ejournal.unsri.ac.id

Internet Source

1%

Exclude quotes On

Exclude matches < 15 words

Exclude bibliography On