

Saline Infusion Sonohysterography

by Abarham Martadiansyah

Submission date: 15-May-2023 04:58PM (UTC+0700)

Submission ID: 2093612115

File name: Buku_SIS.pdf (2.99M)

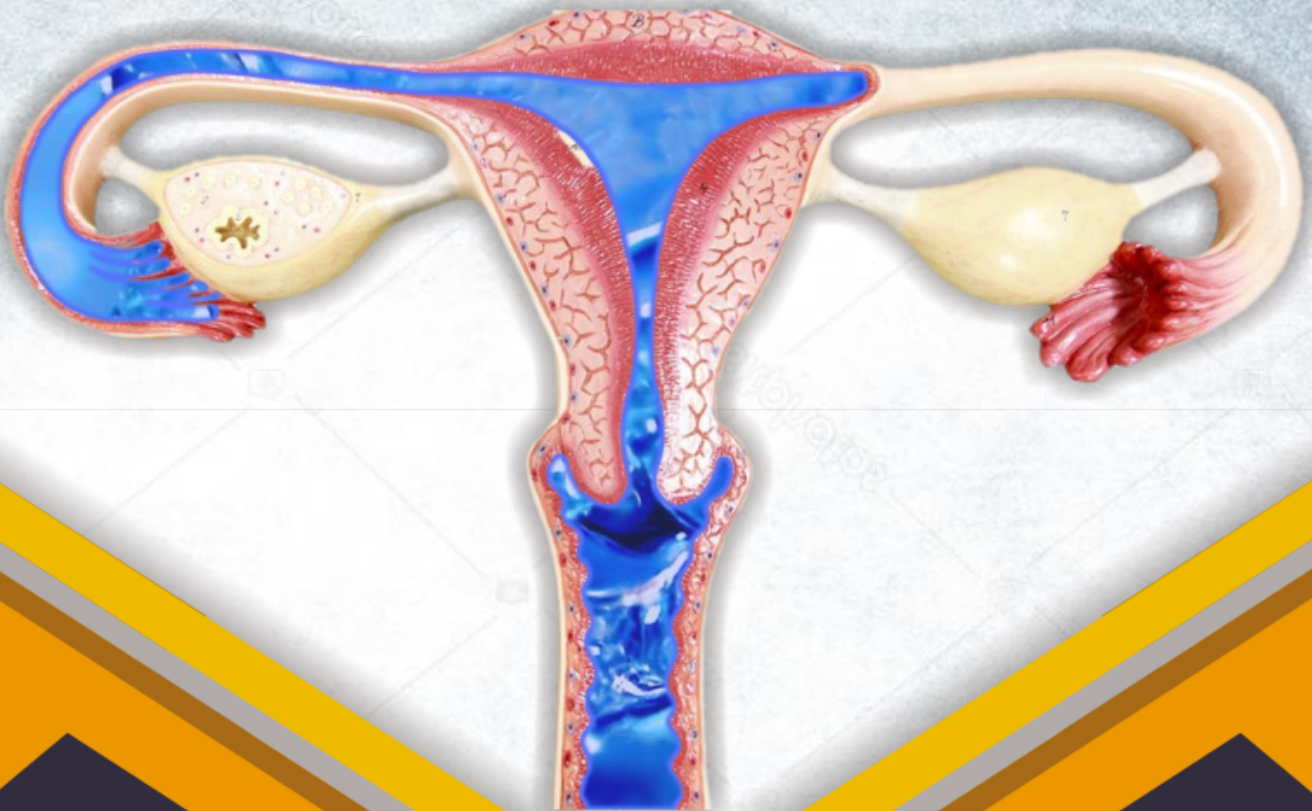
Word count: 6593

Character count: 41544

SALINE INFUSION SONOHYSTEROGRAPHY

EDITOR :

- NUSWIL BERNOLIAN | • TERRY MUTIA | • A. KURDI SYAMSURI | • WIM T. PANGEMANAN
- M. HATTA ANSYORI | • PUTRI MIRANI | • PEBY MAULINA LESTARI
- ABARHAM MARTADIANSYAH | • CINDY KESTY



PENULIS :

- NUSWIL BERNOLIAN | • TERRY MUTIA | • APRIAN ILHAMI | • R. ISMAIL HADYATHMA
- FITRIA KOESHARDANI | • TIAN KAPRIANTI | • RIVAI BAHARUDDIN | • CEZA KAUTSAR LASERA
- ASEP NURUL HUDA | • IMAS KARTIKA DEWI E. | • DIAN AVIANI
- NAHRISYAH ULFA SAFNA | • CINDY KESTY

SALINE INFUSION SONOHYSTEROGRAPHY

1

**Sanksi pelanggaran Pasal 72
Undang-undang Nomor 19 Tahun 2002
Tentang Perubahan atas Undang-undang Nomor 12 Tahun 1997
Pasal 44 Tentang Hak Cipta**

1. Barang siapa dengan sengaja dan tanpa hak melakukan perbuatan sebagaimana dimaksud dalam Pasal 2 ayat (1) atau pasal 49 ayat (1) dan ayat (2) dipidana penjara masing-masing paling singkat 1 (satu) bulan dan/atau denda paling sedikit Rp. 1.000.000,00 (satu juta rupiah), atau pidana penjara paling lama 7 (tujuh) tahun dan/atau denda paling banyak Rp. 5.000.000.000,00 (lima miliar rupiah)
2. Barang siapa dengan sengaja menyiarkan, memamerkan, mengedarkan, atau menjual kepada umum suatu ciptaan atau barang hasil pelanggaran hak cipta atau hak terkait, sebagaimana dimaksud ayat (1) dipidana dengan pidana penjara paling lama 5 (lima) tahun dan/atau denda paling banyak Rp.500.000.000,00 (lima ratus juta rupiah)

SALINE INFUSION SONOHYSTEROGRAPHY

Tim Penulis

Nuswil Bernolian
Terry Mutia
Aprian Ilhami
Tian Kaprianti
R. Ismail Hadyathma
Fitria Koeshardani
Ceza Kautsar Lasera
Rivai Baharuddin
Asep Nurul Huda
Nahrisyah Ulfa Safna
Dian Aviani
Imas Kartika Dewi E
Cindy Kesty



SALINE INFUSION SONOHYSTEROGRAPHY

Tim Penulis

5

UPT. Penerbit dan Percetakan
Universitas Sriwijaya 2021
Kampus Unsri Palembang
Jalan Srijaya Negara, Bukit Besar Palembang 30139
Telp. 0711-360969
email : unsri.press@yahoo.com, penerbitunsri@gmail.com
website : www.unsri.unsripress.ac.id

Anggota APPTI No. 026/KTA/APPTI/X/2015
Anggota IKAPI No. 001/SMS/2009

Cetakan Pertama, Februari 2021
55 halaman : 16 x 24 cm

Hak cipta dilindungi undang-undang.
Dilarang memperbanyak sebagian atau seluruh isi buku ini dalam bentuk apapun, baik secara elektronik maupun mekanik, termasuk memfotokopi, merekam, atau dengan menggunakan sistem penyimpanan lainnya, tanpa izin tertulis dari Penerbit.

Hak Terbit Pada Unsri Press

ISBN :978- 979-587-893-3

TIM PENULIS

⁴
dr. Nuswil Bernolian, Sp.OG(K)-KFM, MARS
Bagian Obstetri dan Ginekologi
Fakultas Kedokteran Universitas Sriwijaya

²
dr. Terry Mutia
PPDS Obstetri dan Ginekologi
Fakultas Kedokteran Universitas Sriwijaya

²
dr. Aprian Ilhami
PPDS Obstetri dan Ginekologi
Fakultas Kedokteran Universitas Sriwijaya

²
dr. Tian Kaprianti
PPDS Obstetri dan Ginekologi
Fakultas Kedokteran Universitas Sriwijaya

²
dr. R. Ismail Hadyathma
PPDS Obstetri dan Ginekologi
Fakultas Kedokteran Universitas Sriwijaya

²
dr. Fitria Koeshardani
PPDS Obstetri dan Ginekologi
Fakultas Kedokteran Universitas Sriwijaya

²
dr. Ceza Kautsar Lasera
PPDS Obstetri dan Ginekologi
Fakultas Kedokteran Universitas Sriwijaya

²
dr. Rivai Baharuddin
PPDS Obstetri dan Ginekologi
Fakultas Kedokteran Universitas Sriwijaya

²
dr. Asep Nurul Huda
PPDS Obstetri dan Ginekologi
Fakultas Kedokteran Universitas Sriwijaya

2 dr. Nahrisyah Ulfa Safna
PPDS Obstetri dan Ginekologi
Fakultas Kedokteran Universitas Sriwijaya

2 dr. Dian Aviani
PPDS Obstetri dan Ginekologi
Fakultas Kedokteran Universitas Sriwijaya

2 dr. Imas Kartika Dewi E
PPDS Obstetri dan Ginekologi
Fakultas Kedokteran Universitas Sriwijaya

2 dr. Cindy Kesty
PPDS Obstetri dan Ginekologi
Fakultas Kedokteran Universitas Sriwijaya

EDITOR

⁴
dr. Nuswil Bernolian, Sp.OG(K)-KFM, MARS
Bagian Obstetri dan Ginekologi
Fakultas Kedokteran Universitas Sriwijaya

² **dr. Terry Mutia**
PPDS Obstetri dan Ginekologi
Fakultas Kedokteran Universitas Sriwijaya

⁴
Prof. dr. A. Kurdi Syamsuri, Sp.OG(K)-KFM, MEd
Bagian Obstetri dan Ginekologi
Fakultas Kedokteran Universitas Sriwijaya

⁴
dr. Wim T Pangemanan, Sp.OG(K)-KFM
Bagian Obstetri dan Ginekologi
Fakultas Kedokteran Universitas Sriwijaya

⁴
dr. M. Hatta Ansyori, Sp.OG(K)-KFM
Bagian Obstetri dan Ginekologi
Fakultas Kedokteran Universitas Sriwijaya

⁴
dr. Putri Mirani, Sp.OG(K)-KFM
Bagian Obstetri dan Ginekologi
Fakultas Kedokteran Universitas Sriwijaya

⁴
Dr. dr. Peby Maulina Lestari, Sp.OG(K)-KFM
Bagian Obstetri dan Ginekologi
Fakultas Kedokteran Universitas Sriwijaya

⁴
dr. Abarham Martadiansyah, Sp.OG(K)-KFM
Bagian Obstetri dan Ginekologi
Fakultas Kedokteran Universitas Sriwijaya

² **dr. Cindy Kesty**
PPDS Obstetri dan Ginekologi
Fakultas Kedokteran Universitas Sriwijaya

KATA PENGANTAR

Alhamdulillah segala puji dan syukur penulis panjatkan ke hadirat Allah SWT karena atas limpahan Rahmat dan Karunia-Nya lah penulis dapat menyelesaikan buku kecil yang berjudul “Saline Infusion Sonohysterography” ini. Shalawat dan salam tak lupa penulis sanjungkan kepada Junjungan kita Rasulullah Muhammad SAW serta para sahabat, kerabat dan pengikutnya hingga akhir zaman. Buku kecil ini penulis susun bersumber dari sejumlah buku teks dan jurnal terkini.

Banyak sekali hambatan dan tantangan yang penulis hadapi dalam menyusun buku kecil ini. Berkat dukungan dari berbagai pihak baik dari Staf Obgin FK UNSRI-Rumah Sakit Mohammad Hoesin (RSMH) Palembang maupun dari para residen Obgin FK UNSRI- RSMH Palembang, buku kecil ini dapat diselesaikan. Rasa terima kasih juga penulis sampaikan kepada semua keluarga penulis yang tiada lelah memberikan dukungan dalam penulisan buku kecil ini.

Penulis berharap dengan adanya buku kecil ini dapat menambah khazanah keilmuan mengenai Saline Infusion Sonohysterography. Penulis menyadari masih banyak sekali kekurangan dalam penulisan buku kecil ini. Saran dan masukan yang bersifat membangun sangat penulis harapkan untuk perbaikan buku kecil ini.

Palembang, September 2020

Penulis

DAFTAR ISI

HALAMAN JUDUL.....	i
KATA PENGANTAR.....	viii
DAFTAR ISI.....	ix
DAFTAR GAMBAR.....	x
DAFTAR SINGKATAN.....	xii
BAB 1 : PENDAHULUAN.....	1
BAB 2 : SEJARAH SALINE INFUSION SONOHYSTEROGRAPHY (SIS).....	4
BAB 3 : SALINE INFUSION SONOHYSTEROGRAPHY.....	7
3.1 Definisi.....	7
3.2 Indikasi dan Kontraindikasi.....	7
3.3 Prosedur SIS.....	8
3.4 Pemeriksaan SIS pada Kelainan Endometrium.....	15
3.5 Komplikasi.....	27
3.6 Metode untuk Menghindari Komplikasi.....	28
BAB 4 : HYSTEOSALPINGO-FOAM SONOGRAPHY (HyFoSy).....	29
RUJUKAN.....	41

DAFTAR GAMBAR

Gambar 1.	Alat dan bahan yang digunakan untuk prosedur SIS..	10
Gambar 2.	Prosedur SIS.....	13
Gambar 3.	Gambaran kavum uteri normal.....	14
Gambar 4.	Polip endometrium sesil pada pasien berusia 38 tahun dengan perdarahan uterus abnormal.....	16
Gambar 5.	Polip bertangkai pada wanita usia 32 tahun dengan perdarahan uterus abnormal.....	17
Gambar 6.	Polip bertangkai pada wanita berusia 40 tahun dengan infertil primer.....	17
Gambar 7.	Hiperplasia endometrium pada wanita berusia 40 tahun dengan perdarahan uterus abnormal.....	18
Gambar 8.	Adenomiosis fokal pada wanita usia 42 tahun dengan perdarahan uterus abnormal.....	19
Gambar 9.	Sindrom Asherman. Terdapat sinekia ekogenik intrauterin pada pemeriksaan SIS.....	20
Gambar 10.	Sindrom Asherman pada wanita usia 33 tahun dengan riwayat amenore sekunder.....	21
Gambar 11.	Mioma uteri intramural pada wanita usia 37 tahun...	22
Gambar 12.	Gambaran mioma submukosa.....	22
Gambar 13.	Septum uterus pada wanita usia 21 tahun dengan riwayat <i>missed abortion</i>	23
Gambar 14.	Uterus unikornu pada wanita berusia 29 tahun dengan infertil primer.....	24

12		
Gambar 15.	Saluran tuba paten pada wanita usia 26 tahun dengan infertil primer. Pemeriksaan SIS dengan <i>color Doppler</i> menunjukkan saluran tuba paten (panah).....	25
Gambar 16.	Pemeriksaan SIS: <i>color bruit</i> terlihat pada adneksa kiri setelah injeksi larutan salin melalui kateter Foley yang terlihat sebagai <i>waterfall sign</i> dan menunjukkan tuba paten.....	25
Gambar 17.	Terdapat cairan di kavum Douglas (tanda panah) menunjukkan tuba paten.....	26
Gambar 18.	Pemeriksaan SIS menunjukkan tidak terdapat <i>waterfall sign</i> setelah injeksi larutan salin melalui kateter Foley yang diinterpretasikan sebagai oklusi tuba.....	26
Gambar 19.	Polip dan sinekia pada wanita usia 35 tahun dengan infertil sekunder.....	27
Gambar 20.	Efek samping yang dialami pada prosedur HyFoSy lebih sedikit dibandingkan HSG.....	32
Gambar 21.	Aliran busa hiperekoik yang terlihat pada potongan longitudinal terhenti di ostium uteri internum yang mengalami stenosis pada dua dari 20 subjek selama prosedur HyFoSy.....	32
Gambar 22.	Alat dan bahan untuk prosedur HyFoSy.....	33
Gambar 23.	Prosedur pemeriksaan HyFoSy.....	37
Gambar 24.	Gambaran USG pada pemeriksaan HyFoSy.....	40

DAFTAR SINGKATAN

PUA	: Perdarahan uterus abnormal
TVS	: <i>Transvaginal sonography</i>
SIS	: <i>Saline infusion sonohysterography</i>
HSG	: <i>Hysterosalpingography</i>
HyFoSy	: <i>Hysterosalpingo-foam sonography</i>
2D	: Dua dimensi
IVF	: <i>In vitro fertilization</i>
HIV	: <i>Human immunodeficiency virus</i>
NSAID	: <i>Nonsteroidal anti-inflammatory drug</i>
APD	: Alat pelindung diri
3D	: Tiga dimensi
VAS	: <i>Visual analog scale</i>
USG	: Ultrasonografi

BAB 1

PENDAHULUAN

8 Perdarahan uterus abnormal (PUA) merupakan masalah ginekologi yang sering dialami oleh wanita, terjadi sekitar 10-35% pada wanita premenopause.^{1,2} Penyebabnya dapat berupa perdarahan uterus abnormal sederhana atau kelainan organik berat yang mendasari.¹ Lebih dari 40% wanita yang didiagnosis dengan PUA memiliki kelainan intrauterin.³ Penyebab organik paling umum diantaranya adalah polip endometrium, mioma uteri, hiperplasia endometrium, dan kanker endometrium.¹ Kasus PUA memerlukan pendekatan diagnostik dan terapeutik yang sistematis untuk menyingkirkan diagnosis bandingnya. Berbagai instrumen telah dikenal untuk mendiagnosis kelainan pada uterus yang menyebabkan PUA, yaitu *transvaginal sonography* (TVS), histeroskopi, dan *saline infusion sonohysterography* (SIS).⁴

Pemeriksaan TVS merupakan pilihan utama dalam mengevaluasi perdarahan uterus abnormal. Kelemahan utama pemeriksaan ini yaitu tingkat negatif palsu yang tinggi dalam mendiagnosis kelainan fokal intrauterin.¹ Histeroskopi merupakan baku emas untuk mengevaluasi kavum uteri karena memungkinkan visualisasi secara langsung dan penatalaksanaan kelainan intrauterin dapat dilakukan pada waktu yang sama, tetapi merupakan tindakan invasif, biaya tinggi dan membutuhkan tenaga profesional sehingga penggunaannya terbatas. Oleh karena itu, diperlukan metode yang paling mendekati ideal

serta memiliki sensitivitas dan spesifitas yang baik.^{5,6} Pemeriksaan SIS merupakan prosedur dengan memasukkan cairan salin ke kavum uteri yang dapat meningkatkan akurasi diagnostik. *saline infusion sonohysterography* juga digunakan untuk menilai patensi tuba pada kasus infertilitas. Pemeriksaan ini merupakan prosedur minimal invasif, sederhana, cepat, aman, ditoleransi dengan baik, murah, dan diterima sebagai modalitas diagnostik.^{4,7}

Beberapa penelitian menunjukkan bahwa SIS memiliki sensitivitas dan spesifitas yang tinggi untuk mendeteksi kelainan endometrium.⁴ Penelitian pada tahun 2019 oleh Moradan dkk. melaporkan bahwa dalam mendiagnosis lesi fokal pada kavum uteri secara keseluruhan, pemeriksaan SIS memiliki sensitivitas 79,6%, spesifitas 89,1%, nilai prediksi positif 86,6% dan nilai prediksi negatif 78,8%.⁸ Selain itu, jika dibandingkan dengan *hysterosalpingography* (HSG), pemeriksaan SIS memiliki sensitivitas 91%, spesifitas 76%, nilai prediksi positif 95%, nilai prediksi negatif 66% dan akurasi 89% dalam mengevaluasi patensi tuba.^{4,9} Pemeriksaan HSG memiliki kekurangan yaitu kontras iodisasi dan sinar-X yang digunakan dapat menimbulkan rasa nyeri dan tidak nyaman bagi pasien. Sementara itu, laparoskopi kromotubasi sebagian besar diterima sebagai baku emas untuk mendiagnosis oklusi tuba tetapi merupakan prosedur invasif yang membutuhkan anestesi, sehingga menambah biaya dan efek samping.⁹

Dengan kemajuan teknologi, terdapat pemeriksaan untuk menilai patensi tuba dengan tingkat nyeri yang rendah, aman, dan efektif yaitu *hysterosalpingo-foam sonography* (HyFoSy).¹⁰ Pemeriksaan HyFoSy memberikan hasil patensi tuba yang cepat sekitar lima menit dengan

prosedur di tempat tidur yang hanya membutuhkan ultrasonografi transvaginal dua dimensi (2D) dan ExEm-foam kit® yang terdiri dari *gel* gliserol hidroksietilselulosa dan kanul serviks.¹¹

BAB 2

SEJARAH SALINE INFUSION SONOHYSTEROGRAPHY

Saline infusion sonohysterography juga dikenal sebagai *sonohysterography* atau prosedur histerosonografi kini semakin populer, dipraktikkan secara luas dan diterima sebagai alat skrining dalam penilaian patensi tuba pada pasien infertil dan telah umum dilakukan sebagai pemeriksaan rutin untuk mengevaluasi kavum uteri dalam penanganan infertilitas dan PUA.⁹ Teknik ini pertama kali dilaporkan di Italia pada tahun 1981 dan di Israel pada tahun 1982, pemeriksaan menggunakan kanul uteri kaku dan dievaluasi dengan ultrasonografi transabdominal memberikan penilaian sangat akurat terhadap kelainan kavum uteri. Pada tahun 1984, Richman dkk. mendistensikan kavum uteri dengan cairan dekstran 70% melalui kanul uteri kaku diikuti pemeriksaan ultrasonografi terhadap 34 pasien dan membandingkan hasilnya dengan pemeriksaan histerosalpingografi konvensional. Mereka mengamati bahwa obstruksi tuba menyebabkan bertambahnya distensi kavum uteri dan akumulasi cairan peritoneum pada 25 dari 34 pasien yang menunjukkan setidaknya patensi tuba unilateral dengan akurasi 97%.¹²

Pada tahun 1986, Randolph dkk. menggunakan teknik serupa tetapi dengan menggunakan cairan salin steril sebagai media untuk memprediksi hasil operasi pada wanita yang akan menjalani laparoskopi atau histeroskopi. Kelainan uterus seperti uterus unikornu, septum uterus, polip, mioma intrakavitas dan submukosa dideteksi dengan sensitivitas 98% dan spesifisitas 100%. Sementara itu,

akumulasi cairan di kavum douglas mengindikasikan setidaknya patensi tuba unilateral dengan sensitivitas 100% dan spesifisitas 91%. Pada tahun 1991, Mitri dkk. di Afrika Selatan menggunakan kateter *Foley* ukuran 8F pada serviks, menunjukkan bahwa SIS lebih informatif daripada HSG konvensional.¹²

Bonilla-Musoles dkk. di Spanyol pada tahun 1992 melaporkan bahwa SIS menggunakan kateter balon memiliki sensitivitas 96%, spesifisitas 97%, nilai prediksi positif 96% dan nilai prediksi negatif 97%. Pada tahun 1992, Syrop dan Sahakian menggunakan kanul Rubin kaku dan cairan ringer laktat untuk mengevaluasi pasien infertilitas sebelum *in vitro fertilization* (IVF). Pada pertemuan *American Fertility Society* di Washington DC pada bulan Oktober tahun 1990 melaporkan evaluasi sinekia intrauterin pada pasien infertilitas menggunakan kateter balon ukuran 5F fleksibel untuk memasukkan cairan salin steril. Teknik yang sama dengan menggunakan kateter balon atau kateter *Soules* ukuran 2 mm yang biasa digunakan untuk inseminasi intrauterin dalam mengevaluasi kelainan intrakavitas dilaporkan pada pertemuan *American Institute of Ultrasound in Medicine* di Atlanta pada tahun berikutnya. Laporan tersebut diterbitkan tahun 1993 pada pertemuan *American Fertility Society* di Washington DC.

Pada tahun 2001, Parsons dkk. menggunakan kateter inseminasi intruterin ukuran 2 mm untuk mendeteksi kelainan intrakavitas dengan akurasi 100% yang dikonfirmasi dengan histeroskopi atau histerektomi.¹² Penelitian oleh Indu dkk. pada tahun 2014 melaporkan bahwa SIS memiliki sensitivitas 89,1%, spesifisitas 100%, dan nilai prediksi negatif 73,3% yang jika dibandingkan dengan ultrasonografi transvaginal saja memiliki sensitivitas 43,48%,

spesifisitas 75,57%, nilai prediksi positif 86,96% dan nilai prediksi negatif 29,73% untuk mengevaluasi kavum uteri dalam mendiagnosis kelainan endometrium.¹³

BAB 3

SALINE INFUSION SONOHYSTEROGRAPHY

3.1. Definisi

Saline infusion sonohysterography merupakan prosedur pencitraan ultrasonografi kavum uteri dengan memasukkan media kontras cairan salin steril melalui kateter atau *feeding tube* pediatri nomor 5F yang dimasukkan ke dalam kavum uteri untuk memisahkan dinding endometrium, yang kemudian akan divisualisasikan dengan ultrasonografi transvaginal untuk menilai kelainan kavum uteri. Teknik ini paling berguna untuk mengevaluasi wanita dengan masalah infertilitas, perdarahan uterus abnormal, atau dinding endometrium yang tidak normal. Tujuan utama SIS adalah untuk menilai apakah ada gambaran abnormal pada kavum uteri serta untuk menilai patensi tuba pada kasus infertilitas.^{14,15}

3.2. Indikasi dan Kontraindikasi

Terdapat beberapa indikasi dilakukan SIS adalah sebagai berikut perdarahan uterus abnormal, kelainan kavum uteri (mioma uteri, polip, dan sinekia), kelainan yang terdeteksi pada pemeriksaan endovaginal seperti kelainan endometrium fokal maupun difus atau kelainan intrakavitas, kelainan kongenital uterus, infertilitas, abortus rekuren, visualisasi endometrium yang kurang optimal pada TVS.^{15,16}

Beberapa kontraindikasi dilakukan SIS yaitu hematometra, kehamilan, infeksi aktif rongga pelvis, terdapat obstruksi seperti atrofi atau stenosis serviks atau vagina.¹⁷ Sonohisterografi tidak boleh dilakukan pada wanita yang sedang hamil atau yang akan hamil. Biasanya, hal ini dihindari dengan menjadwalkan pemeriksaan pada fase folikuler dari siklus menstruasi, saat aliran darah menstruasi telah berhenti tetapi pasien belum mengalami ovulasi. Pada pasien dengan siklus menstruasi teratur, sonohisterografi dilakukan pada hari ke-10 dari siklus menstruasi. Pada kasus perdarahan uterus abnormal intermiten atau memanjang, pengobatan dengan progestin jangka pendek dapat dipertimbangkan untuk penentuan waktu pemeriksaan.

3.3. Prosedur SIS

a. Persiapan Pasien

Terdapat beberapa langkah persiapan pasien, yaitu:

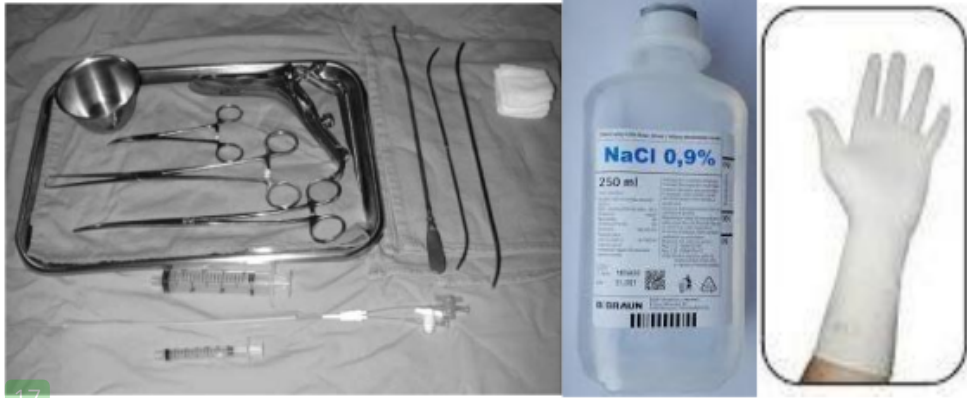1. Pasien diberikan *informed consent* mengenai langkah-langkah, keuntungan, dan kerugian serta manfaat yang akan didapatkan dari prosedur SIS.¹⁶
2. Pada wanita premenopause, SIS dilakukan pada hari ke-10 dari siklus menstruasi. Waktu tersebut direkomendasikan untuk mencegah salah interpretasi bekuan darah menstruasi sebagai kelainan intrauterin atau kelainan yang tidak terdiagnosis karena endometrium yang tebal. Sebagai tambahan, waktu tersebut dapat menyingkirkan kemungkinan kehamilan. Pada wanita pasca menopause, pemeriksaan SIS tidak

bergantung siklus menstruasi sehingga dapat dilakukan kapan saja.

3. *American Collage of Obstetricians and Gynecologists* merekomendasikan pemberian antibiotik profilaksis terhadap wanita dengan riwayat penyakit radang panggul atau hidrosalping. Dosisisiklin 100 mg setiap 12 jam per oral dapat diberikan selama 5 hari sebelum tindakan. Sementara itu, pemberian dosisisiklin 200 mg dosis tunggal berguna untuk pasien dengan imunokompromais seperti diabetes melitus, kanker dan infeksi *human immunodeficiency virus* (HIV). Antibiotik profilaksis juga diberikan pada pasien infertil karena terdapat risiko kerusakan tuba signifikan yang berkaitan dengan infeksi pelvis.
4. Pemberian *nonsteroidal antiinflammatory drug* (NSAID) 30 menit sebelum prosedur dapat meminimalkan rasa nyeri.
5. Pasien diminta berkemih sebelum prosedur.¹⁷

26
b. Perisapan Alat dan Bahan

Beberapa alat dan bahan yang diperlukan untuk melakukan SIS adalah sebagai berikut spekulum vagina, sonde uterus, tenakulum, larutan salin steril, kateter *sonohysterography* nomor 8F, spuit 20 ml, spuit 3 ml, sarung tangan steril, doek steril, kassa betadine/kapas sublimat, analgetik suppositoria, gentamisin sulfate injeksi, dan deksametason injeksi.^{16,18}



Gambar 1. Alat dan bahan yang digunakan untuk prosedur SIS.
Dikutip dari Hoffman BL, dkk.¹⁷

c. Persiapan Penolong

Beberapa hal yang harus disiapkan untuk penolong yaitu:

1. Dokter harus memiliki pelatihan, pengalaman, dan kompetensi melakukan ultrasonografi ginekologi dan SIS.
2. Dokter, apapun jenis kelaminnya, harus selalu didampingi oleh seorang asisten wanita.
3. Penolong menggunakan alat pelindung diri (APD) yang terdiri dari:
 - Baju kamar tindakan, pelapis plastik, *headcap*, masker dan kaca mata pelindung
 - Sarung tangan steril
 - Alas kaki/sepatu *boot*^{19,20}

d. Langkah-langkah SIS

Prosedur tindakan SIS diantaranya sebagai berikut:

1. Kateter *sonohysterography* dan balon harus dibilas dengan salin steril sebelum insersi untuk menyingkirkan udara sebanyak mungkin dan

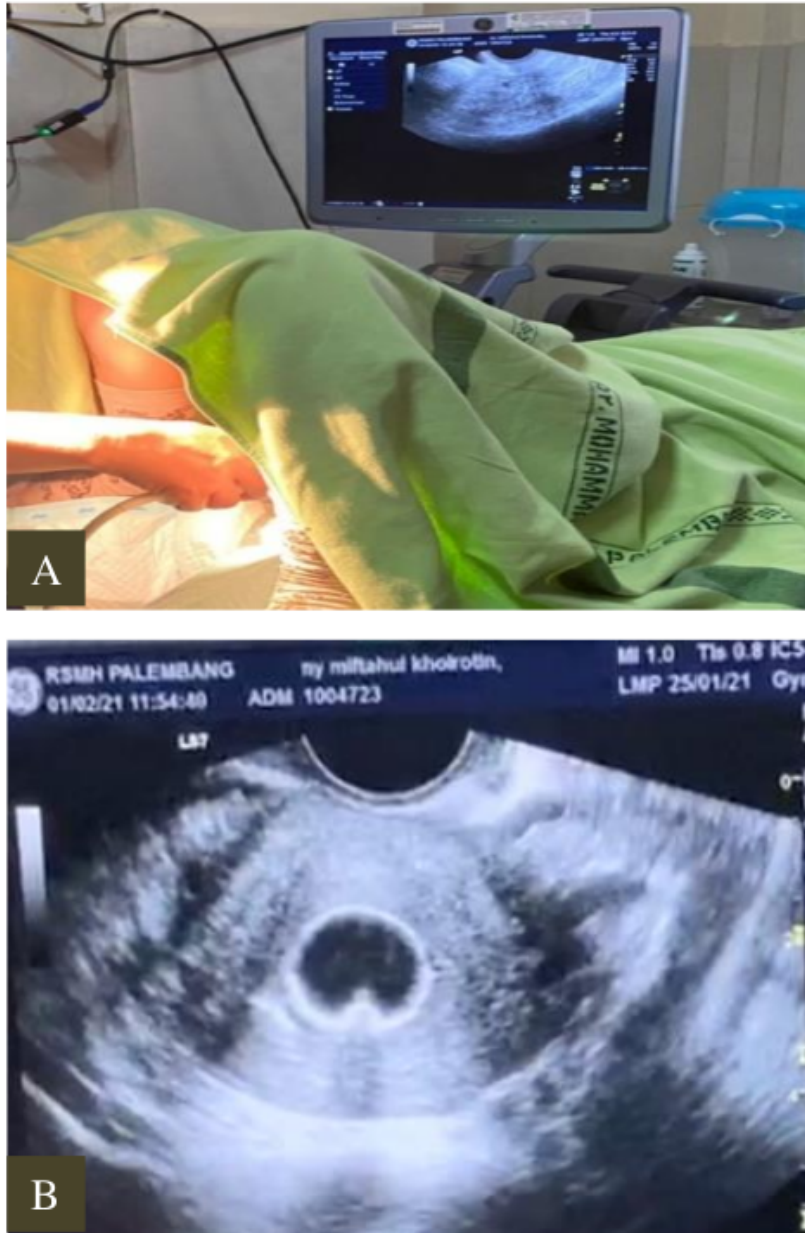
memastikan bahwa kateter berfungsi dengan baik. Adanya udara dalam kateter akan terlihat di kavum uteri dan dapat menyamarkan abnormalitas selama pemeriksaan.

2. Setelah pasien berkemih, pertama kali dilakukan pemeriksaan evaluasi menggunakan TVS.
3. Pasien dalam posisi litotomi, dilakukan tindakan antiseptik menggunakan kassa betadine pada daerah vulva dan sekitarnya, kemudian dilakukan pemeriksaan TVS (7,5 MHz *probe*) untuk menentukan bentuk dan ukuran uterus, ketebalan endometrium, dan kondisi kedua ovarium (Gambar 2 A).
4. *Probe* TVS dikeluarkan dan spekulum vagina dipasang, serviks dan vagina dibersihkan dengan larutan antiseptik.
5. Dilakukan pemasangan kateter *sonohysterography* melalui kanalis servikalis melewati ostium uteri internum ke dalam kavum uteri. Sebaiknya hindari menyentuh fundus uteri saat memasukkan kateter untuk mencegah nyeri dan terjadinya refleks vasovagal. Selain itu, dapat mengikis endometrium sehingga memberikan hasil positif palsu.
6. Ketika sudah berada dalam kavum uteri, balon dikembangkan dengan memasukkan cairan steril 2,5-3 ml untuk mencegah keluarnya larutan salin dan untuk mempertahankan kedudukan kateter.
7. Spekulum vagina dilepaskan secara perlahan agar kateter tidak tertekuk dan *probe* TVS dimasukkan

kembali. Selanjutnya, dengan bantuan asisten, dilakukan injeksi larutan salin (gentamisin sulfat injeksi 80 mg dan deksametason injeksi 5 mg diencerkan dengan larutan salin 10 ml) secara perlahan-lahan melalui kateter ke dalam kavum uteri sesuai dengan batas toleransi pasien, biasanya tidak lebih dari 20-40 ml cairan salin yang diperlukan untuk mendistensi kavum uteri.

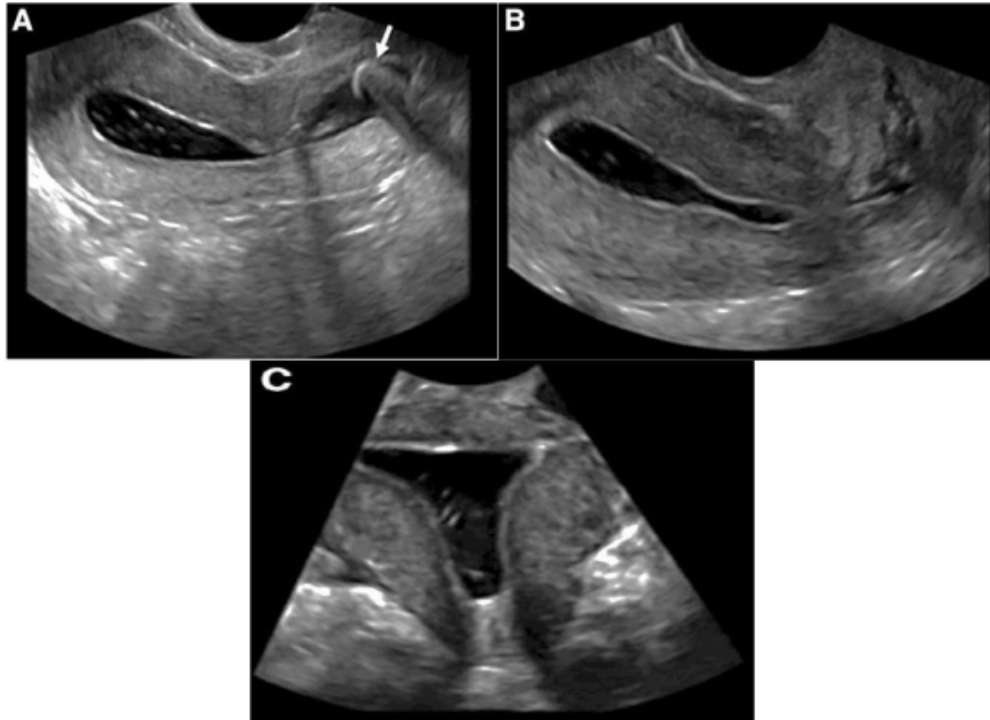
8. Dilakukan pengamatan pada kavum uteri dengan TVS pada potongan longitudinal untuk menyajikan gambaran dari kornu ke kornu kemudian potongan transversal untuk menyajikan gambaran puncak fundus ke serviks. Iregularitas permukaan endometrium dapat ditampilkan dengan jelas dengan kontras anekoik larutan salin.
9. Setelah selesai melakukan evaluasi endometrium, kateter ditarik dengan tuntunan TVS sehingga isthmus uteri dan kanalis endoserviks dapat dievaluasi dan teknik ini disebut sonovaginografi.
10. Keseluruhan prosedur berlangsung sekitar 5-10 menit.

13,17



Gambar 2. Prosedur SIS. (A) Pemasangan *probe* TVS dan melakukan evaluasi genitalia interna. (B) Tampilan keadaan intrauterin secara TVS potongan transversal setelah injeksi larutan salin.
Sumber dokumentasi pribadi

Pada kavum uteri yang normal akan tampak gambaran kavum uteri yang terdistensi dengan baik, garis endometrium licin dan ekogenik homogen.⁴



Gambar 3. Gambaran kavum uteri normal. (A) Masuknya cairan salin steril dimulai perlahan di bawah visualisasi sonografi langsung. Salin steril membuat kavum uteri membesar, memisahkan lapisan endometrium anterior dan posterior dan menggambarkan permukaan endometrium normal. (B) Potongan sagital. (C) Potongan koronal. Dikutip dari Ahmadi F, dkk.⁴

3.4. Pemeriksaan SIS pada Kelainan Endometrium

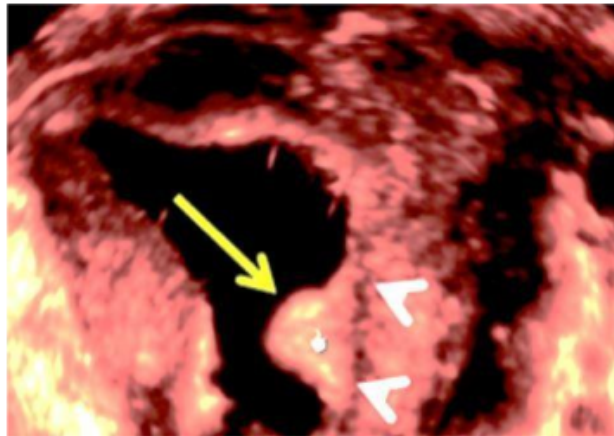
Dalam beberapa tahun terakhir, pemeriksaan SIS sering digunakan sebagai alternatif atau sebagai pemeriksaan tambahan untuk mengevaluasi kavum uteri dan menilai patensi tuba.⁴ Pemeriksaan SIS memungkinkan ahli ginekologi untuk membedakan kelainan endometrium fokal maupun difus. Pemeriksaan menggunakan ultrasonografi tiga dimensi (3D) dibandingkan ultrasonografi konvensional dapat meningkatkan akurasi diagnostik kelainan endometrium. Tampilan simultan dari tiga bidang tegak lurus dapat memberikan hasil area pemeriksaan lebih komprehensif dan dapat memberikan akses terhadap bidang yang tidak dapat dicapai dengan pemeriksaan konvensional dua dimensi.²¹

a. Polip

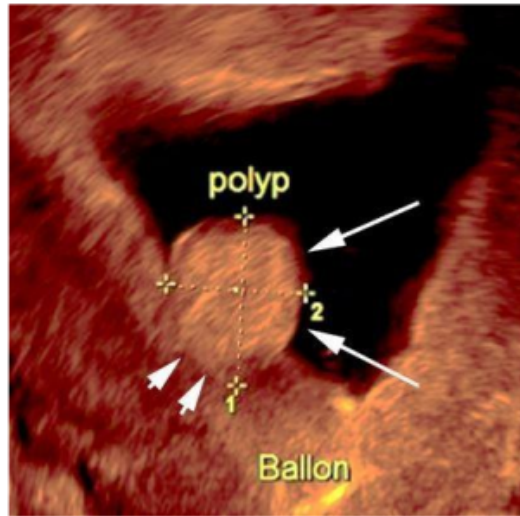
Polip endometrium merupakan penyebab perdarahan uterus abnormal pada 3% kasus, cukup sering ditemukan pada wanita premenopause maupun pasca menopause. Prevalensi polip dilaporkan meningkat seiring bertambahnya usia dan menyumbang 21% hingga 28% dari semua kasus perdarahan pasca menopause. Polip endometrium biasanya muncul dari fundus uteri dan meluas ke arah ostium uteri internum. Kadang-kadang, polip dapat keluar dari ostium uteri eksternum dan dapat dilihat pada vagina.^{13,21}

Pada pemeriksaan SIS, polip endometrium tampak sebagai massa homogen yang menempel pada endometrium, bergerak mengikuti pergerakan cairan salin dalam kavum uteri dan terdapat *stalk flow pattern* pada *color Doppler*. Polip dapat diklasifikasikan sebagai

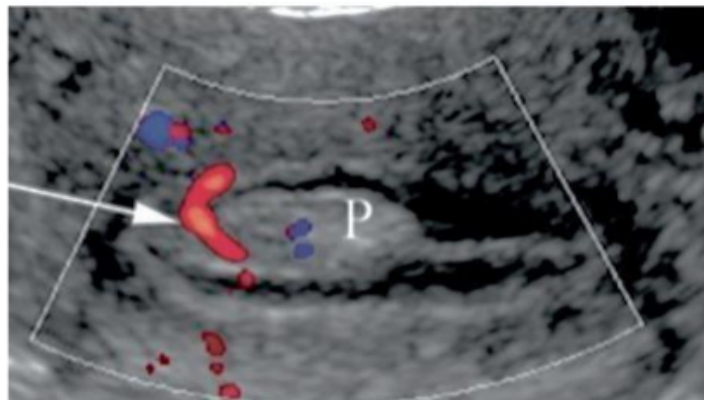
bertangkai dan tidak bertangkai (sesil) berdasarkan rasio diameter dasar polip di endometrium (a) dan maksimal diameter transversal lesi (b). Jika rasio $a/b < 1$ didefinisikan sebagai polip bertangkai dan sesil jika ≥ 1 . Pemeriksaan SIS tiga dimensi memungkinkan penilaian yang lebih baik dari jenis polip dan dalam mengidentifikasi jumlah polip.^{13,21}



Gambar 4. Polip endometrium sesil pada pasien berusia 38 tahun dengan perdarahan uterus abnormal. Dikutip dari Sabry ASA, dkk.²¹



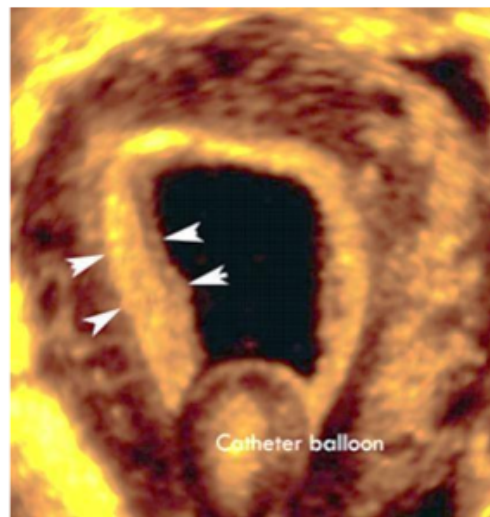
Gambar 5. Polip bertangkai pada wanita usia 32 tahun dengan perdarahan uterus abnormal. Pemeriksaan SIS tiga dimensi menunjukkan massa ekogenik soliter, halus, berbatas tegas, dan homogen (tanda panah) yang terdapat pada sisi kanan. Dikutip dari Sabry ASA, dkk.²¹



Gambar 6. Polip bertangkai pada wanita berusia 40 tahun dengan infertil primer. Pemeriksaan SIS tiga dimensi dengan *Doppler* menunjukkan gambaran massa ekogenik homogen (P), soliter, halus, dan berbatas tegas pada dinding anterior. Dikutip dari Sabry ASA, dkk.²¹

b. Hiperplasia Endometrium

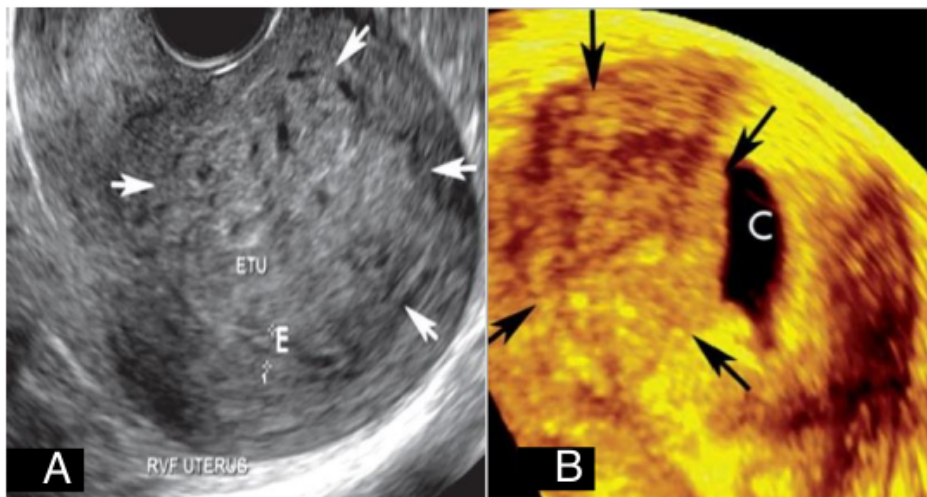
Hiperplasia endometrium adalah kelainan proliferasi endometrium yang biasanya diakibatkan oleh paparan *unopposed estrogen* dan menyebabkan perdarahan pasca menopause sebesar 4-8% kasus. Pada pemeriksaan SIS, hiperplasia endometrium tampak sebagai gambaran endometrium ireguler, menebal dan heterogen yang tersebar merata. Pemeriksaan SIS tiga dimensi dapat memberikan visualisasi yang lebih baik terhadap kelainan endometrium fokal atau difus dan penilaian terhadap penebalan endometrium.²¹



Gambar 7. Hiperplasia endometrium pada wanita berusia 40 tahun dengan perdarahan uterus abnormal. Pemeriksaan SIS tiga dimensi menunjukkan endometrium yang menebal secara difus (tanda panah). Pemeriksaan patologi anatomi menunjukkan hiperplasia endometrium. Dikutip dari Sabry ASA, dkk.²¹

c. **Adenomyosis**

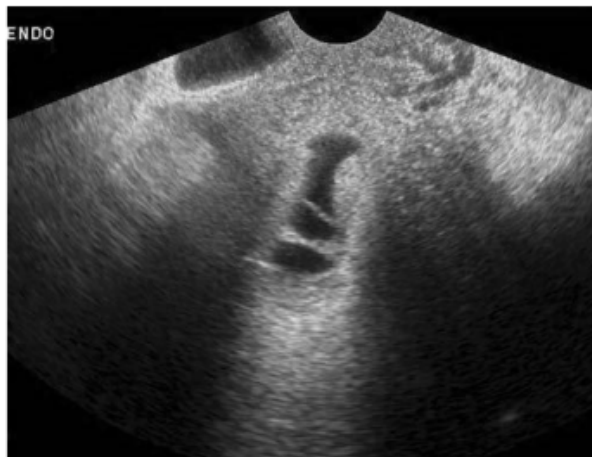Adenomyosis merupakan tumor jinak uterus yang ditandai dengan adanya kelenjar dan stroma endometrium ektopik di miometrium dengan hipertrofi otot polos disekitarnya. Adenomyosis sering terjadi pada wanita multipara dengan gejala perdarahan uterus abnormal dan dismenore. Temuan pemeriksaan SIS dari adenomyosis meliputi ekotekstur miometrium heterogen, penebalan asimetris dinding anterior dan posterior miometrium, kista anekoik di miometrium, garis ekogenik subendometrium (*myometrial cracks*) dan perbatasan miometrium-endometrium yang tidak jelas (Gambar 8 A). Pemeriksaan SIS tiga dimensi (Gambar 8 B) memiliki keunggulan untuk membedakan antara adenomyosis dengan lesi endometrium lainnya.²¹



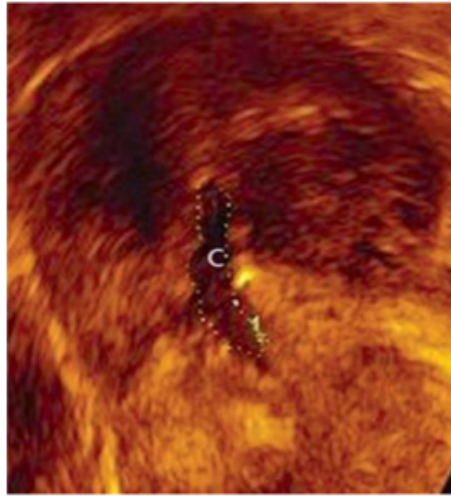
Gambar 8. Adenomyosis fokal pada wanita usia 42 tahun dengan perdarahan uterus abnormal. (A) Pemeriksaan USG dua dimensi menunjukkan uterus retrofleksi dengan penebalan dinding posterior (tanda panah pendek). Terdapat kista anekoik di miometrium dan perbatasan endometrium-miometrium yang tidak tegas (E). (B) Pemeriksaan SIS tiga dimensi dengan menggunakan larutan salin mengkonfirmasi penebalan asimetris dinding miometrium dan adenomyosis fokal pada bagian posterior uterus. Dikutip dari Sabry ASA, dkk.²¹

d. Adhesi

Adhesi merupakan salah satu penyebab infertilitas, abortus berulang, dan darah menstruasi berkurang. Pada sonohisterografi, adhesi biasanya terlihat bergerak, terdapat pita ekogenik tipis atau tebal yang menjembatani rongga endometrium yang dapat berdistensi normal. Sebagai tingkat keparahan adhesi, rongga endometrium menjadi sulit untuk berdistensi selama injeksi larutan salin, seperti pada sindrom Asherman.²¹



Gambar 9. Sindrom Asherman. Terdapat sinekia ekogenik intrauterin pada pemeriksaan SIS.
Dikutip dari Hoffman BL, dkk.¹⁷



Gambar 10. Sindrom Asherman pada wanita usia 33 tahun dengan riwayat amenore sekunder. Pemeriksaan SIS tiga dimensi menunjukkan kavum uteri kecil (C) yang tidak berdistensi secara maksimal. Kavum uteri mempunyai garis endometrium iregular (garis putus-putus). Dikutip dari Sabry ASA, dkk.²¹

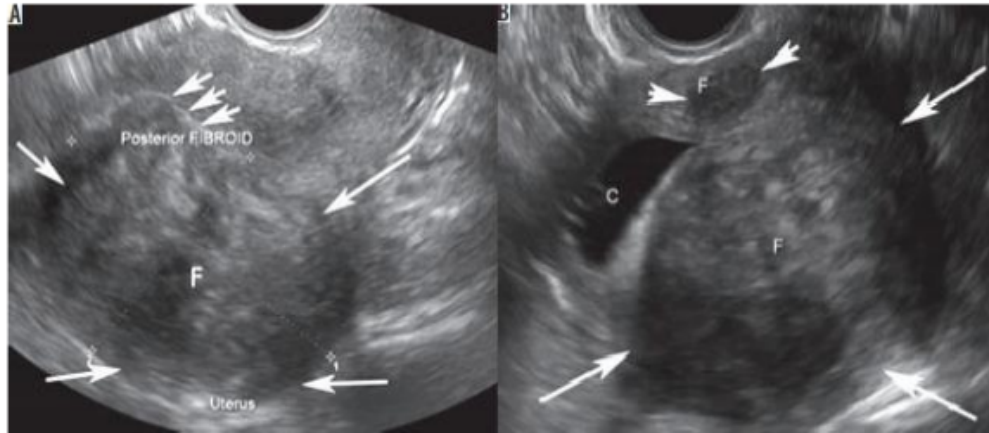
29

e. **Mioma Uteri**

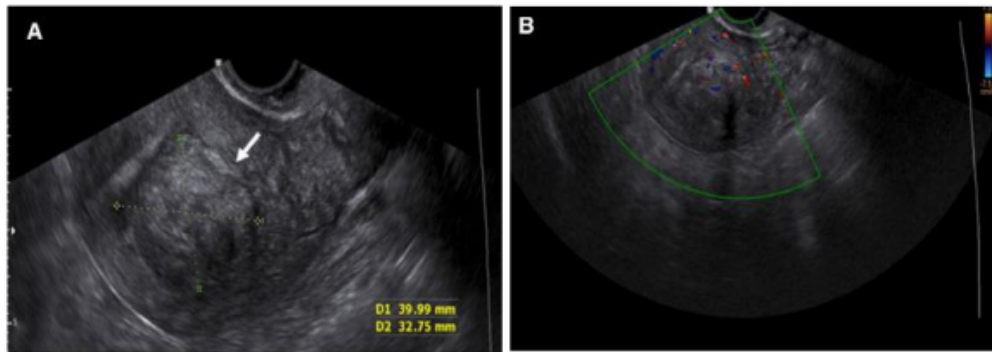
Mioma uteri atau fibroid merupakan tumor jinak otot polos. Mioma uteri diklasifikasikan berdasarkan letaknya di uterus yaitu submukosa, intramural dan subserosa. Pada USG dua dimensi, tampak lesi hipoeoik intrakavitas atau lekukan endometrium (Gambar 11 A). Pada pemeriksaan SIS, mioma intramural tampak sebagai gambaran hipoeoik dengan lapisan ekogenik endometrium di bagian atas (Gambar 11 B). Mioma sering menyebabkan distorsi pada perbatasan endometrium-miometrium dan tampak bayangan akustik.²¹

Mioma uteri dengan *color Doppler* akan memberikan gambaran pembuluh darah yang melingkar di daerah perifer dan biasanya gambaran ekogenisitasnya berbeda dengan endometrium (Gambar 12). Perlu ditentukan dengan baik letak mioma apakah menonjol ke kavum uteri atau terletak di miometrium. Penting

juga untuk mengetahui seberapa jauh mioma yang berada di miometrium mendekati permukaan serosa.^{8,21}



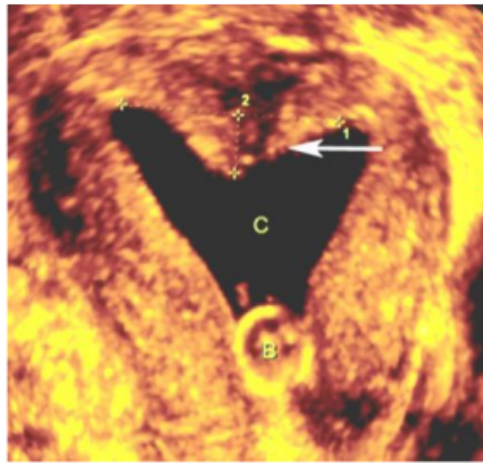
Gambar 11. Mioma uteri intramural pada wanita usia 37 tahun. (A) Pemeriksaan USG dua dimensi menunjukkan uterus yang besar dengan mioma di bagian posterior (tanda panah) dengan lekukan endometrium (tanda panah pendek). (B) Pemeriksaan SIS dua dimensi menunjukkan dua mioma intramural (F). Mioma yang lebih besar terletak dibagian posterior (tanda panah panjang). Terdapat deviasi kavum uteri. Dikutip dari Sabry ASA, dkk.²¹



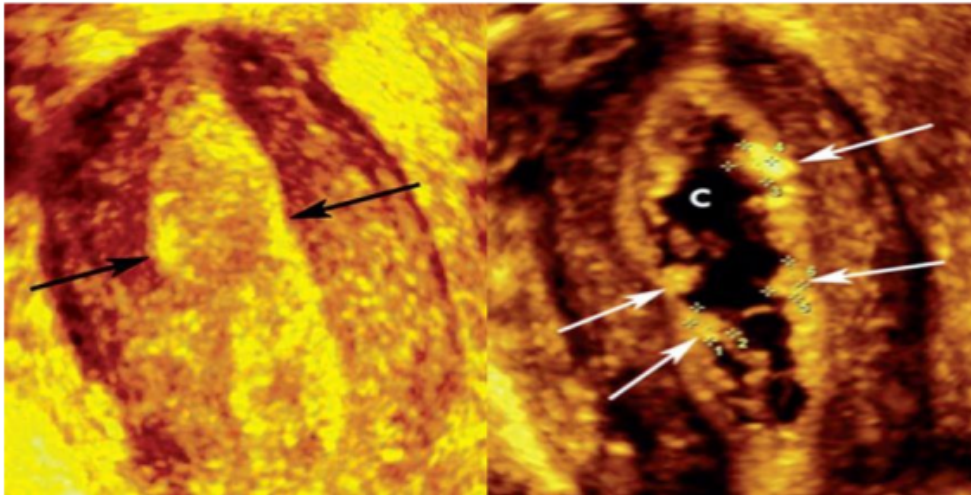
Gambar 12. Gambaran mioma submukosa. (A) Dengan SIS. (B) Dengan SIS dan *color Doppler*. Dikutip dari Ahmadi F, dkk.⁴

f. Kelainan Uterus Kongenital

Kelainan uterus kongenital sering berkaitan dengan infertilitas, abortus habitualis khususnya abortus trimester pertama dan kedua serta persalinan preterm. Pemeriksaan SIS tiga dimensi dapat memberikan gambaran yang baik dalam mendiagnosis kelainan uterus kongenital dan mampu memvisualisasikan kavum uteri dan kontur fundus uteri untuk membedakan antara septum uterus dan uterus bikornu. Selain itu, SIS dapat memberikan visualisasi vaskularisasi intraseptal dan dapat membedakan bagian fibrosa avaskular dari septum vaskular miometrium (Gambar 13).²¹



Gambar 13. Septum uterus pada wanita usia 21 tahun dengan riwayat *missed abortion*. Pemeriksaan SIS tiga dimensi sebelum operasi menunjukkan dua kavum uteri yang menghubungkan segmen bawah rahim pada level ostium uteri internum. Bagian luar kontur fundus (tanda panah) memiliki sudut sempit ($<70^{\circ}$) di antara dua rongga. Dikutip dari Sabry ASA, dkk.²¹



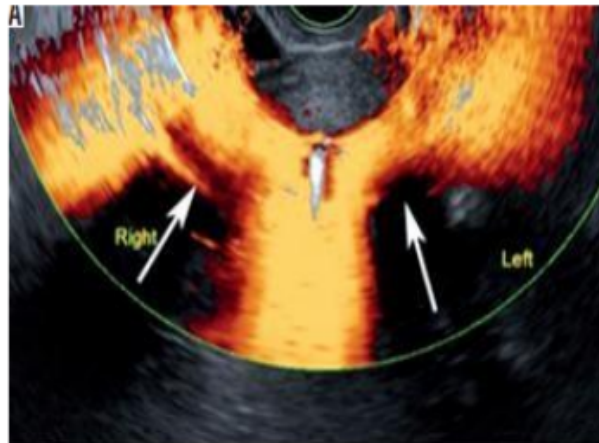
Gambar 14. Uterus unikornu pada wanita berusia 29 tahun dengan infertil primer. (A) Pemeriksaan USG tiga dimensi menunjukkan kornu uterus tunggal (tanda panah) tanpa divergensi endometrium. (B) Pemeriksaan SIS tiga dimensi menunjukkan *banana shaped* pada uterus dengan kornu tunggal.

Dikutip dari Sabry ASA, dkk.²¹

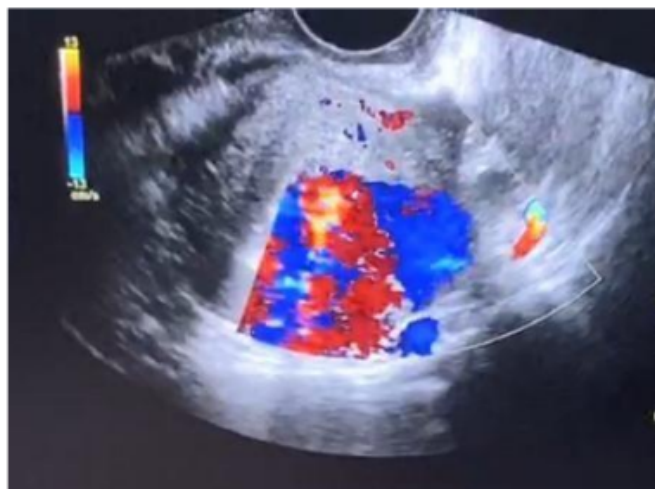
g. Patensi Tuba

Pemeriksaan SIS berguna dalam penilaian patensi tuba karena bersifat cepat, sederhana, minimal invasif, aman, murah, dan tanpa risiko radiasi. Prosedur SIS juga memiliki keuntungan yaitu tidak memerlukan rawat inap, rasa tidak nyaman minimal dan risiko infeksi yang rendah.²¹ Patensi tuba dapat dinilai secara tidak langsung berdasarkan *color Doppler* selama prosedur SIS dengan menyuntikkan larutan salin dan mengukur jumlah cairan bebas yang terakumulasi selama prosedur. Terdapat cairan di rongga peritoneum menunjukkan setidaknya tuba paten unilateral. Adanya turbulensi dari cairan atau udara yang terlihat di daerah fossa ovarium kanan dan kiri yang dikenal dengan *waterfall sign* diinterpretasikan sebagai tuba paten.

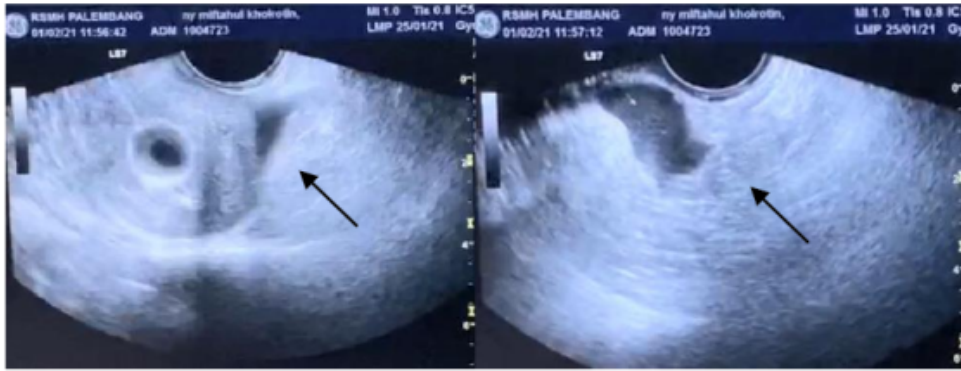
Dengan adanya obstruksi tuba, kavum uteri akan berdistensi dan tidak didapatkan *waterfall sign*.²²



Gambar 15. Saluran tuba paten pada wanita usia 26 tahun dengan infertil primer. Pemeriksaan SIS dengan *color Doppler* menunjukkan saluran tuba paten (panah).
Dikutip dari Sabry ASA, dkk.²¹

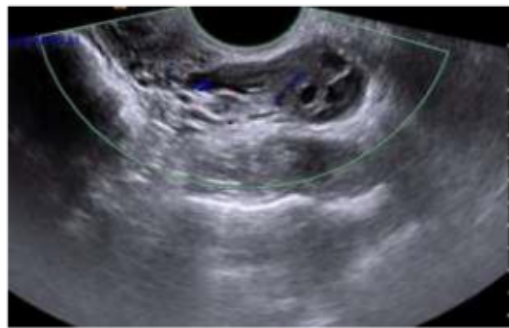


Gambar 16. Pemeriksaan SIS: *color bruit* terlihat pada adneksa kiri setelah injeksi larutan salin melalui kateter Foley yang terlihat sebagai *waterfall sign* dan menunjukkan tuba paten.
Sumber dokumentasi pribadi.



Gambar 17. Terdapat cairan di kavum Douglas (tanda panah) menunjukkan tuba paten.

Sumber dokumentasi pribadi

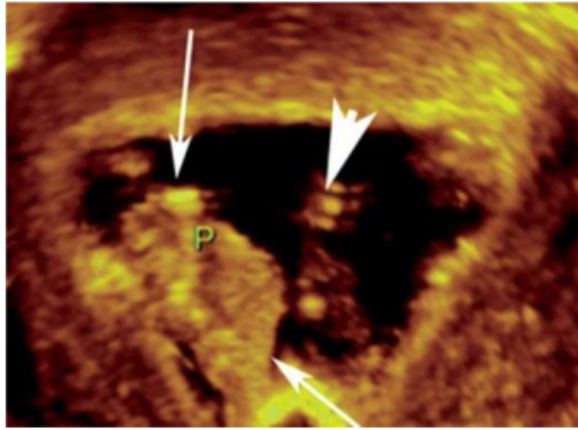


Gambar 18. Pemeriksaan SIS menunjukkan tidak terdapat *waterfall sign* setelah injeksi larutan salin melalui kateter Foley yang diinterpretasikan sebagai oklusi tuba.

Dikutip dari Madhok R, dkk.²²

h. Kelainan Intrauterin Campuran

Dalam beberapa kasus, kelainan uterus dapat muncul bersamaan dengan kelainan lainnya, seperti polip dapat muncul bersamaan dengan hiperplasia endometrium difus, mioma atau sinekia. Pemeriksaan SIS tiga dimensi dapat menampilkan lokasi dan karakteristik yang lebih baik dari berbagai kelainan intrauterin.²¹



Gambar 19. Polip dan sinekia pada wanita usia 35 tahun dengan infertil sekunder. Pemeriksaan SIS tiga dimensi menunjukkan polip endometrium (tanda panah) pada potongan lateral kavum uteri. Selain itu, pita sinekia fibrosa oblik (mata panah) terlihat di tenggah kavum uteri mengarah ke bawah.

Dikutip dari Sabry ASA, dkk.²¹

3.5. Komplikasi

Terdapat beberapa kemungkinan komplikasi dengan infus transservikal, tetapi kebanyakan dapat dicegah, yaitu eksaserbasi penyakit radang panggul setelah prosedur, perdarahan, infeksi, nyeri, perforasi uterus (karena instrumen), reaksi vasovagal, dan risiko teoritis penyebaran karsinoma.^{18,23} Nyeri yang dirasakan selama pemeriksaan SIS mungkin dikarenakan distensi mekanik dinding uterus, iritasi peritoneum akibat tumpahan cairan salin dan stimulasi mekanoreseptor yang terdapat pada lapisan otot uterus. Stimulasi reseptor tersebut dapat menyebabkan pelepasan prostaglandin lokal dan menyebabkan kram perut.⁴

3.6. Metode untuk Menghindari Komplikasi

Insersi kateter ke dalam uterus dilakukan secara hati-hati dan pemberian cairan salin secara lambat diperlukan untuk menghindari terjadinya kram. Penekanan pada fundus dengan kateter dapat menyebabkan nyeri pada pasien. Pasien dianjurkan untuk batuk selama balon ditiup untuk mengalihkan rasa kram. Reaksi vasovagal biasanya disertai dengan rasa panas, mual, dan pusing, maka prosedurnya dihentikan.

Apabila terdapat stenosis servikal, maka diperlukan penerangan yang baik agar dapat melihat jelas kelainan serviks. Pertama-tama harus dilakukan usaha untuk mengurangi fleksi uterus. Tenakulum diperlukan untuk stabilisasi serviks pada kasus-kasus yang sulit. Sonde uterus dapat juga dipergunakan untuk membuka ostium uteri eksternum. Kateter dapat digunakan untuk dilatasi dengan meniupkan balon kateter selama memasuki kanalis servikalis.

BAB 4
HYSTEROSALPINGO-FOAM SONOGRAPHY
(HyFoSy)

Hysterosalpingo-foam sonography merupakan suatu pemeriksaan untuk menilai patensi tuba dengan tingkat nyeri yang rendah, aman, efektif dan dilakukan menggunakan ultrasonografi. Tuba fallopi merupakan saluran penghubung antara uterus dan ovarium yang memiliki peran penting dalam proses kehamilan. Pemeriksaan tuba fallopi merupakan bagian dari pemeriksaan kesuburan pada wanita.¹⁰ Sekitar 15% pasangan menderita subfertilitas, 40% diantaranya berkaitan dengan faktor tuba di negara berkembang sehingga memerlukan kelayakan dan pemeriksaan patensi tuba yang dapat ditoleransi dengan baik di seluruh pulau di Indonesia untuk akses yang lebih mudah dan lebih awal terhadap penanganan subfertilitas.¹¹

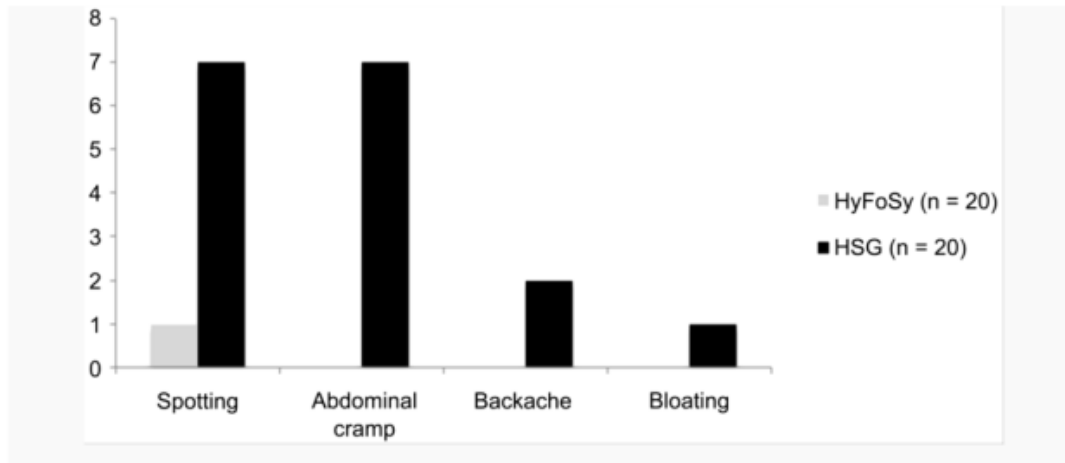
Hysterosalpingography merupakan pemeriksaan dengan memasukkan media kontras radioopak melalui kanul untuk melihat bentuk, ukuran dan posisi uterus serta tuba fallopi. Pemeriksaan ini memiliki beberapa risiko seperti nyeri pada saat dan setelah prosedur, reaksi alergi terhadap agen kontras, absorpsi cairan kontras ke pembuluh darah yang dapat menimbulkan emboli, risiko tinggi terhadap radiasi, serta waktu lama pembuatan jadwal dengan bagian radiologi dan pengembalian hasil HSG ke ahli ginekologi pada beberapa kunjungan berikutnya, sehingga diperlukan pemeriksaan lain

untuk mengurangi risiko tersebut. Pemeriksaan HyFoSy menjadi pilihan dengan reaksi alergi yang lebih rendah dan mengurangi risiko radiasi dibandingkan pemeriksaan HSG. Sementara itu, HyFoSy memberikan hasil patensi tuba yang cepat sekitar lima menit dengan prosedur di tempat tidur yang hanya membutuhkan ultrasonografi transvaginal dua dimensi dan ExEm-foam kit® yang terdiri dari gel gliserol hidroksietilselulosa dan kanul serviks.^{10,11}

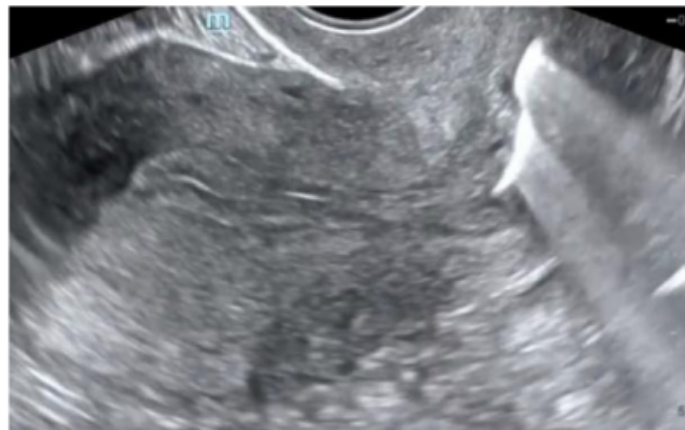Penelitian oleh Dreyer dkk. pada tahun 2015 di Belanda membandingkan rasa nyeri yang dialami selama pemeriksaan HyFoSy dibandingkan dengan HSG menemukan bahwa terdapat penurunan signifikan nilai nyeri untuk HyFoSy dengan nilai rata-rata *visual analog scale* (VAS) 2.0 cm dibandingkan dengan HSG dengan nilai rata-rata VAS 5,1 cm. Ludwin dkk. menjelaskan bahwa HyFoSy memiliki sensitivitas 87% dan spesifisitas 94%, lebih tinggi dari HSG yang memiliki sensitivitas 63% dan spesifisitas 89%. Zizolfi dkk. di Italia melakukan penelitian konkordansi antara HyFoSy dan HSG yang dilakukan terhadap 50 wanita yang telah menjalani histeroskopi dengan pemasangan *essure microinsert* dan menemukan tingkat kesesuaian 100%. Penelitian lain oleh Dreyer dkk. di Belanda menunjukkan kesesuaian 97,4% antara HyFoSy dan HSG dalam mengevaluasi oklusi tuba terhadap 26 wanita yang dilakukan pemasangan *essure* karena hidrosalping sebelum fertilisasi *in vitro*.

Penelitian prospektif dilakukan oleh Situmorang dkk. dari tahun 2018 hingga 2019 di Rumah Sakit Cipto Mangunkusumo terhadap 20 wanita subfertil untuk mengevaluasi apakah HyFoSy dapat menggantikan HSG sebagai pemeriksaan patensi tuba lini pertama pada pasien subfertil di Indonesia. Penelitian tersebut

melaporkan bahwa HyFoSy memiliki angka kesesuaian sedang sebesar 81% dengan nilai kappa 0,42 terhadap HSG dan memiliki toleransi pasien yang lebih baik dibandingkan HSG. Nilai VAS dalam waktu 24 jam setelah prosedur secara signifikan lebih rendah pada HyFoSy dibandingkan HSG dengan nilai VAS rata-rata masing-masing prosedur yaitu $1,8 \pm 1,4$ dan $5,4 \pm 2,4$ ($p < 0,002$). Tujuh dari 20 pasien mengalami efek samping ringan selama HSG seperti kram perut, bercak darah pervaginam, nyeri punggung, dan kembung, berbeda dengan hanya satu pasien yang mengalami bercak darah pervaginam pada kelompok HyFoSy (Gambar 20). Tidak terdapat subjek dalam penelitian ini yang mengalami reaksi hipersensitivitas atau efek samping yang parah akibat prosedur HSG atau HyFoSy. Manfaat lain dari HyFoSy yang ditemukan dalam penelitian tersebut adalah mendeteksi stenosis ostium uteri internum. Dari 20 subjek penelitian yang dilakukan evaluasi status tuba dengan HSG, dua diantaranya tidak dapat dilakukan evaluasi status tuba melalui HyFoSy karena busa tidak dapat melewati ostium uteri internum yang mengalami stenosis (Gambar 21). Oleh karena itu, HyFoSy mungkin dapat menjadi alternatif yang dapat dipilih sebagai evaluasi patensi tuba lini pertama pada pasien subfertil di Indonesia.¹¹



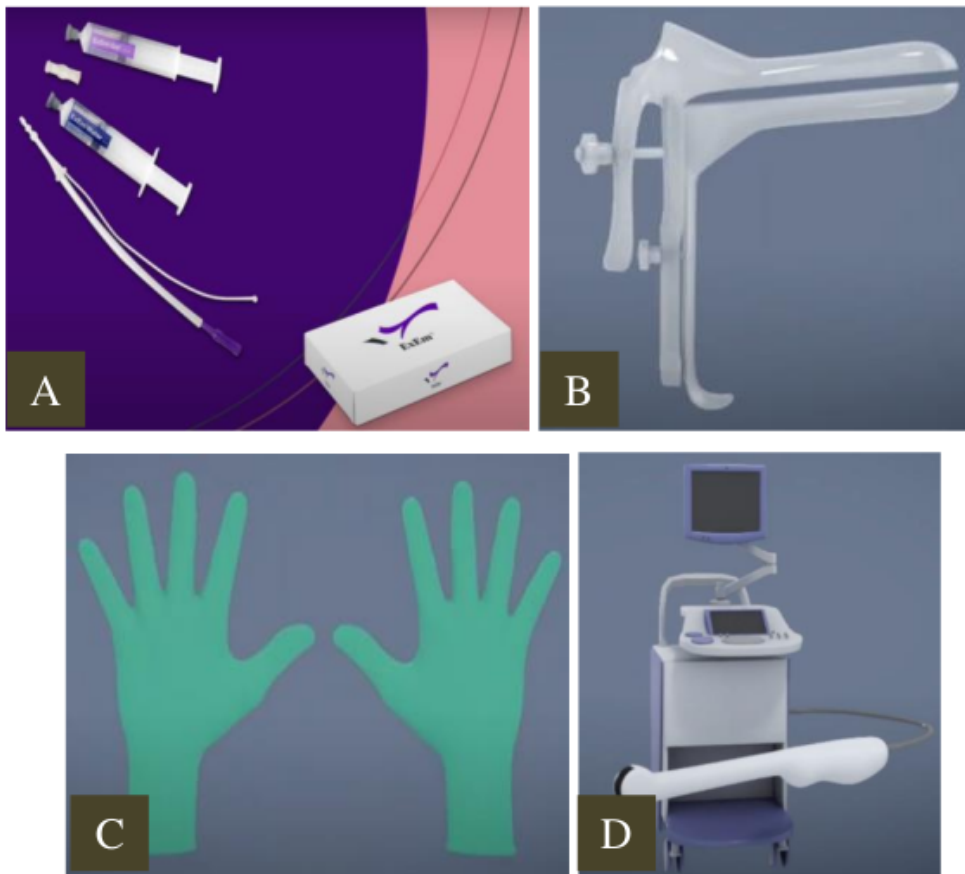
Gambar 20. Efek samping yang dialami pada prosedur HyFoSy lebih sedikit dibandingkan HSG. Tujuh dari 20 pasien mengalami efek samping akibat HSG, seperti kram perut, bercak darah pervaginam, nyeri punggung, dan kembung, berbeda dengan hanya satu pasien mengalami bercak darah pervaginam pada HyFoSy.
Dikutip dari Situmorang H, dkk.¹¹



Gambar 21. Aliran busa hiperekoik yang terlihat pada potongan longitudinal terhenti di ostium uteri internum yang mengalami stenosis pada dua dari 20 subjek selama prosedur HyFoSy.
Dikutip dari Situmorang H, dkk.¹¹

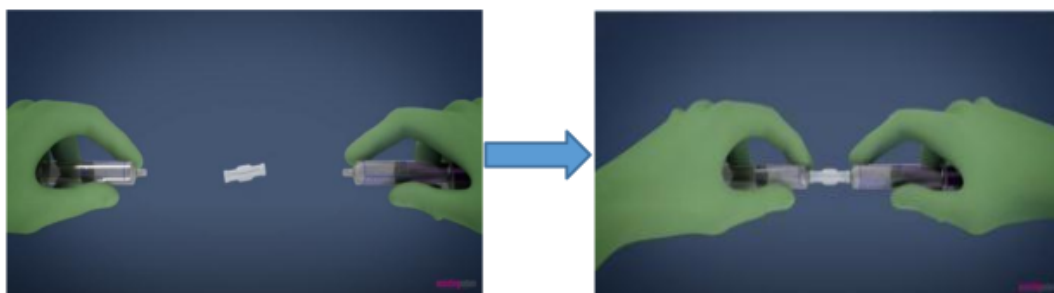
Beberapa alat dan bahan yang perlu disiapkan untuk prosedur HyFoSy adalah sebagai berikut (Gambar 22):

1. ExEm-foam kit®
2. Spekulum cocor bebek
3. Sarung tangan steril
4. Kassa betadine
5. Alat USG transvaginal²⁴

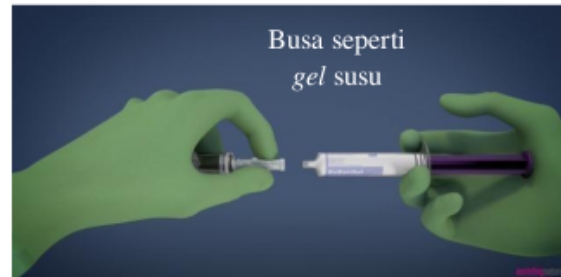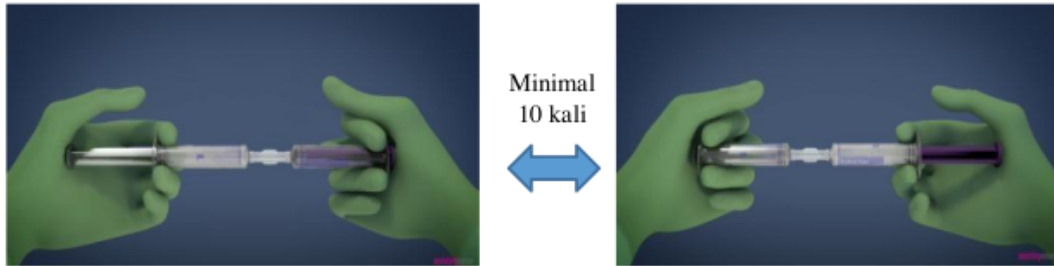


Gambar 22. Alat dan bahan untuk prosedur HyFoSy. (A) ExEm-foam kit®. (B) Spekulum cocor bebek. (C) Sarung tangan steril. (D) Alat USG transvaginal.
Diambil dari youtube²⁴

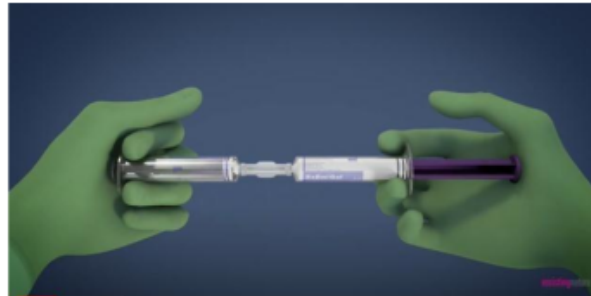Berikut ini merupakan tahapan uji patensi tuba dengan HyFoSy (Gambar 23):



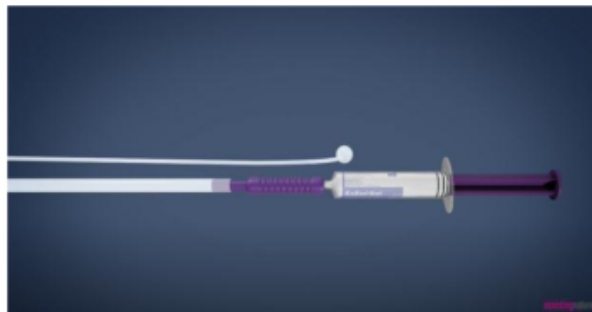Langkah 1. Menghubungkan tabung gel ExEm® dengan tabung cairan ExEm®



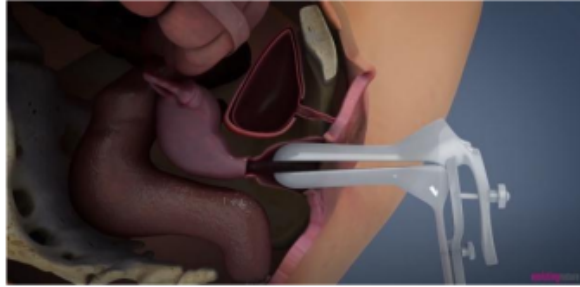
Langkah 2. Mencampur *gel* ExEm® dengan cairan purifikasi ExEm® dengan cara mendorong dari satu *syringe* ke *syringe* lainnya minimal 10 kali sehingga menghasilkan busa seperti *gel* susu.



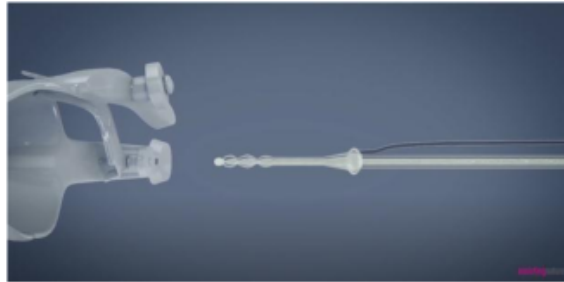
Langkah 3. Meninggalkan *gel* pada satu *syringe* dan buka sambungan lalu lepaskan dari *syringe* lainnya.



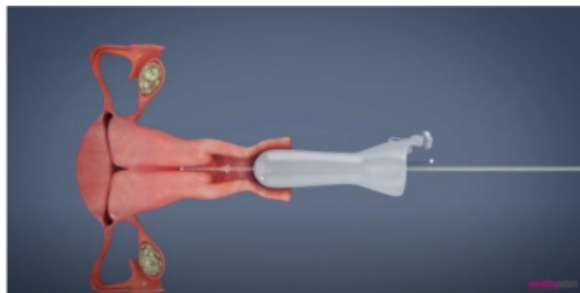
Langkah 4. Menghubungkan *syringe* yang berisi *gel* busa ke kateter.



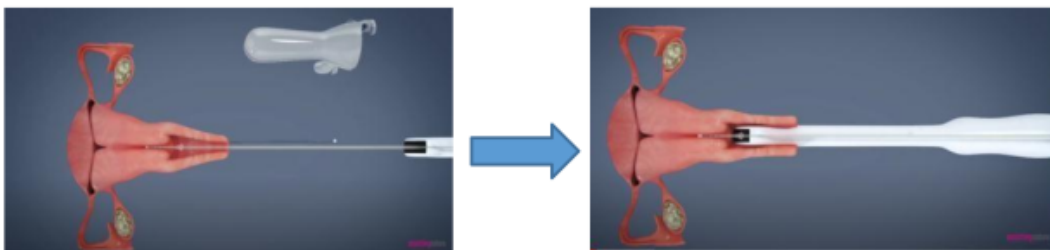
Langkah 5. Pasang spekulum cocor bebek dan lakukan tindakan antiseptik dengan kassa betadine pada ostium uteri ekstemum.



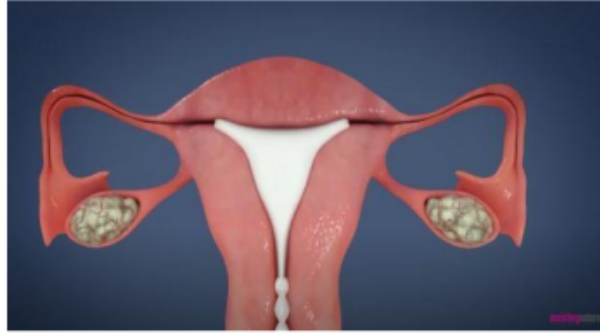Langkah 6. Memasukkan busa *gel* pada kateter secara perlahan sehingga udara dapat keluar dari kateter sebelum dimasukkan ke kavum uteri.



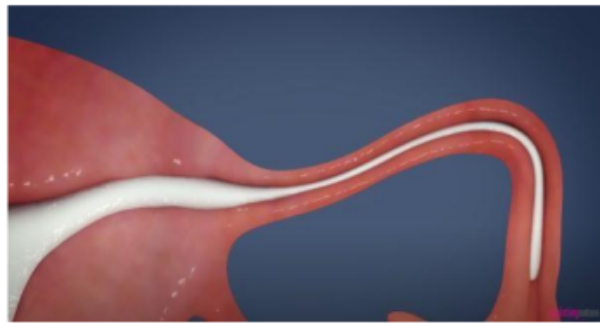
Langkah 7. Masukkan kateter pada serviks.



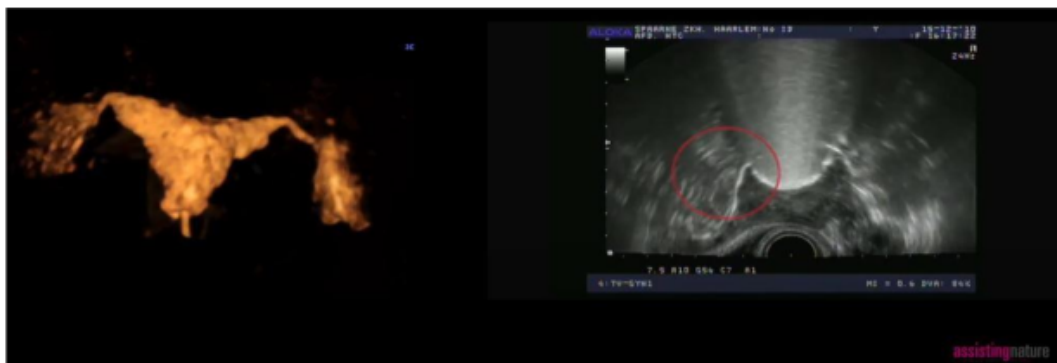Langkah 8. Lepaskan spekulum dan masukkan *probe* ultrasonografi transvaginal



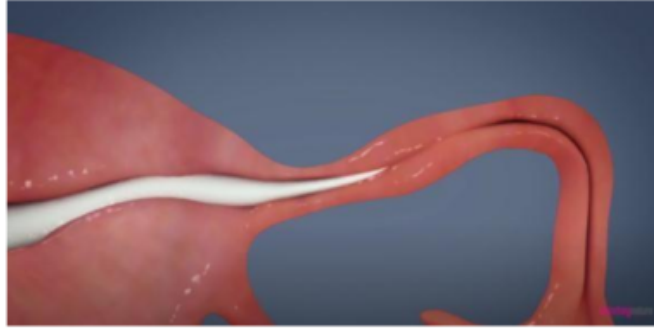
Langkah 9. Masukkan *gel* busa pada kavum uteri secara perlahan untuk mengurangi rasa tidak nyaman yang dapat timbul.



Langkah 10. Pada tuba fallopi yang paten, *gel* busa akan masuk melalui tuba.



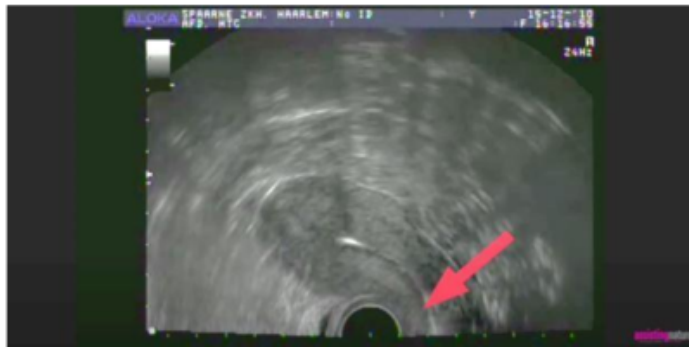Langkah 11. Tuba fallopi akan terlihat saat USG



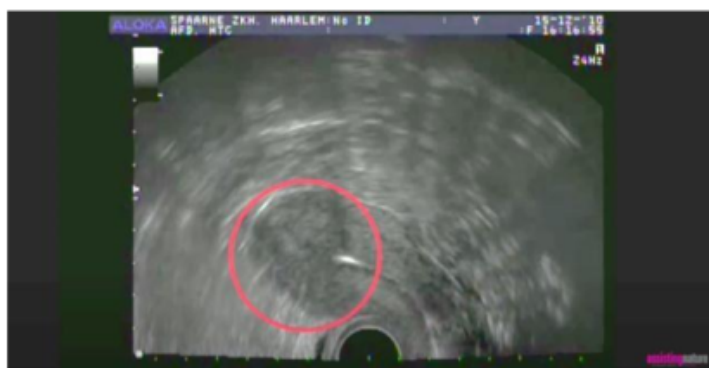Langkah 12. Jika cairan tidak mengalir melalui tuba fallopi dan pada USG tidak tampak tuba fallopi, gerakan *gel* busa yang melewati tuba fallopi unilateral atau bilateral tersebut dapat terganggu. Hal ini dapat menandakan adanya sumbatan pada tuba fallopi.

Gambar 23. Prosedur pemeriksaan HyFoSy.
Diambil dari youtube²⁴

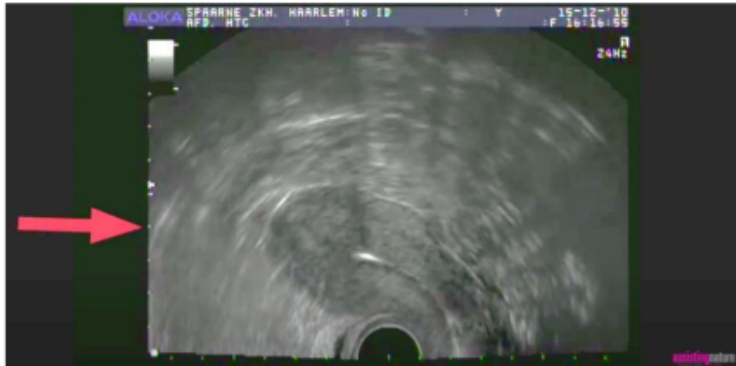
Beberapa gambaran USG yang dapat terlihat pada pemeriksaan HyFoSy (Gambar 24):



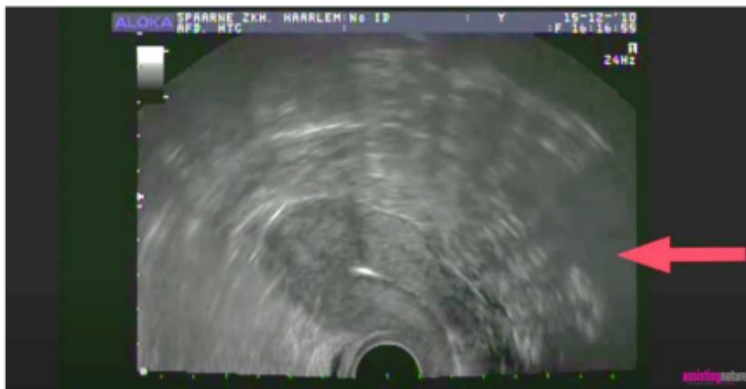A. Tampilan USG dari bawah ke atas, tanda panah merah menunjukkan ujung *probe* USG transvaginal.



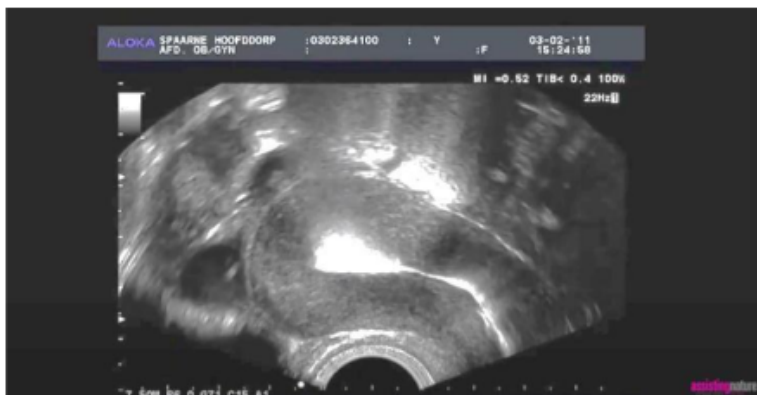B. Fundus uteri



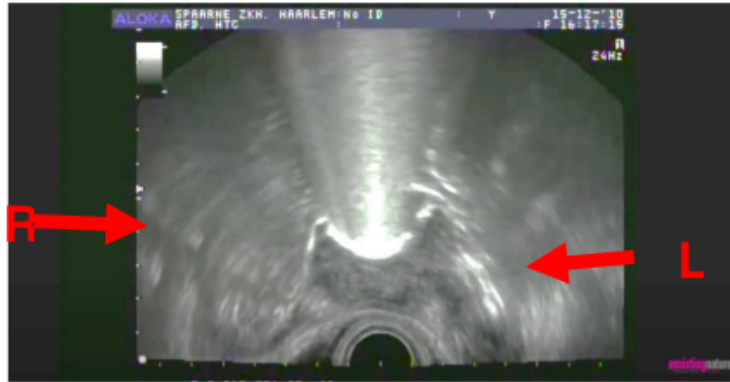C. Tanda panah merah menunjukkan dinding abdomen



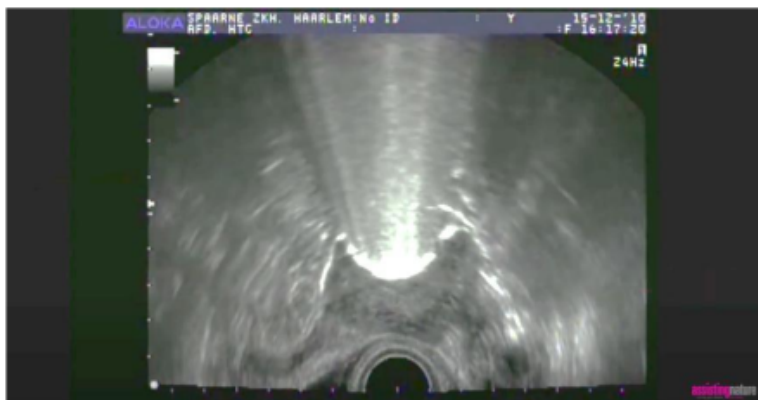
D. Tanda panah merah menunjukkan lokasi punggung



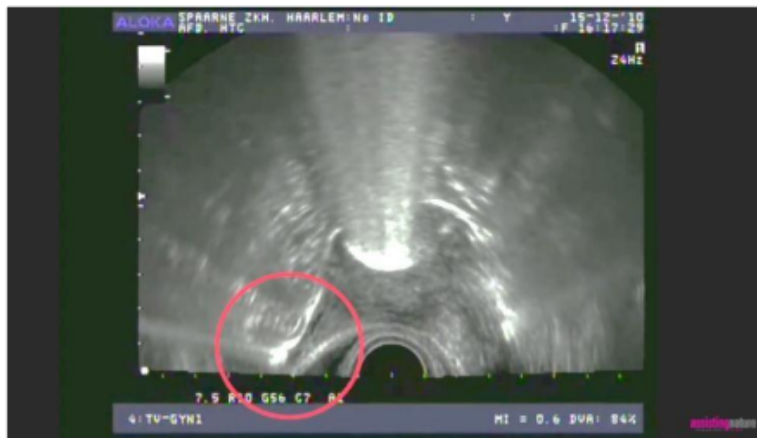E. Gambaran USG pada potongan longitudinal uterus, setelah *gel* busa dimasukkan, terdapat gambaran busa memenuhi kavum uterus hingga ke fundus.



F. Saat *probe* diarahkan ke kanan dan kiri lalu diputar 90 derajat dari potongan longitudinal uterus, maka akan tampak potongan transversal lalu tampak tuba fallopi kanan (huruf R) dan kiri (huruf L).



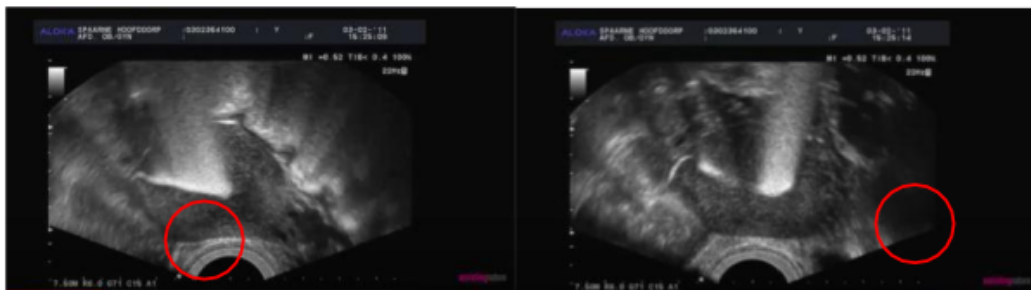
G. Tuba fallopi kanan segera terisi



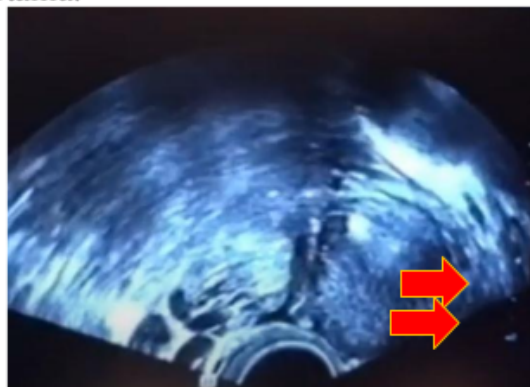
H. Terdapat aliran *gel* busa pada tuba fallopi kanan yang akan keluar ke kavum abdomen.



- I. Jika tidak terdapat aliran *gel* busa pada tuba falopi kanan yang keluar ke kavum abdomen dan tampak gambaran garis putih pada tuba falopi kanan, hal ini tetap menandakan bahwa tuba falopi terbuka. Gambaran ini tidak akan terlihat pada tuba falopi yang tersumbat.



- J. *Probe* kemudian diputar lagi dari potongan longitudinal uterus untuk mendapatkan potongan transversal uterus sehingga akan tampak tuba falopi yang pertama.



- K. Gambaran garis putih menunjukkan tuba paten (tanda panah merah).

Gambar 24. Gambaran USG pada pemeriksaan HyFoSy.
Diambil dari youtube^{11,24}

RUJUKAN

1. Ogutcuoglu B, Karadag C, Inan C, Dolgun ZN, Yoldemir AT, Aslanova L. Diagnostic utility of saline infusion doppler sonohysterography in endometrial mass lesions. *Pak J Med Sci.* 2016;32(2):284–8.
2. Nieuwenhuis LL, Hermans FJR, Bij de Vaate AJM, Leeftang MMG, Broilman HAM, Hehenkamp WJK, et al. Three-dimensional saline infusion sonography compared to two-dimensional saline infusion sonography for the diagnosis of focal intracavitary lesions (review). *Cochrane Database Syst Rev.* 2017;(5):CD011126
3. Zafar H, Naz M, Fatima U. Diagnostic accuracy of saline infusion sonohysterography for evaluation of uterine cavity abnormalities in patients with abnormal uterine bleeding. *Professional Med J.* 2019; 26(6):892-5.
4. Ahmadi F, Jahangiri N, Zafarani F, Vosough A. Pain perception and side effects during saline infusion sonohysterography with a balloon catheter: A randomized comparative study of cervical versus intrauterine catheter placement. *J Ultrasound Med.* 2020;39(9):1829-37
5. Bittencourt CA, Simoes RDS, Bernardo WM, Fuchs LFP, Junior JMS, Pastore AR, et al. Accuracy of saline contrast sonohysterography in detection of endometrial polyps and submucosal leiomyomas in women of reproductive age with abnormal uterine bleeding: Systematic review and meta-analysis. *Ultrasound Obstet Gynecol.* 2017;50(1):32–9.
6. Bosteels J, Kasius J, Weyers S, Broekmans FJ, Mol BWJ, D’Hooghe TM. Hysteroscopy for treating subfertility associated with suspected major uterine cavity abnormalities (review). *Cochrane Database Syst Rev.* 2015;(2):CD009461
7. Seshadri S, El-Toukhy T, Douiri A, Jayaprakasan K, Khalaf Y. Diagnostic accuracy of saline infusion sonography in the evaluation of uterine cavity abnormalities prior to assisted reproductive techniques: A systematic review and meta-analyses. *Hum Reprod Update.* 2015;21(2):262-74.

8. Moradan S, Darzi SN, Ghorbani R. Diagnostic value of saline infusion sonohysterography for detecting endometrial focal lesion. *Pan Afr Med J.* 2019;33:211.
9. Singh V, Mishra B, Sinha S, Agrawal S, Thakur P. Role of saline infusion sonohysterography in infertility evaluation. *J Hum Reprod Sci.* 2018;11(3):236-41.
10. Fakh IVF Fertility Group (2017) “HyFoSy (Hysterosalpingo-foam sonography)”, Diakses dari <https://www.youtube.com/watch?v=uusviEpJ32M&feature=youtu.be> pada tanggal 16 Desember 2020.
11. Situmorang H, Tantry HP, Gunardi ER. Hysterosalpingo-Foam sonography to replace HSG in evaluating tubal patency in Indonesian subfertile patients. *OJOG* 2020;10:1402-13
12. Parsons AK. Saline infusion sonohysterography. *Medica Mundi.* 2001;45(2):29-41.
13. Chawla I, Tripathi S, Vohra P, Singh P. To evaluate the accuracy of saline infusion sonohysterography (SIS) for evaluation of uterine cavity abnormalities in patients with abnormal uterine bleeding. *J Obstet Gynaecol India.* 2014;64(3):197–201.
14. Cullinan JA, Fleischer AC, Kepple DM, Arnold AL. Sonohysterography: A technique for endometrial evaluation. *Radiographics* 1995;15(3):501–14; discussion 515–6.
15. American Institute of Ultrasound in Medicine. AIUM Practice Guideline for The Performance of Sonohysterography. *J Ultrasound Med.* 2012;31:165-72.
16. American College of Obstetricians and Gynecologists’ Committee on Gynecologic Practice. Technology assessment in obstetrics and gynecology: sonohysterography. *Obstet Gynecol.* 2016;128(2):38–42.
17. Hoffman BL, Schorge JO, Bradshaw K, Halvorson L, Schaffer J, Corton M. Techniques used for imaging in gynecology. In: Hoffman BL, Schorge JO, Bradshaw K, Halvorson L, Schaffer J, Corton M. *Williams Gynecology.* 3rd ed. New York: Mc Graw Hill Education. 2016, 24-34.
18. Djuantono T, Tjahyadi D, Ritonga MNA. Saline-infusion sonohysterografi dan sonohisterosalpingografi. Dalam: Pribadi A, Mose JC, Wirakusumah F. *Ultrasonografi obstetri dan ginekologi.* Jakarta: Sagung Seto. 2011, 365-85.

19. Lindheim SR, Sprague C, Winter TC. Hysterosalpingography and sonohysterography: Lesson in Technique. *AJR*. 2006;186:24-9.
20. Breitkopf D, Goldstein SR, Seeds JW. ACOG technology assessment in obstetrics and gynecology: Saline infusion sonohysterography. *Obstet Gynecol*. 2003;102(3): 659-62.
21. Sabry ASA, Fadl SA, Szmigielski W, Alobaidely A, Ahmed SSH, Sherif H, et al. Diagnostic value of three-dimensional saline infusion sonohysterography in the evaluation of the uterus and uterine cavity lesions. *Pol J Radiol*. 2018;83:482-90.
22. Madhok R, Taneja V. Role of sonosalpingogram in correlation to hysterosalpingogram in assessment of infertility. *Int J Reprod Contracept Obstet Gynecol*. 2016;5(6):1936-43.
23. Maravi P, Verma V, Kaushal L, Patil A, Ahirwar C. Saline infusion sonography in assessment of endometrial pathologies in patients with thickened endometrium presenting with AUB. *J Evolution Med Dent Sci*. 2016;5(41):2498-502.
24. Assisting Nature (2019) "Hystero-salpingo-foam sonography (HyFoSy)", Diakses dari <https://www.youtube.com/watch?v=IEoprzL2ByY&feature=youtu.be> pada 16 Desember 2020
25. Gennima IVF (2018) "HyFoSy: a painless alternative to hysterosalpingogram using ultrasound scan", Diakses dari <https://www.youtube.com/watch?v=KkGETVs8NiA&feature=youtu.be> pada tanggal 16 Desember 2020

Saline Infusion Sonohysterography

ORIGINALITY REPORT

16%

SIMILARITY INDEX

15%

INTERNET SOURCES

8%

PUBLICATIONS

6%

STUDENT PAPERS

PRIMARY SOURCES

1	3lib.net Internet Source	2%
2	jurnal.fk.unand.ac.id Internet Source	2%
3	repository.unpad.ac.id Internet Source	2%
4	scholar.unand.ac.id Internet Source	2%
5	text-id.123dok.com Internet Source	2%
6	digilib.ui.ac.id Internet Source	1%
7	Submitted to Surabaya University Student Paper	1%
8	repository.unair.ac.id Internet Source	<1%
9	Submitted to Universitas Diponegoro Student Paper	<1%
10	Baiq Yuni Fitri Hamidiyanti, Fitra Arsy Nur Cory'ah, Ati Sulianty, Royani Agustina. "Studi Kasus: Asuhan Kebidanan Pada Ny "H" Dengan Hiperplasia Endometrium", Indonesian Health Issue, 2023 Publication	<1%
11	evalismawatiblog.wordpress.com Internet Source	<1%

12	zombiedoc.com Internet Source	<1 %
13	Submitted to UIN Sunan Gunung Djati Bandung Student Paper	<1 %
14	www.alomedika.com Internet Source	<1 %
15	Herlina Wati. "DETEKSI MALARIA FALCIFARUM DENGAN METODE IMMUNOCHROMATOGRAPHIC TEST (ICT)", JURNAL KEDOKTERAN, 2019 Publication	<1 %
16	anggasuryadi.wordpress.com Internet Source	<1 %
17	de.scribd.com Internet Source	<1 %
18	adoc.tips Internet Source	<1 %
19	core.ac.uk Internet Source	<1 %
20	Lilis Pratiwi. "HUBUNGAN USIA REPRODUKSI DENGAN KEJADIAN MIOMA UTERI DI RSUP. PROF. DR. R.D. KANDOU MANADO", e-CliniC, 2013 Publication	<1 %
21	www.researchgate.net Internet Source	<1 %
22	eprints.polsri.ac.id Internet Source	<1 %
23	setsauna.com Internet Source	<1 %
24	digilib.unimed.ac.id Internet Source	<1 %

25	fliphtml5.com Internet Source	<1 %
26	repository.unsri.ac.id Internet Source	<1 %
27	ANDI KHAERUNI, ANTONIUS SUWANTO, BUDI TIAHJONO, MEITY SURADJI SINAGA. "Deteksi Cepat Penyakit Pustul Bakteri pada Kedelai Menggunakan Teknik PCR dengan Primer Spesifik", HAYATI Journal of Biosciences, 2007 Publication	<1 %
28	gudangmadu.com Internet Source	<1 %
29	tresia-umarianti.blogspot.com Internet Source	<1 %
30	www.liputan6.com Internet Source	<1 %

Exclude quotes On

Exclude matches < 2 words

Exclude bibliography On

Saline Infusion Sonohysterography

GRADEMARK REPORT

FINAL GRADE

/0

GENERAL COMMENTS

Instructor

PAGE 1

PAGE 2

PAGE 3

PAGE 4

PAGE 5

PAGE 6

PAGE 7

PAGE 8

PAGE 9

PAGE 10

PAGE 11

PAGE 12

PAGE 13

PAGE 14

PAGE 15

PAGE 16

PAGE 17

PAGE 18

PAGE 19

PAGE 20

PAGE 21

PAGE 22

PAGE 23

PAGE 24

PAGE 25

PAGE 26

PAGE 27

PAGE 28

PAGE 29

PAGE 30

PAGE 31

PAGE 32

PAGE 33

PAGE 34

PAGE 35

PAGE 36

PAGE 37

PAGE 38

PAGE 39

PAGE 40

PAGE 41

PAGE 42

PAGE 43

PAGE 44

PAGE 45

PAGE 46

PAGE 47

PAGE 48

PAGE 49

PAGE 50

PAGE 51

PAGE 52

PAGE 53

PAGE 54

PAGE 55

PAGE 56
