



ISSN 2406-7431

*Jurnal*  
**KEDOKTERAN &  
KESEHATAN**

Publikasi Ilmiah Fakultas Kedokteran Universitas Sriwijaya

JKK

Volume 1

No. 1

Oktober 2014

ISSN 2406-7431

Penerbit :

Fakultas Kedokteran Universitas Sriwijaya

Jl. Dr. Mochammad Ali Kompleks RSMH Palembang 30126, Indonesia

Telp. 0711-373438, Fax. 0711-373438, email: [jurnalfkunsri@yahoo.co.id](mailto:jurnalfkunsri@yahoo.co.id)



ISSN 2406-7431

# *Jurnal* **KEDOKTERAN & KESEHATAN**

Publikasi Ilmiah Fakultas Kedokteran Universitas Sriwijaya

JKK	Volume 1	No. 1	Oktober 2014	ISSN 2406-7431
-----	----------	-------	--------------	----------------

Penerbit :  
**Fakultas Kedokteran Universitas Sriwijaya**  
Jl. Dr. Moehammad Ali Kompleks RSMH Palembang 30126, Indonesia  
Telp. 0711-373438, Fax. 0711-373438, email : [jurnalfkunsri@yahoo.co.id](mailto:jurnalfkunsri@yahoo.co.id)

# *Jurnal* **KEDOKTERAN & KESEHATAN**

(DAHULU MAJALAH KEDOKTERAN SRWIJAYA)

ISSN 2406-7431

**Pimpinan Redaksi**  
R.M. Suryadi Tjekyan

**Wakil Pimpinan Redaksi**  
Ferry Yusrizal

**Redaktur**  
R.M. Suryadi Tjekyan  
Soenarto  
Hermansyah  
M. Athuf Thaha  
Mgs. Irsan Saleh  
Kms. Yusuf Effendi

**Mitra Bestari**  
Mohamad Sadikin (Jakarta)  
Lukman Hakim Makmun (Jakarta)  
Handono Kalim (Malang)  
Kuntoro (Surabaya)

---

**Alamat Redaksi**  
Fakultas Kedokteran Universitas Sriwijaya  
Jl. Dr. Moehammad Ali Kompleks RSMH Palembang 30126, Indonesia  
Telp. 0711-373438, Fax. 0711-373438, email : [jurnalfkunsri@yahoo.co.id](mailto:jurnalfkunsri@yahoo.co.id)

**Artikel Penelitian**

1. Perbedaan Ekspresi *Epidermal Growth Factor Receptor* Pada Karsinoma Tiroid Papilari dan Folikular. *Syaugi, Henny Sulastri, Aida Farida, Ya'kub Rahadiyanto* 1-5
2. Ketepatan Uji Tubex TF® Dalam Mendiagnosis Demam Tifoid Anak Pada Demam Hari ke-4. *Mimi Marleni, Yulia Iriani, Wisman Tjuandra, Theodorus* ..... 6-10
3. Profil Lipid Pada Fase Akut Demam Berdarah Dengue. *Sari Mulia, Yulia Iriani, Zarkasih Anwar, Theodorus* ..... 11-17
4. Uji Aktivitas Antidislipidemia *In Vivo* Fraksi Ekstrak Daun Salam (*Eugenia polyantha*) Pada Tikus Galur Wistar Yang Diinduksi Diet Tinggi Lemak. *Nini Irmadoly, Frandi Wirajaya, Shelvya Chalista, Felicia Ivanty Fam, Ha Sakinah Se*..... 18-21
5. Persepsi Mahasiswa dan Dosen Tentang Ketercapaian Kompetensi Dasar dan Klinis KBK 2006/2007 dan KBK 2011/2012 Pendidikan Dokter di FK Unsri. *Herdinta Yudaristy, Irfanuddin, Mutiara Budi Azhar* ..... 22-30
6. Perbandingan Efektifitas *Chlorhexidine Gluconate* 4% dan *Povidone Iodine* 10% Pada Perawatan Luka Patah Tulang Terbuka Derajat III. *Doni Kurniawan, Muzakkie, Ismail Bastomi, Theodorus, D.Y. Riyanto* ..... 31-36
7. Karakteristik Penderita Kejang Demam di Instalasi Rawat Inap Bagian Anak Rumah Sakit Muhammad Hoesin Palembang. *Rini Nindela, Msy. Rita Dewi, Iskandar Z. Ansori* ..... 37-41
8. Pengaruh Yoga Antenatal Terhadap Pengurangan Keluhan Ibu Hamil Trimester III. *Devi Mediarli, Sulaiman, Rosnani, Jawiah* ..... 42-48
9. Pengaruh Lama Hipertensi Terhadap Penyakit Jantung Koroner di Poliklinik Kardiologi RSUP. Dr. Mohammad Hoesin Palembang 2012. *Ira Dwi Novriyanti, Ferry Usnizar, Irwan* ..... 49-54
10. Identifikasi Polimorfisme Glu298Asp Gen Enos Pada Penderita Preeklampsia di Rumah Sakit Dr. Mohammad Hoesin Palembang. *Fadel Fikri Suharto, Mgs. Irsan Saleh, Subandrate*..... 55-60

**Tinjauan Pustaka**

11. Peran *Small Dense Low Density Lipoprotein* Terhadap Penyakit Kardiovaskular. *Phey Liana* ..... 61-66
12. Kelainan Mata Pada Penyakit Kusta. *Riani Erna* ..... 67-71

## Kelainan Mata Pada Penyakit Kusta

Riani Erna

Departemen Ilmu Kesehatan Mata FK Unsri/ RS Dr. Moh Hoesin Palembang,  
Fakultas Kedokteran, Universitas Sriwijaya

rianierna@vmail.com

### Abstrak

Kelainan mata pada kusta dapat menyebabkan perubahan pada kelopak mata akibat gangguan saraf dan otot kelopak mata, kelenjar lakrimalis, kelainan pada kornea dan kerusakan pada iris. Penyakit kusta ditularkan secara langsung dari penderita kusta aktif pada orang lain melalui saluran pernapasan dan kulit. Penyebaran kuman kusta ke mata umumnya terjadi secara hematogen, *ascenden* dari hidung atau perluasan secara langsung dari kulit muka dan dahi atau penularan melalui kulit dan saluran pernapasan. Di Indonesia jumlah kebutaan akibat lepra sekitar 350.000-400.000 dari seluruh kasus. Komplikasi pada mata terjadi pada  $\pm$  50-90% pasien lepra. Secara klinis diagnosis kelainan kusta pada mata dapat ditegakkan berdasarkan anamnesis seperti adanya riwayat kontak dengan penderita kusta, pemeriksaan oftalmologi dan pemeriksaan penunjang yang sesuai dengan gejala klinis. Tindakan pencegahan lebih baik dibandingkan perawatan pasien buta akibat lepra sehingga penting dilakukan skrining mata untuk deteksi dini pada seluruh penderita kusta. Untuk mengenal lebih jauh kelainan mata pada kusta dan masih adanya sindroma fobia terhadap penderita kusta, maka penulis merasa perlu menjelaskan gejala klinis, etiopatogenesis, cara menegakkan diagnosis serta penatalaksanaannya.

**Kata kunci:** Kelainan Mata, Lepra, Gejala Klinis, Etiopatogenesis, Penatalaksanaan.

### Abstract

Leprosy in the eye caused by disorder of the eyelid, such as nerve and orbicularis muscle, lacrimal system, disorder of the cornea and injury of the iris. The leprosy was transmitted by contact with untreated patient to another people by nasal discharge or sneezing and the skin. Transmitted leprosy by microorganism to the eye by hematogenous, ascending from skin or forehead or upper respiratory. In Indonesia the total of blindness caused by leprosy  $\pm$  350.000 - 450.000 from all cases. The eyes complication about 50-90% from leprosy patient. Clinical diagnosis of leprosy in the eye can be established based on anamnesis historical contact with the leprosy patient, ophthalmology examination and investigation appropriate checking clinical. Precaution is better than treatment of patient blind from leprosy, so it is important for all patient to do eye screening for detection all of leprosy patient. To know more about eye disorder in leprosy and the persistence of the syndrome phobia for leprosy patient, the writer more explain about aetiopathogenesis, how to diagnosis

**Keywords:** Eye disorder, Leprosy, Clinical finding, Aetiopathogenesis, Treatment

No. REG. PUBLIKASI DOSEN	
FAKULTAS KEDOKTERAN UNSRI	
13-04-2016	
09	13
11	02
14	03
-01027	

### 1. Pendahuluan

Kusta adalah penyakit menular kronis, bersifat progresif yang disebabkan infeksi kuman *Mycobacterium leprae*. Penyakit Kusta pertama kali ditemukan oleh G.H. Armauer Hansen pada tahun 1874. Penyakit ini pertama-tama

menyerang saraf tepi, selanjutnya dapat menyerang kulit, saluran napas bagian atas, mukosa mulut, mata, sistem retikuloendotelial, otot, tulang dan testis. Kusta mempunyai nama lain seperti lepra dan morbus Hansen. Kuman *Mycobacterium leprae* bersifat obligat intraselular yang merupakan basil tahan asam berbentuk batang dan tidak dapat dikultur pada media buatan maupun kultur jaringan.<sup>1-3</sup>

Penyakit kusta dapat mengenai semua umur. Insiden pada wanita dan pria adalah sama dengan masa inkubasi antara 3-12 tahun. Lebih kurang sekitar 10-12 juta kasus kusta di dunia, lima juta diantaranya mendapat pengobatan dan sepertiganya mengalami cacat badan. Didunia lebih kurang seperempat juta penderita kebutaan yang diakibatkan oleh kusta. Prevalensi penderita kusta di Indonesia adalah 1 per 10.000 penduduk. Di Indonesia jumlah kebutaan akibat lepra sekitar 350.000-400.000 dari seluruh kasus. Komplikasi pada mata terjadi pada  $\pm$  50-90% pasien lepra. Insiden kebutaan pada kusta dipengaruhi oleh faktor lamanya penyakit, tipe penyakit, daerah geografis dan terapi.<sup>1,2,4,10</sup>

Penyakit kusta ditularkan secara langsung dari penderita kusta aktif pada orang lain melalui saluran pernapasan dan kulit. Penyebaran kuman kusta ke mata umumnya terjadi secara hematogen, *ascenden* dari hidung atau perluasan secara langsung dari kulit muka dan dahi atau penularan melalui kulit dan saluran pernapasan. Perjalanan penyakit mata pada kusta terjadi melalui dua bentuk yaitu tuberkuloid dan lepromatosa.<sup>1,2,6,7,11</sup> Kelainan mata pada kusta dapat menyebabkan perubahan pada kelopak mata akibat gangguan saraf dan otot kelopak mata, kelenjar lakrimalis, kelainan pada kornea dan kerusakan pada iris.<sup>1,2,4,6</sup> Secara klinis diagnosis kelainan kusta pada mata dapat ditegakkan berdasarkan anamnesis seperti adanya riwayat kontak dengan penderita kusta, pemeriksaan oftalmologi dan pemeriksaan penunjang yang sesuai dengan gejala klinis.

Terapi yang paling efektif saat ini adalah pemberian *Multy Drug Therapy (MDT)* yaitu Rifampisin, Dapson, dan Lampren. Tindakan pencegahan lebih baik dibandingkan perawatan pasien buta akibat lepra sehingga penting dilakukan skrining mata untuk deteksi dini pada seluruh penderita kusta. Pada beberapa keadaan kelainan mata pada kusta tindakan operasi dapat dilakukan.<sup>2,5,9</sup>

## 2. Pembahasan

**Etiopatogenesis.** Kuman kusta masuk kedalam tubuh melalui mukosa nasal, saluran napas, dan bagian kulit tubuh yang lecet. Kuman lepra ditangkap dan berkembang biak didalam sel monosit darah. Sel monosit kemudian pecah sehingga kuman lepra menyebar secara sistemik keseluruh organ lainnya termasuk kedalam mata.<sup>1,2,4,14</sup> Kuman kusta merupakan parasit obligat intraseluler, terutama pada sel makrofag disekitar pembuluh darah superfisial lapisan dermis kulit dan sel schwann pada jaringan saraf, yang merupakan target untuk pertumbuhan kuman kusta.<sup>4,6,14,15</sup>

Bila kuman kusta telah masuk tubuh, maka tubuh akan bereaksi mengeluarkan makrofag yang berasal dari sel monosit untuk memfagosit kuman tersebut. Bila terjadi kelumpuhan sistem atau sistem imun yang rendah maka makrofag tidak sanggup menghancurkan kuman kusta, sehingga kuman dapat memperbanyak diri (membelah)

yang pada akhirnya merusak jaringan, keadaan ini akan muncul bentuk lepromatosa. Manifestasi kuman kusta pada jaringan juga dipengaruhi oleh kemampuan adaptasi kuman kusta terhadap suhu tubuh, virulensi dan waktu regenerasi kuman kusta.<sup>2,6,9,14,16</sup>

Kelainan mata akibat infeksi kuman *Mycobacterium leprae* melalui 4 cara, yaitu:

1. Infiltrasi secara langsung kuman kusta terhadap mata atau kelopak mata.
2. Pajanan langsung kuman lepra terhadap nervus trigeminus dan nervus fasialis.
3. Inflamasi sekunder pada mata akibat infiltrasi kuman kusta.
4. Komplikasi sekunder akibat infeksi kuman disekitar mata.<sup>1,2,4,6</sup>

Perjalanan penyakit kelainan mata pada kusta terbagi menjadi dua bentuk, yaitu: tuberkuloid dan lepromatosa.<sup>2,6,11</sup> Pada bentuk tuberkuloid didapatkan sedikit lesi pada kulit dan saraf, dan tidak mengenai organ yang lebih dalam.<sup>1,2,11</sup> Bentuk ini jarang bermanifestasi ke intraokuler, tetapi lebih sering terjadi pada mata bagian luar seperti lagophtalmus, keratitis *exposure* dan kekeruhan kornea.<sup>4,11</sup> Bentuk lesi yang ditemukan pada kulit palpebra berbatas tegas, hipopigmentasi dan hipoanestesi. Bentuk lepromatosa sering bermanifestasi ke intraokuler seperti uveitis, iritis, atrofi iris. Lesi kulit tidak berbatas tegas, menebal, hiperpigmentasi dan anestesi.<sup>1,2,4,6,11</sup>

Kerusakan saraf terjadi akibat invasi dan infiltrasi kuman kusta terhadap serabut saraf sehingga menimbulkan pembengkakan atau penebalan saraf tepi. Kelainan pada palpebra kelopak mata dan otot-otot palpebra dikaitkan oleh gangguan pada nervus trigeminus dan nervus fasialis. Kerusakan cabang zigomatikus dan temporalis nervus fasialis menyebabkan paresis otot orbikularis okuli, sehingga terjadi lagofthalmus. Kelainan ini diperberat oleh kekakuan palpebra, atrofi kulit dan otot orbikularis.<sup>1,2,4,6,11</sup>

Kerusakan cabang oftalmikus nervus trigeminus menimbulkan anestesi konjungtiva dan kornea yang mengakibatkan hilangnya sensasi, kekeringan, inflamasi dan infeksi pada kornea.<sup>11,17</sup> Kombinasi kerusakan nervus trigeminus dan nervus fasialis dapat terjadi pada awal penyakit sehingga sering terjadi keratitis *exposure* yang menyebabkan kekeruhan dan kerusakan pada kornea. Ulserasi kornea dapat terjadi pada kerusakan kornea yang lebih lanjut.<sup>4,6,17</sup>

Lesi kornea dapat disebabkan dua faktor, pertama secara langsung melalui inflamasi pada iris dan badan siliaris yang berulang dan lama, yang menyebabkan gangguan fungsi endotel kornea sehingga timbul edema kornea. Kedua terjadi lesi kornea berupa erosi, keratitis dan ulkus kornea yang disebabkan oleh lagofthalmus dan penurunan sensasi kornea oleh karena kerusakan nervus trigeminus dan nervus fasialis sehingga terjadi keratitis

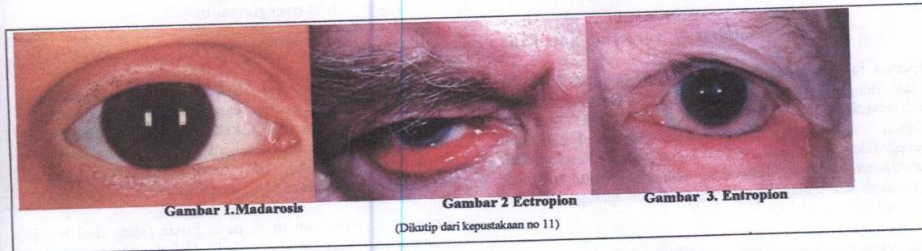
*exposure* pada permukaan kornea.<sup>1,5,11</sup> Iris dan badan siliaris secara anatomi mempunyai banyak serabut otot kecil-kecil dan serabut saraf tak bermielin.<sup>12,13</sup> Letak iris dan badan siliaris juga merupakan daerah yang cukup tertutup dan jaringan yang bersuhu relatif dingin sehingga merupakan tempat predileksi berkembangnya *mycobacterium leprae*.<sup>4,6</sup>

**Manifestasi Klinis.** Manifestasi klinis pada mata lebih banyak dijumpai pada penderita bentuk lepromatosa dibandingkan bentuk tuberkuloid. Kelainan mata pada kusta sering mengenai daerah anterior mata dibandingkan bagian posterior.<sup>2,4</sup> Keluhan yang sering timbul pada pasien sangatlah bervariasi, tergantung pada manifestasi yang muncul pada mata. Beberapa keluhan pada mata adalah keluarnya air mata secara berlebihan atau lakrimasi, epifora, rasa terbakar pada mata terutama saat bangun pagi. Pasien sering mengeluh tidak dapat memejamkan mata oleh karena adanya lagofthalmus, mata merah, silau, rasa manganjal, mata kabur sampai penurunan tajam pengelihatannya yang progresif.<sup>1-4,5,6,10,14</sup> Perubahan pada kelopak mata dapat terjadi akibat infiltrasi pada kulit kelopak mata berupa hilangnya elastisitas kulit, entropion, trikiasis, ektropion. Atropi Kelenjar Meibom dapat terjadi sehingga mengakibatkan produksi air mata menurun. Atropi tarsus mengganggu efisiensi fungsi penyebaran air mata dan proses pembersihan pada permukaan kornea.<sup>2,4,11,14</sup>

Kelainan pada kornea umumnya berupa keratitis akibat lagofthalmus, penurunan sensasi kornea yang dapat

menjadi penyebab terjadinya ulkus kornea.<sup>14,17</sup> Kornea yang tidak sensitif dan tidak terlindungi akan mudah rusak akibat kekeringan dan benda asing. Manifestasi lain kelainan mata pada kusta adalah keratitis pungtata, panus dan penebalan saraf kornea. Penebalan saraf kornea merupakan tanda patognomik kelainan mata pada kusta, tetapi kelainan ini tidak berhubungan dengan menurunnya sensasi kornea.<sup>2,4,14,17,18</sup> Kelainan mata pada kusta dapat terjadi dalam bentuk skleritis, iridosiklitis dan episkleritis. Patofisiologi terjadinya skleritis belum diketahui dengan pasti. Tanda utama iridosiklitis adalah injeksi siliar dan injeksi konjungtiva, edema kornea, *se/l* dan *flare* dibalik mata depan, pupil mengecil dan atropi iris.<sup>1,2,4,11,14</sup> Komplikasi akibat terkenanya struktur dekat mata antara lain madarosis, alis mata rontok dan sumbatan duktus nasolakrimalis yang terjadi karena destruksi mukosa hidung dan absorpsi tulang hidung.<sup>1,2</sup>

**Diagnosa.** Diagnosa kelainan mata pada kusta ditegakkan berdasarkan anamnesis, pemeriksaan oftalmologis dan pemeriksaan penunjang. Dari anamnesis perlu diketahui riwayat kontak dengan penderita aktif. Pada penderita kelainan kusta pada mata yang dini jarang memberikan keluhan dan gejala klinis, sehingga penderita tidak menyadari adanya kelainan pada mata. Beberapa keluhan penderita berupa pengelihatannya kabur, mata merah, fotofobi, epifora, lakrimasi dan nyeri ringan sampai berat. Penderita juga mengeluh tidak dapat menutup mata saat tidur dan gangguan kosmetik berupa rontoknya alis mata dan bulu mata.<sup>2,4,6,11,14</sup>



Gambar 1. Madarosis

Gambar 2 Ectropion

Gambar 3. Entropion

(Dikutip dari kepustakaan no 11)

Pemeriksaan oftalmologis dapat ditemukan gejala penurunan tajam pengelihatannya, madarosis, trikiasis, ektropion, entropion dan lagofthalmus.<sup>19,20</sup> Pemeriksaan biomikroskopi lampu celah pada konjungtiva dapat ditemukan injeksi konjungtiva, sedangkan pada kornea dapat ditemukan keratitis pungtata, ulkus, jaringan parut, panus, penebalan saraf kornea dan sensasi kornea yang menurun. Kelainan mata pada kusta lainnya adalah berupa iritis, iridosiklitis, episkleritis. Katarak dapat terjadi akibat iridosiklitis yang memberikan gambaran abu-abu atau keputihan pada lensa sesuai derajat kekeruhan lensa.<sup>2,4,14,19</sup>

**Penatalaksanaan.** Tindakan pencegahan sedini mungkin penting dilakukan terhadap penderita kelainan mata pada kusta. Pada penderita dijelaskan untuk menghindari menggosok mata atau perlakuan kasar pada mata untuk mencegah erosi kornea.<sup>4,6</sup> Penderita diingatkan untuk rajin mengedipkan mata agar terhindari dari kekeringan pada permukaan kornea, selalu bercermin untuk melihat kelainan pada mata, serta waspada terhadap pengelihatannya yang buram agar segera berobat untuk penatalaksanaan sedini mungkin. Pemakaian kacamata pelindung atau kacamata renang untuk menghindari kerusakan kornea.<sup>1,2,4,6</sup>

Pada keadaan lagoftalmus latihan mengedip dapat dilakukan untuk memperkuat otot palpebra yang belum lumpuh, dilakukan tiga kali sehari dengan menutup kuat mata selama 5-10 detik, dilakukan berulang-ulang sebanyak 20 kali. Pemberian tetes mata buatan dianjurkan untuk mencegah kekeringan pada permukaan kornea seperti metilselulosa 1%, povinil alkohol 1-3%. Mata harus dilindungi selama tidur dengan menggunakan plester untuk merapatkan celah mata yang terbuka, *bland-ointments*, vaselin atau parafin cair.<sup>2,4,8</sup>

Penatalaksanaan iridosisiklitis dapat dilakukan dengan pemberian obat dilatasi pupil, anti inflamasi, kompres panas, monitor tekanan intra okuler, pemberian antibiotika jika ada infeksi sekunder, analgetik dan istirahat. Tetes atau salep mata atropin 1-2% dapat diberikan untuk dilatasi pupil, jika satu obat tidak berespon maka dapat dikombinasi dengan pemberian pilokarpin 2,5% atau 5%. Bila ditemukan dakriosistitis, dapat diberikan antibiotik sistemik dan pemberian kompres panas.<sup>4,6</sup>  
 WHO (World Health Organization) pada tahun 1981 mengeluarkan rekomendasi pengobatan sistemik kusta

dengan rejimen kombinasi yang selanjutnya dikenal sebagai rejimen MDT-WHO. Rejimen ini terdiri atas kombinasi obat-obat rifampisin, dapson, Lampren.<sup>2,5,9</sup>

Dapson biasanya diberikan sebagai dosis tunggal, yaitu 50-100 mg/hari untuk dewasa atau 2 mg/kg BB untuk anak-anak. Rifampisin dalam dosis tunggal 600 mg.hari (5-15 mg/kg BB) mampu membunuh kuman kira-kira 99,9% dalam waktu beberapa hari. Pemberian 600 mg atau 1200 mg sebulan sekali ditoleransi dengan baik. Lampren diberikan dalam dosis 50 mg/ hari atau 100 mg tiga kali seminggu dan untuk anak-anak 1 mg/kg BB/hari. Disamping pemberian diatas, Lampren juga diberikan dalam dosis 300 mg setiap bulannya.<sup>1,2,5</sup>

Tindakan operasi dapat dilakukan pada kelainan mata kusta yang lanjut, tergantung pada manifestasi kelainan yang muncul. Jenis operasi yang dapat dilakukan adalah tarsoraf, ekstraksi katarak, tarsotomi, temporal muscle transfer.<sup>1,2,4,9</sup> Operasi tarsoraf bertujuan untuk mendekatkan margo palpebra yang tidak dapat lagi dirapatkan. Seperti pada keadaan lagoftalmus, ektropion danulkus kornea.<sup>1,4,6</sup>



A. Serpentine sutured to close tarsoraphy site. B. 6-0 Silk suture tied over rubber band bolsters

Gambar 4. Tarsoraf mata kanan pada lagoftalmus dikopi dari kepustakaan no.6

Operasi tarsotomi dapat dilakukan pada keadaan bulu mata mengarah kedalam permukaan kornea sehingga menyebabkan defek pada kornea seperti pada entropion dengan trikiasis. Dengan tarsotomi diupayakan mengarahkan bulu mata keluar sehingga tidak mengenai permukaan kornea. Ekstraksi katarak dilakukan jika ditemukan kekeruhan lensa yang telah mengganggu fungsi pengelihatn penderita.<sup>1,6,19</sup>

Dakriosistorinostomi dapat dilakukan pada keadaan adanya obstruksi duktus nasolakrimalis total. Tindakan ini bertujuan untuk membentuk jalur anastomosis antara sakus lakrimalis dengan hidung. Pada keadaan obstruksi duktus nasolakrimalis parsial dapat dilakukan dakrioplasti balon.<sup>1,4</sup>

Operasi TMT (Temporalis Muscle Transfer) adalah memindahkan arah serabut otot temporalis kemudian disambung dengan menggunakan graft yang berasal dari fascia lata sampai ke sudut mata dekat dengan pangkal hidung menelusuri tepi kelopak mata. Dengan demikian jika penderita mengigit akan terjadi gerakan menutup

mata. Indikasi operasi dilakukan pada lagoftalmus dengan sensibilitas kornea yang masih baik. Komplikasi mata pada tindakan TMT kadang-kadang dapat terjadi setelah beberapa tahun. Hal ini terjadi karena tegangan graft yang berlebihan dari tendon fasia lata yang di *anastomose* dengan tendo temporalis.<sup>1,6,9</sup>

**Prognosis.** Kelainan mata pada kusta tahap dini masih mempunyai prognosis yang baik oleh karena manifestasi klinis pada mata belum banyak muncul. Namun terkadang kita sulit menemukan kelainan mata pada penderita kusta tahap dini. Pada tahap lanjut manifestasi okular telah muncul sehingga prognosis menjadi kurang baik. Jika sudah ditemui defek pada kornea baik hal ini akan mempengaruhi tajam pengelihatn, terutama jika mengenai bagian sentral.

### 3. Kesimpulan

Penyakit kusta ditularkan secara langsung dari penderita kusta aktif pada orang lain melalui saluran pernapasan dan kulit. Penyebaran kuman kusta ke mata umumnya



terjadi secara hematogen, *ascenden* dari hidung atau perluasan secara langsung dari kulit muka dan dahi atau penularan melalui kulit dan saluran pemapasan. Perjalanan penyakit mata pada kusta terjadi melalui dua bentuk yaitu tuberkuloid dan lepromatosa. Kelainan mata pada kusta dapat menyebabkan perubahan pada kelopak mata akibat gangguan saraf dan otot kelopak mata, kelenjar lakrimalis, kelainan pada kornea dan kerusakan pada iris. Secara klinis diagnosis kelainan kusta pada mata dapat ditegakkan berdasarkan anamnesis seperti adanya riwayat kontak dengan penderita kusta, pemeriksaan oftalmologi dan pemeriksaan penunjang yang sesuai dengan gejala klinis. Terapi yang paling efektif saat ini adalah pemberian *Multy Drug Therapy (MDT)* yaitu Rifampisin, Dapsone, dan Lampren. Tindakan pencegahan lebih baik dibandingkan perawatan pasien buta akibat lepra sehingga penting dilakukan skrining mata untuk deteksi dini pada seluruh penderita kusta. Pada beberapa keadaan kelainan mata pada kusta tindakan operasi dapat dilakukan. Seperti Tarsorafasi, tarsotomi, TMT (Temporalis Muscle Transfer) pada keadaan lagofthalmus yang berat.

#### Daftar Acuan

- Schwab IR, Ostler HB, Dawson CR, Hansen Disease of the eye, In: Taswan W, Jaeger EA, editors.
- Duane's Clinical Ophthalmology vol.5 Philadelphia: Lippincott Williams & Wilkins; 2001. p 1-9, 21-30.
- Arrington JM. Hansen Disease. Available from: <http://www.emedicine.com> (Last Up date : July 19, 2004).
- Lewallen S, Courtright P. Blindness in Africa: Present situation and Future need. Br J Ophthalmol 2001;85: 897-903.
- Brand ME, Ffytche TF. Eye complication of leprosy. In Convit J, Hasting RC, editors, Leprosy 2<sup>nd</sup> edition. New York: Churchill Livingstone; 1998: p. 223-42.
- Whitcher JP, Srinivasan M, Upadhyay MP, Corneal Blindness: a global prespective. Buletin WHO 2001; 85:897-903.
- Bryceson A, Pfaltzgraff RE, The eye in leprosy. In: Leprosy 3<sup>rd</sup> edition. Edinburgh: Churchill Livingstone; 1990: p.153-63, 176-7.
- Eva PR Leprosy. In General Ophthalmology. Vaughan DG, Asbury T, Eva PR, Whitcher JP editors. 16<sup>th</sup> edition. London: Appeton & Lang; 2004. p 334-5.
- Pavan-Langston D. Cornea and external disease. In: Manual of Ocular Diagnosis and therapy, 3<sup>rd</sup> edition, Philadelphia: Lippincott Williams & Wilkins; 2002: p 67-98
- Leprosy (monography in CD ROM) Soewono JPH, Suparniati E, RSK Sitanala, Tangerang; 2000.
- Liangbin Y, Goucheng Z, Zhiju Z, Wenzhong L, Ganyun YE, A survey of blindness and poor vision in leprosy patients. Chin Med J 2003; 116:682-4
- Daniel E, Koshy S, Rao GS, Rao PSSS. Ocular complication in newly diagnosed borderline lepromatous and lepromatous leprosy patients. Baseline profile of the Indian Cohort. Br J Ophthalmol 2002; 86:1336-40.
- Newels FW. Ophthalmology. In Principles and Concepts. 6<sup>th</sup> edition. Princeton: The C.V. Mosby Company; 203: p.7-11, 61-6, 70
- Kaufman PL, Alm A. Adler's. Clinical Application In Physiology of The Eye. 7<sup>th</sup> edition. St Louis: Mosby; 2003: p.47-97.
- Lewallen S, Tungpakorn N, Kim SH, Courtright P. Progression of the eye disease in "cured" leprosy patients: implication for understanding the pathophysiology of ocular disease and for addressing eyecare needs. Br J Ophthalmol 2000; 84: 817-21.
- Kerdel FA, Acosta FJ. Hansen Disease. In: Dermatology, Int ed. Boston: MC Graw Hill; 2003: p.87-9.
- Hogeweg M. Ocular Leprosy. Int J Of Lepr Other Mycobact Dis; 69:30-5
- Daniel E. Corneal sensation in leprosy. Int J lepr Other Mycobact Dis 1999;67:298-31
- Whitcher JP, Srinivasan M, Leprosy-a new look at old disease, Br J Ophthalmol 2000; 84:809-12
- Courtright P, Lewallen S, Tungpakorn N, Cho BH, Lim YK, Lee HJ. Cataract in Leprosy patient; cataract surgical coverage, barriers to acceptance of Surgery and out come of surgery in a population based survey in Korea. Br J Ophthalmol 2001; 85:643-7.
- Guimares FC, Cruz AAV, Eyelid changes in long-standing leprosy. Ophthal Plast & Reconst Surg 1998; 14:239-43.