



ISSN 2406-7431

Jurnal
**KEDOKTERAN &
KESEHATAN**

Publikasi Ilmiah Fakultas Kedokteran Universitas Sriwijaya

JKK

Volume 2

No. 2

April 2015

ISSN 2406-7431

Penerbit :

Fakultas Kedokteran Universitas Sriwijaya

Jl. Dr. Moehammad Ali Kompleks RSMH Palembang 30126, Indonesia

Telp. 0711-373438; Fax. 0711-373438, email: jurnalfkunsri@yahoo.co.id

Jurnal **KEDOKTERAN & KESEHATAN**

ISSN 2406-7431

Penanggung Jawab
Dekan Fakultas Kedokteran Universitas Sriwijaya

Pengarah
Pembantu Dekan I
Pembantu Dekan II
Pembantu Dekan III

Pimpinan Editor
R.M. Suryadi Tjekyan

Sekretaris Editor
Ferry Yusrizal

Editor
R.M. Suryadi Tjekyan
Soenarto
Hermansyah
M. Athuf Thaha
Mgs. Irsan Saleh
Kms. Yusuf Effendi
Lukman Hakim Makmun (Jakarta)
Handono Kalim (Malang)
Indri Seta Septadina

Alamat Redaksi
Fakultas Kedokteran Universitas Sriwijaya
Jl. Dr. Moehammad Ali Kompleks RSMH Palembang 30126, Indonesia
Telp 0711-373438, Fax 0711-373438, email jurnalfkunsri@yahoo.co.id

Artikel Penelitian

1. The Different of Protein Intake Between Chronic Renal Failure Patients with Malnutrition and Not Malnutrition in Hemodialysis Unit at dr Abdul Moeleok Hospital Bandar Lampung. *Dian Isti Angraini* 79-84
2. Pemeriksaan Metode IVA (Inspeksi Visual Asam Asetat) untuk Pencegahan Kanker Serviks. *Desby Juanda, Hadrians Kesuma* 85-90
3. Pola Kuman dan Resistensi Antibiotik di *Pediatric Intensive Care Unit* (PICU) RS Dr Mohammad Hoesin Palembang Tahun 2013. *R.M. Suryadi Tjekyan* 91-97
4. Pengaruh Latihan Asertif Terhadap Penurunan Perilaku Agresif Pada Laki-Laki Usia Remaja Awal yang Bermain *Game Online* Jenis Agresi di SMP Negeri 2 OKU. *Pratiwi Arum Sari, Antarini Idriansari, Herliawati* 98-104
5. Perbandingan Efektivitas Krim Metronidazol 1% dan Krim Ketokonazol 2% pada Dermatitis Seboroik di Wajah. *Athuf Thaha* 105-110
6. Faktor Risiko Stres dan Perbedaannya pada Mahasiswa Berbagai Angkatan di Fakultas Kedokteran Universitas Muhammadiyah Palembang. *Legiran, M. Zailli Azis, Nedy Bellinawati* 111-116
7. Pengaruh Suplementasi Vitamin A Terhadap Lama Diare pada Anak Usia 14-51 Bulan yang Berobat di Puskesmas Sukarami Palembang. *R.M. Suryadi Tjekyan* 117-123
8. Hubungan Kepadatan Spesies *Malassezia* dan Keparahan Klinis Dermatitis Seboroik di Kepala. *Athuf Thaha* 124-129
9. Gambaran Usia Tulang pada Pasien Talasemia dengan Perawakan Pendek di Bagian Ilmu Kesehatan Anak RSUP Dr. Moh Hoesin Palembang. *Indra Kusuma Jaya, Dian Puspita Sari, Nyayu Fauziah Zen* 130-135
10. Hubungan Kadar Lipid dengan Kadar Ureum & Kreatinin Pasien Penyakit Ginjal Kronik di RSUP Dr. Mohammad Hoesin Palembang Periode 1 Januari-31 Desember 2013. *Bhagaskara, Phey Liana, Budi Santoso* 136-143

Tinjauan Pustaka

11. Identifikasi Individu dan Jenis Kelamin Berdasarkan Pola Sidik Bibir. *Indri Seti Septadina* 144-149
12. Burkitt Lymphoma. *Krisna Murti* 150-156

Identifikasi Individu dan Jenis Kelamin Berdasarkan Pola Sidik Bibir

Indri Seta Septadina

Bagian Anatomi Fakultas Kedokteran, Universitas Sriwijaya, Palembang

Indri.andriansyah@gmail.com

Abstrak

Salah satu aplikasi kedokteran forensik adalah mengidentifikasi individu dan jenis kelamin. Pengidentifikasi seseorang dapat dilakukan melalui cara biologis dan non biologis. Sidik bibir adalah salah satu sarana identifikasi biologis pada kasus forensik seperti pada pemecahan kasus pembunuhan, sedangkan pada kasus nonforensik digunakan untuk mengidentifikasi usia, jenis kelamin dan ras. Setiap manusia memiliki alur atau pola khas pada gambaran *sulci* pada mukosa bibir atas dan bawah yang berbeda-beda sama halnya seperti sidik jari. Hal inilah yang mendasari penggunaan sidik bibir sebagai salah satu cara untuk mengidentifikasi individu.

Kata kunci: sidik bibir, identifikasi individu, jenis kelamin

Abstract

One of the application of forensic medicine is to identify individual and gender. Identifying a person may be carried in a situated biological and nonbiologically. Lip print pattern is a means of identification in the case of biological forensic as solving a murder case, while in the case of non forensic used to identify age, sex and racial. Every human has a groove or a characteristic pattern of imagery mucous sulci on the upper lip and lower different same as a fingerprint. This variance underlying the use of lip print to identify individuals.

Keywords: lip print, individual identification, sex

1. Pendahuluan

Ilmu kedokteran gigi forensik merupakan cabang dari ilmu kedokteran forensik yang sekarang telah menjadi ilmu yang berdiri sendiri. Ilmu kedokteran gigi forensik atau odontologi forensik merupakan cabang dari ilmu kedokteran gigi mengenai cara penanganan dan pemeriksaan bukti-bukti melalui gigi dan evaluasi serta pemaparan hasil-hasil penemuan yang berhubungan dengan rongga mulut untuk kepentingan pengadilan.¹ Definisi odontologi forensik adalah cabang ilmu dari ilmu kedokteran gigi kehakiman yang bertujuan untuk menerapkan pengetahuan kedokteran gigi dalam memecahkan masalah hukum dan kejahatan.²

Sejarah odontologi forensik telah ada sejak zaman prasejarah, akan tetapi baru mulai mendapat perhatian pada akhir abad ke-19.

Sekitar tahun 1960 ketika program instruksional formal kedokteran gigi forensik pertama dibuat oleh Armen Force pada tahun 1962 dari *Institute of Pathology*. Sejak saat itu banyak kasus penerapan odontologi forensik dilaporkan dalam literatur sehingga nama odontologi forensik mulai banyak dikenal bukan hanya di kalangan dokter gigi, tetapi juga di kalangan penegak hukum dan ahli forensik.³

Identifikasi adalah penentuan dan pemastian identitas orang yang hidup maupun orang mati berdasarkan ciri khas yang terdapat pada orang tersebut. Ruang lingkup identifikasi dalam kedokteran gigi forensik cukup luas, tidak hanya meliputi masalah forensik namun juga masalah nonforensik. Identitas yang mendukung identifikasi dari suatu korban dapat berupa identitas biologis dan non biologis. Identitas non biologis dapat

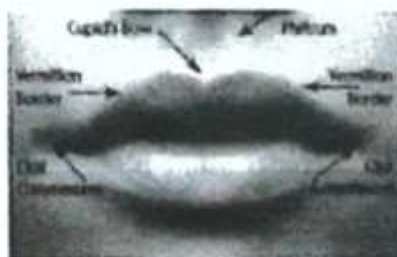
berupa kartu tanda penduduk, surat izin mengemudi, pakaian, dan lain-lain. Identitas biologis dapat diketahui melalui tulang belakang, gigi, darah, sidik jari, rambut, profil, DNA dan identitas pada bibir.

Sidik bibir sebagai sarana identifikasi dapat digunakan untuk mengidentifikasi kasus-kasus forensik maupun non forensik. Pada kasus forensik sidik bibir digunakan untuk memecahkan kasus pembunuhan, sedangkan pada kasus non forensik digunakan untuk mengidentifikasi usia, jenis kelamin, ras dan sebagainya.

2. Pembahasan

Anatomi Bibir

Bibir merupakan dua lipatan otot yang membentuk gerbang mulut, terdiri dari bibir bagian atas dan bibir bagian bawah.⁴ Bibir luar ditutupi oleh jaringan kulit, sedangkan bagian dalam ditutupi oleh mukosa mulut.⁵ Menurut *The American Joint Committee of Cancer*, bibir merupakan bagian dari *cavum oris*, mulai dari perbatasan vermilion-kulit dan meliputi seluruh vermilion saja. Bibir terdiri dari tiga bagian, yaitu kulit, vermilion, dan mukosa. Bibir bagian atas disusun oleh tiga unit, yaitu 2 lateral dan 1 medial. *Cupid bow* adalah proyeksi ke bawah dari unit philtrum yang memberi bentuk bibir dengan khas. Proyeksi linier tipis yang memberi batas bibir atas dan bawah secara melingkar pada batas kutaneus dan vermilion disebut *white roll*. Bibir bagian bawah memiliki 1 unit yaitu bagian *mental crease* yang memisahkan bibir dengan dagu.⁶



Gambar 1. Anatomi Permukaan Bibir

Persyarafan sensoris bibir atas berasal dari cabang syaraf kranialis V (*N. trigeminus*) dan *N. infraorbitalis*. Bibir bawah mendapat innervasi sensoris dari *Nervus mentalis*. Innervasi motorik bibir berasal dari syaraf kranialis VII (*N. facialis*). Ramus buccalis *N. facialis* mempersyarafi *Musculus orbicularis oris* dan *Musculus levator labii*. Ramus mandibularis *N. facialis* menginervasi *M. orbicularis oris* dan *M. depressor labii*.⁷

Otot bibir terdiri dari kelompok otot sfingter bibir (*orbicularis oris*) dan otot dilator yang terdiri dari satu seri otot kecil yang menyebar keluar dari bibir. Fungsi otot sfingter bibir adalah untuk merapatkan bibir, sedangkan fungsi otot dilator bibir adalah untuk membuka bibir.⁷

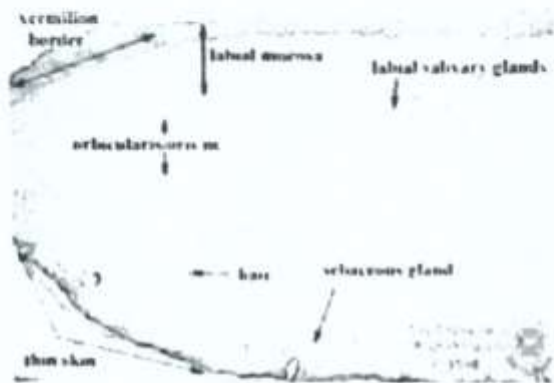
Bibir merupakan jaringan lunak yang melindungi mulut. Bibir memiliki variasi dalam bentuk dan warna. Bibir dalam keseharian memiliki peran penting antara lain berbicara, minum, menghisap, meniup dan sebagainya. Pada tubuh yang terbakar sering dijumpai bibir tertutup rapat bila sudah meninggal sebelum api membakar tubuh mereka, tetapi akan ditemukan bibir terbuka lebar pada kasus terbakar hidup-hidup. Dalam kekerasan pada bayi sering ditemukan luka robek pada frenulum bagian atas.⁸

Histologi Bibir

Permukaan luar bibir ditutupi kulit dengan folikel rambut, kelenjar sebacea dan keringat. Kemudian pada tepi vermilion yang merupakan peralihan antara kulit dan membran mukosa, bibir berubah menjadi kulit yang sangat tipis tanpa rambut, dengan epidermis yang transparan.⁹

Bagian dalam bibir meliputi mukosa yang tersusun atas epitel berlapis gepeng tanpa lapisan tanduk, terletak di atas jaringan ikat lamina propria dengan papilla yang tinggi. Lapisan submukosa mengandung serat elastin yang melanjutkan diri di sekitar otot rangka di tengah bibir dan di dalam lamina propria. Serat elastin ini mengikat erat membran mukosa sehingga mencegah terbentuknya lipatan mukosa yang dapat tergigit saat gigi geligi atas

dan bawah berkontak.¹¹ Bagian epidermis dari tepian vermilion bibir yang transparan serta dermis yang memiliki banyak pleksus pembuluh darah membuat bibir berwarna merah.¹¹

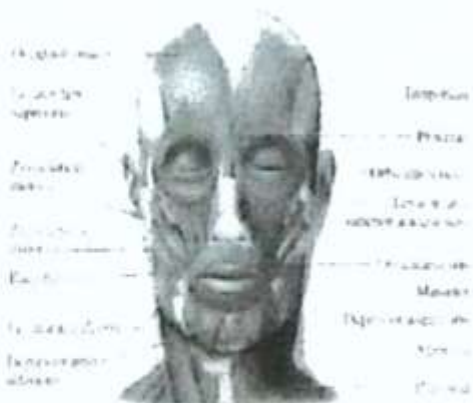

Gambar 2. Histologi Bibir

Sidik Bibir

Setiap manusia dilahirkan dengan ciri fisik yang berbeda-beda satu dengan yang lainnya. Salah satu perbedaan yang khas yaitu alur atau pola yang terdapat pada bibir masih banyak yang belum mengetahuinya. Salah satu peneliti dari Jepang yang bernama Suzuki telah meneliti sidik bibir untuk identifikasi forensik dan studi pewarisan sifat.¹¹

Sidik bibir didefinisikan sebagai gambaran alur pada mukosa bibir atas dan bawah, dan oleh Suzuki dinamakan "*figura linearum labiorum rubrorum*". Garis-garis normal atau alur pada bibir memiliki karakteristik yang individual sama halnya seperti yang terdapat pada sidik jari.¹²



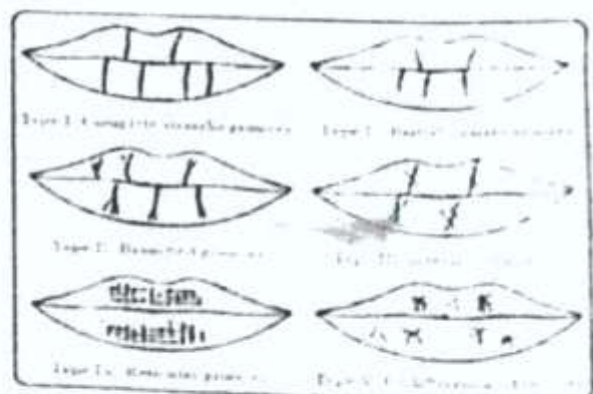
Gambar 3. Otot Orbicularis Oculi

Pola Sidik Jari

Sidik bibir merupakan kumpulan lekukan yang terdapat pada tepian vermilion atau bagian merah bibir. Lekukan-lekukan tersebut diantaranya dapat berupa garis vertikal, pola bercangah, pola retikuler, dan pola perpotongan.¹³ Sidik bibir sampai saat ini belum diketahui dengan pasti sejak kapan pembentukannya, namun ada yang berpendapat bahwa sidik bibir telah dapat diamati saat bayi berusia empat bulan. Ilmu yang mempelajari sidik bibir dinamakan "*Cheiloscopy*".¹⁴ Penelitian mengenai sidik bibir pertama kali dilakukan oleh seorang antropologis bernama Fischer pada tahun 1902. Penggunaan sidik bibir dalam identifikasi individu direkomendasikan oleh Edmond Locard yang merupakan salah satu kriminolog terbaik di Prancis tahun 1932.¹⁵ Pada tahun 1970, Suzuki dan Tsuchihashi melakukan penelitian pada 1364 orang di Jepang dan menyatakan bahwa sidik bibir memiliki pola yang unik pada setiap individu.¹⁶

Klasifikasi Pola Sidik Bibir

Beberapa peneliti melakukan identifikasi dan mengklasifikasikan pola sidik bibir, namun belum ada kesepakatan mengenai pola sidik bibir yang digunakan sebagai acuan internasional.

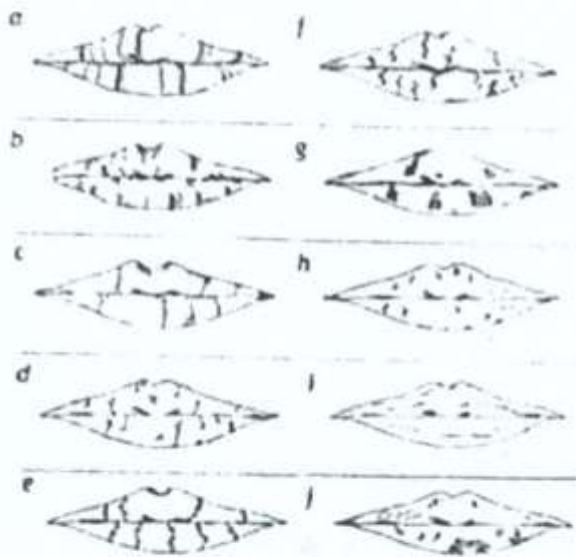


Gambar 3. Pola Sidik Bibir (Suzuki & Tsuchihashi Tipe I-V)

Santos (1967) mengklasifikasikan lekukan pada bibir dan membaginya menjadi 4 tipe

yaitu 1) Garis lurus 2) Garis bergelombang 3) Garis bersudut 4) Garis berbentuk sinus)¹

Renaud (1973) membagi pola sidik bibir menjadi 10 tipe. Domiaty et al menganggap bahwa klasifikasi menurut Renaud inilah yang paling lengkap¹³



Gambar 4. Pola Sidik Bibir Menurut Renaud

Keterangan :

Type a	Complete vertical	Type f	Incomplete intersecting
Type b	Incomplete vertical	Type g	Reticulated
Type c	Complete bifurcated	Type h	In the form of sword
Type d	Incomplete bifurcated	Type i	Horizontal
Type e	Complete intersecting	Type j	Other types

Metode Pengambilan Pola Sidik Bibir

Penelitian tentang sidik bibir sampai sekarang belum banyak dilakukan. Salah satu faktor penyebabnya kemungkinan adalah sidik bibir merupakan lapangan studi yang baru dikembangkan. Hal lainnya adalah belum adanya kesepakatan mengenai metode pencetakan antara satu peneliti dengan peneliti lainnya.¹⁰

Teknik pembuatan gambaran atau cetakan sidik bibir masih memerlukan perbaikan melalui percobaan lebih lanjut, demikian pula dengan penyimpanannya sehingga diperoleh cetakan yang akurat.¹⁷ Beberapa metode pengambilan sidik bibir diantaranya yaitu menggunakan kertas karton tipis dan pewarna

bibir, lateks, *scotch tape*, fotografi, bahan cetak gigi, kaca preparat, dan *fingerprint lunge lifter*. Berdasarkan hasil pengambilan sidik bibir, pengambilan sidik bibir yang paling mudah dilakukan yaitu dengan menggunakan kertas karton tipis dan hasil yang didapatkan cukup jelas.¹⁰

Pola Sidik Bibir dalam Identifikasi Individu

Sidik bibir dapat digunakan dalam identifikasi individu. Identitas yang mendukung pengidentifikasi dari suatu korban dapat berupa identitas biologis atau non biologis. Identitas non biologis dapat berupa kartu tanda penduduk, surat izin mengemudi, pakaian, dan lain-lain. Identitas biologis dapat berupa tulang belulang, gigi geligi, darah, sidik jari, rambut, profil DNA, dan identitas pada bibir.¹⁷ Pola sidik bibir bersifat stabil dan tidak mengalami perubahan oleh perbedaan iklim atau adanya penyakit di sekitar mulut. Kondisi bibir dalam keadaan terbuka, tersenyum, dan mengecup tetap menghasilkan pola yang unik pada setiap individu. Hal ini tidak mengalami perubahan walaupun individu mengalami trauma, penyakit, serta perawatan bedah yang bias mengubah bentuk dan warna bibir. Meskipun masih kontroversi, pola sidik bibir masih dapat digunakan sebagai metode alternative identifikasi individu karena polanya sangat unik.¹⁰

Pola Sidik Bibir dalam Identifikasi Jenis Kelamin

Sejumlah penelitian membuktikan bahwa pola sidik bibir dapat digunakan untuk mengidentifikasi jenis kelamin individu. Pola garis vertikal lebih umum ditemukan pada perempuan dan pola berpotongan lebih banyak ditemukan pada laki-laki.¹⁸ Identifikasi sidik bibir lebih mudah dilakukan pada kelompok usia 21-40 tahun karena perubahan usia dapat memengaruhi ukuran dan bentuk bibir sehingga dapat mengubah bentuk pola sidik bibir yang dihasilkan. Tidak ada satupun pola

sidik bibir yang memiliki kesamaan, sehingga pengelompokan dapat dilakukan lebih mudah. Variasi juga ditemukan untuk membedakan jenis kelamin.¹⁹ Pola sidik bibir tipe I merupakan pola sidik bibir yang paling banyak muncul pada kelompok jenis kelamin pria dan tipe IV banyak ditemukan pada jenis kelamin wanita. Pola tipe III paling sedikit muncul pada jenis kelamin wanita, sedangkan pola tipe V paling sedikit dijumpai pada jenis kelamin pria dengan menggunakan klasifikasi Suzuki.²⁰

Identifikasi Sidik Jari Terhadap Hubungan Darah

Suatu kepercayaan luas yang dianut adalah "teori darah keturunan" yang menyatakan bahwa faktor genetik yang berada pada kedua orang tua berpindah dengan cara tertentu ke dalam sel tertentu pada suatu reproduksi seksual.¹⁷

Beberapa keluarga dapat dikenali karena adanya sifat yang nampak jelas, seperti halnya bibir. Akan tetapi kebanyakan sifat-sifat lainnya sekalipun pada beberapa orang tidak secara konsisten tampak dari generasi ke generasi. Salah satu hipotesis Mendel mengatakan bahwa sifat-sifat ditentukan oleh sepasang unit, dan hanya sebuah unit yang diteruskan kepada keturunannya oleh induknya.¹⁷

Gen setiap anak berhubungan dengan sifat yang diwariskan oleh kedua orangtuanya. Beberapa sifat telah diturunkan dari seorang induk pada anaknya, termasuk sidik bibir baik bersifat dominan, maupun resesif. Sidik bibir bersifat tetap sejak lahir, seperti halnya sidik jari.⁹

Setelah melakukan penelitian yang cukup lama, beberapa peneliti menyimpulkan bahwa sidik bibir bersifat tetap. Sidik bibir dapat diamati mulai anak berusia empat bulan. Pertambahan usia tidak menyebabkan perubahan yang berarti pada sidik bibir, namun terjadi pengurangan volume dan unsur penunjang seperti kehilangan gigi atau terdapat resesi gusi. Sidik bibir bersifat genetik dan individual. Anak-anak memiliki pola sidik

bibir yang sama dengan orang tua mereka walaupun lokasinya berbeda (berada pada kuadran bibir yang berbeda) sehingga sidik bibir dari setiap orang bersifat unik, berbeda antara satu orang dengan orang lainnya.²¹

3. Kesimpulan

Sidik bibir adalah salah satu sarana identifikasi biologis pada kasus forensik yang digunakan untuk mengidentifikasi usia, jenis kelamin, hubungan darah, dan ras. Setiap manusia memiliki alur atau pola khas pada gambaran alur pada mukosa bibir atas dan bawah yang berbeda-beda sama halnya seperti sidik jari. Hal ini mendasari penggunaan sidik bibir sebagai salah satu cara untuk mengidentifikasi individu.

Daftar Acuan

1. Reddy LVK. Lip prints: an overview in forensic dentistry. *J. Adv Dental Research* 2011; 11(1): 17-20
2. Lukman D. Buku ajar. Ilmu Kedokteran Gigi Forensik Jilid 2. Jakarta: CV Sagung Seto 2006: 13
3. Bajpal M, Mishra N, Yadav P, Kumar S. Efficacy of lip prints for determination of sex and inter observer variability. *Euro J Exp Bio* 2011; 1: 81-6
4. M4udjosemedi M. Bibir, sidik bibir, ilmu kesehatan, dan antropologi ragawi: Integrasi Antara Teori dan Aplikasi. Yogyakarta: Banyu Biru Offset 20012:2:12,15,20-2,114-5
5. Singh H, Chikkara P. Ritusingroha. Lip prints as evidence. *J Puncab Acad Forensic Med Toxicol* 2011; 11:24
6. Leeson CR. Textbook of histology. Jakarta: EGC 1996: 327-8
7. Rensburg JV. Oral Biology. Neuroburg: Quintessence Publishing: 1995: 125
8. Venkatesh R, David MP. Cheiloscopy: an aid for personal identification. *J Forensic Dent Sci*: 2011;3: 67-70
9. Verghese AJ, Somasekar M, Babu RU. Original research paper; a study of lip

- print types among the people of Kerala. *J Indian Acad Forensic Med* 2011; 32:6
10. Juniasari M, Sunisa I. Perbandingan antara pola sidik bibir posisi normal dengan posisi bibir terbuka, tersenyum dan mengecup. *Indonesian Journal of Dentistry* 2005; 12(2): 100-2
 11. Fraetschenko VP. *diFiore's atlas of histology with functional corrections*. Jakarta: FGC 2003: 148
 12. North Gupta S, Gupta K, Gupta O. A study of morphological patterns of lip prints in relation to gender of Indian population. *JOBDR* 2011; 1(1): 12-6
 13. Domiany MAE, Al-gaidi SA, Elayat AA, Safwat MDE, Galal SA. Morphological patterns of lip prints in Saudi Arabia at Almasinah Almonawwaroh province. *J For Sci Int* 2010; 200: 179.e1 - 179.e9
 14. Saraswathi T, Mishra G, Ranganathan K. Study of lip prints. *J Forensic Dent Sci* 2009; 1: 28
 15. Wadhwan V, Urs AB, Manchanda A. Sex determination using three methodologies as a tool in forensic dentistry. *JIDA* 2011; 5: 78
 16. Prabhu RV, Dinkar AD, Prabhu VD. Collection of lip prints as a forensic evidence at crime scene-an insight. *JOHR* 2010; 1: 129-135
 17. Rhandawa K, Narang RS, Arora PC. Study of the effect of age changes on lip prints pattern and its reliability in sex determination. *J Forensic Odontostomatol* 2011; 29: 49-51
 18. Sharma P, Saxena S, Rtahod V. Cheiloscropy: Study of lip prints in sex identification. *J Forensic Dent Sci* 2009; 1: 24-3
 19. Singh NN, Brave V, Kahanna S. Natural dyes versus lysochrome dyes in cheiloscropy: a comparative studies evaluation. *J Forensic Dent Sci* 2010; 2: 11-7
 20. Vahanwala S, Nayak C, Pagar S. Study of lip prints as aid for sex identification. *Medico-legal update* 2005; 5: 93-8
 21. Fenglan Z, Gulnisa, Jiang T, Lili J. Character analysis of viger lip prints in Xinjiang. *Chinese Journal of Anatomy* 1999; 5: 24-7