

Analisis Pertumbuhan Kartilago Epifisialis  
Os Tibia Fetus Mencit (*Mus musculus L.*)  
Swiss Webster Setelah Induksi  
Ochratoxin A Selama Periode  
Organogenesis

*By Arum Setiawan*

## Analisis Pertumbuhan Kartilago Epifisialis Os Tibia Fetus Mencit (*Mus musculus* L.) Swiss Webster Setelah Induksi Ochratoxin A Selama Periode Organogenesis

ARUM SETIAWAN\*<sup>1</sup>, MAMMED SAGI<sup>2</sup>, WIDYA ASMARA<sup>3</sup>, DAN ISTRIYATI<sup>4</sup>

<sup>1</sup>Jurusan Biologi Fakultas MIPA, Universitas Sriwijaya, Palembang

<sup>2,4</sup>Laboratorium Embriologi dan Histologi Hewan, Fakultas Biologi Universitas Gadjah Mada, Yogyakarta

<sup>3</sup>Laboratorium Mikrobiologi, Fakultas Kedokteran Hewan Universitas Gadjah Mada, Yogyakarta

Diterima: tanggal 07 Januari 2012 - Disetujui: tanggal 21 Februari 2012

© 2012 Jurusan Biologi FMIPA Universitas Cenderawasih

### ABSTRACT

The aims of this study were determined the effects of Ochratoxin A (OTA) on growth of fetus tibia epiphyseal cartilage during organogenesis period. Twenty four pregnant mice were divided randomly into 4 groups of 6. Ochratoxin A was dissolved in sodium bicarbonate and administered orally on seventh to fourteenth days of gestation at dosage of 0.5, 1.0, 1.5 mg/kg bw, respectively. The remaining were used as control. The fetal tibia was taken after the 18 th day of pregnancy. The growth of tibia epiphyseal cartilages were observed histologically using Erlich's Haematoxylin-Eosin Stain. The result of this study indicated that OTA caused decreased thickness of the rest zone, proliferative zone, maturation zone and calcification zone of the fetus tibial growth plate significantly.

**Key words:** Ochratoxin A, tibia, cartilage, and thickness.

### PENDAHULUAN

Mikotoksin merupakan suatu metabolit sekunder dari jamur yang berbahaya bagi hewan dan manusia. Di antara berbagai macam mikotoksin yang terkenal, salah satunya adalah Ochratoxin A (OTA). OTA dihasilkan terutama oleh jamur *Aspergillus ochraceus* Wilhelm dan *Penicillium verrucosum*. Jamur ini tumbuh subur pada berbagai bahan pangan komoditas pertanian dan peternakan serta hasil olahannya. Kontaminasi komoditi pertanian dan peternakan oleh jamur penghasil toksin ini merupakan masalah pasca panen yang menyulitkan di seluruh dunia. Hal ini disebabkan karena jamur *Aspergillus* spp dan *Penicillium* spp

tumbuh subur terutama di daerah dengan suhu dan kelembaban relatif tinggi seperti di Indonesia yang merupakan negara beriklim tropis (Marasas & Nelson, 1987).

Ochratoxin A merupakan mikotoksin utama dari kelompok Ochratoxin yang bersifat toksik dan merupakan derivat *dihydro-isocoumarine* yang diikat peptida dengan fenilalanin. OTA banyak ditemukan pada gandum, minyak tumbuhan, kopi, anggur dan daging-daging unggas (Miraglia & Brera, 2002). Struktur OTA yang mirip dengan struktur asam amino fenilalanin (Phe), menyebabkan OTA dapat menghambat enzim yang menggunakan Phe seperti *Phe-tRNA synthetase*. Hal ini menyebabkan terjadinya penghambatan sintesis protein, disamping merangsang peroksidasi lemak (Marti, 2006).

Ochratoxin A bersifat racun untuk beberapa spesies dan menyebabkan nefropati, nekrosis limfoid, enteritis dan kerusakan hati. OTA juga

\*Alamat Korespondensi:

Jurusan Biologi FMIPA, Universitas Sriwijaya,  
Palembang, Kampus Indralaya Ogan Ilir, Sumatera  
Selatan 30662. Email: setiawan\_unsri@yahoo.com

dapat menimbulkan berbagai malformasi pada tikus, hamster dan ayam. OTA tidak hanya toksik pada ginjal, karsinogenik, immunotoksik, toksik pada hati dan neurotoksik, tetapi juga teratogenik (Wangikar *et al.*, 2004). OTA diketahui menimbulkan cacat tabung saraf (*Neural Tube Defects/NTDs*) pada embrio tikus (Ohta *et al.*, 2006; Ueta *et al.*, 2009). OTA juga berperan menimbulkan beberapa penyakit *neurodegenerative* (misalnya Alzheimer dan penyakit Parkinson's) yang melibatkan proses apoptosis sel otak (Shava *et al.*, 2006, Zhang *et al.*, 2009). Menurut Setiawan *et al.* (2011), OTA menyebabkan penurunan jumlah sel Purkinje *cerebellum* mencit dan berpengaruh pada perilaku mencit neonatus.

Pertumbuhan dan perkembangan skeleton (osteogenesis) terjadi dengan dua cara yaitu osteogenesis desmalis dan osteogenesis endokondralis. Pada tulang panjang terjadi osteogenesis endokondralis, yaitu proses pertumbuhan dan perkembangan skeleton yang diawali dari perubahan jaringan mesenkim embrio menjadi jaringan kartilago yang selanjutnya akan berubah menjadi tulang (Langman, 2009).

Osteogenesis endokondralis ditandai oleh terbentuknya pusat penulangan primer di diafisis yang selanjutnya diikuti dengan terbentuknya pusat penulangan sekunder di ujung-ujung model kerangka kartilago, yaitu terjadi di dalam epifisis fetus. Setelah berlangsung penulangan pada pusat penulangan sekunder, maka masih terdapat jaringan kartilago di antara epifisis dan diafisis yang disebut kartilago epifisialis (*discus epiphysealis* atau *growth plate*). Sebagai akibat proliferasi sel-sel kondrosit dalam zona proliferasi dan pematangan sel-sel kondrosit dalam zona maturasi, kartilago epifisialis bergeser dan meluas ke arah ujung sumbu panjang tulang, sehingga terjadi pertumbuhan tulang ke arah tulang panjang (Langman, 2009). Pada kondisi tertentu kartilago dapat mengalami kalsifikasi menjadi tulang, yaitu apabila kondrosit membesar (hipertrofi), keadaan pH lingkungan yang basa, adanya substansi interselluler organik yang mempunyai afinitas terhadap garam kalsium, adanya enzim fosfatase alkalin, dan cukup ion

kalsium serta fosfat dalam cairan tubuh (Setiawan, 2002).

Ochratoxin A memiliki kemampuan menurunkan aktivitas polimerase DNA, menginduksi mitosis pada sel-sel mamal sebelum replikasi DNA berakhir pada fase sintesis (S), dan menghambat aktivitas enzim fosfodiesterase, sehingga diduga OTA dapat menghambat osteogenesis endokondralis dalam kartilago epifisialis dan potensial untuk menimbulkan kelainan perkembangan (Junqueira *et al.*, 1998). Dengan demikian maka penelitian yang bertujuan untuk mengetahui pengaruh OTA terhadap osteogenesis dan perkembangan katilago epifisialis *os tibia* fetus mencit (*Mus musculus* L.) setelah pendedahan selama periode organogenesis sangat menarik untuk ditindaklanjuti.

## METODE PENELITIAN

### Waktu dan Tempat

Penelitian ini dilaksanakan dari bulan Maret sampai Oktober 2010, bertempat di Laboratorium Penelitian dan Pengujian Terpadu (LPPT) Universitas Gadjah Mada (UGM) dan Laboratorium Embriologi Histologi Hewan, Fakultas Biologi UGM, Yogyakarta.

### Bahan dan Alat

Bahan yang digunakan dalam penelitian ini adalah Ochratoxin A (Sigma Aldrich Co.), hewan uji yaitu 24 ekor mencit (*Mus musculus* L.) betina belum pernah bunting, umur 2 bulan, dengan berat 25-30 g dan 5 ekor mencit (*Mus musculus* L.) jantan dewasa fertil. Hewan uji diberi pakan berupa pellet *Par G*. Sodium bikarbonat dipergunakan sebagai pelarutnya. Bahan yang diperlukan untuk pembuatan preparat histologi *tibia* fetus yaitu alkohol absolut, alkohol 96%, formalin 10%, parafin, xilol, toluol, *erlich's hematoxylin*, *eosin y*, gelas benda dan penutup serta canada balsam.

Alat yang digunakan dalam penelitian ini adalah kandang untuk pemeliharaan hewan percobaan. S spuit injeksi ukuran 1 ml untuk pemberian perlakuan, satu set alat bedah untuk

membedah hewan perlakuan, mikrotom putar, *hotplate*, oven parafin, mikrometer, mikroskop binokular dan alat fotomikrografi sebagai alat dokumentasi.

### Persiapan Hewan Uji

Sebelum penelitian ini dimulai, hewan percobaan disiapkan dan diperiksa siklus estrusnya dengan cara membuat preparat apus vagina. Setelah mendapatkan mencit yang memiliki siklus reguler sebanyak 24 ekor, dilakukan pembagian secara acak menjadi 4 kelompok, masing-masing 6 ekor tiap kelompok.

Mencit betina yang berada dalam stadium estrus dikandangkan bersama-sama dengan mencit jantan untuk dikawinkan. Pencampuran mencit jantan dan mencit betina itu dilakukan pada sore hari dan apabila pada keesokan harinya ditemukan sumbat vagina (*vaginal plug*) atau sperma di dalam vagina, maka pada hari itu ditentukan sebagai hari pertama kebuntingan.

### Perlakuan Penelitian

Penelitian ini menggunakan Rancangan Acak Lengkap (RAL) dengan 4 perlakuan dan masing-masing 6 ulangan. Sebelum perlakuan terlebih dahulu ditentukan dosis perlakuan Ochratoxin A.

Tiga puluh ekor mencit betina bunting dikelompokkan menjadi 4 kelompok secara acak, masing-masing kelompok terdiri dari 6 ekor mencit. Dosis perlakuan untuk masing-masing kelompok adalah sebagai berikut:

- Kontrol (Sodium bikarbonat).
- Ochratoxin A Dosis 0,5 mg/kgbb/hari.
- Ochratoxin A Dosis 1,0 mg/kgbb/hari.
- Ochratoxin A Dosis 1,5 mg/kgbb/hari.

Perlakuan diberikan secara oral dengan volume 1 ml selama 8 hari berturut-turut secara oral, yaitu mulai hari ke-7 sampai dengan hari ke-14 kebuntingan.

### Pengambilan Data

Pengamatan embrio dilakukan pada hari ke-18 kebuntingan dengan cara pembedahan bagian perut untuk mengeluarkan fetus dari uterus. Fetus dibersihkan dan diambil bagian ekstremitas

posteriornya (*os tibia*) untuk dilakukan preparasi dengan cara amputasi. Preparat kemudian difiksasi dengan larutan formalin 10% selama 24 jam. Sampel tulang tersebut kemudian dipreparasi dengan metode parafin, diwarnai dengan menggunakan pewarnaan *Erich's Hematoxylin-Eosin* (Suntoro, 1983).

Pengamatan terhadap penampang membujur spesimen *os tibia* meliputi pengamatan struktur dan gambaran sel-sel di empat zona kartilago epifisialis dan diukur ketebalan masing-masing zona dengan menggunakan mikrometer.

### Analisis Data

Data dianalisis secara varian pola satu arah untuk rerata ketebalan zona istirahat, zona proliferasi, zona maturasi dan zona kalsifikasi dalam kartilago epifisialis *os tibia*. Jika menunjukkan perbedaan yang signifikan dilanjutkan dengan uji *Duncan's Multiple Range Test* (DMRT). Analisis data ini menggunakan program SPSS versi 16.0.

## HASIL DAN PEMBAHASAN

Pengamatan terhadap kartilago epifisialis *os tibia* fetus dilakukan untuk mengetahui terjadinya osteogenesis endokondralis tulang panjang. Pengamatan dilakukan terhadap 4 zona penyusun kartilago epifisialis *os tibia* fetus untuk menggambarkan proses osifikasi endokondral yang terjadi. Hasil penelitian ini menunjukkan bahwa seiring dengan makin meningkatnya dosis pemberian OTA, maka ketebalan masing-masing zona baik zona istirahat, zona proliferasi, zona maturasi maupun zona kalsifikasi kartilago epifisialis *tibia* fetus mengalami penurunan (Tabel 1; Gambar 1).

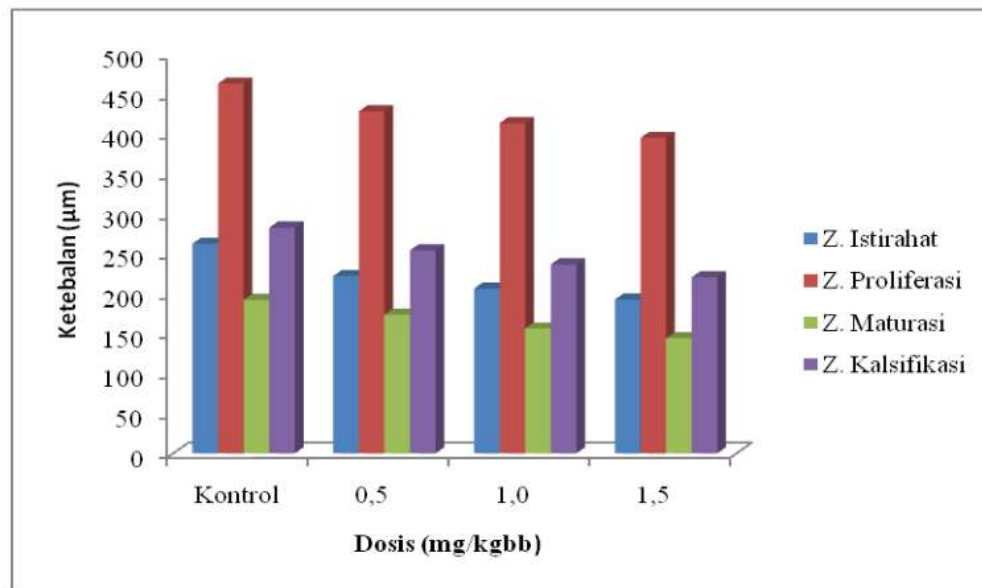
### Zona Istirahat

Untuk zona istirahat, baik pada kontrol maupun perlakuan didapatkan adanya kartilago hialin yang terdiri dari kondrosit yang berbentuk bundar atau ovoid. Pada zona ini kondrosit berada dalam keadaan istirahat dan tidak mengalami perubahan morfologi. Zona istirahat pada awalnya merupakan zona yang relatif

Tabel 1. Rerata ketebalan zona istirahat, zona proliferasi, zona maturasi dan zona kalsifikasi kartilago epifisialis *os tibia* fetus setelah pemberian OTA selama periode organogenesis

Dosis (mg/kg bb)	Ketebalan $\pm$ SD ( $\mu$ m)			
	Zona istirahat	Zona proliferasi	Zona maturasi	Zona kalsifikasi
Kontrol	263,85 $\pm$ 16,70a	464,14 $\pm$ 9,54a	192,64 $\pm$ 6,27a	283,31 $\pm$ 3,68a
0,5	222,58 $\pm$ 9,50b	429,32 $\pm$ 7,86b	174,08 $\pm$ 11,97b	254,94 $\pm$ 5,30b
1,0	206,92 $\pm$ 8,43c	414,54 $\pm$ 8,07c	156,73 $\pm$ 6,17c	237,25 $\pm$ 6,58c
1,5	193,07 $\pm$ 8,95d	396,02 $\pm$ 13,07d	144,48 $\pm$ 7,22d	221,13 $\pm$ 7,23d

Ket.: huruf yang sama dalam satu kolom menunjukkan tidak ada beda nyata

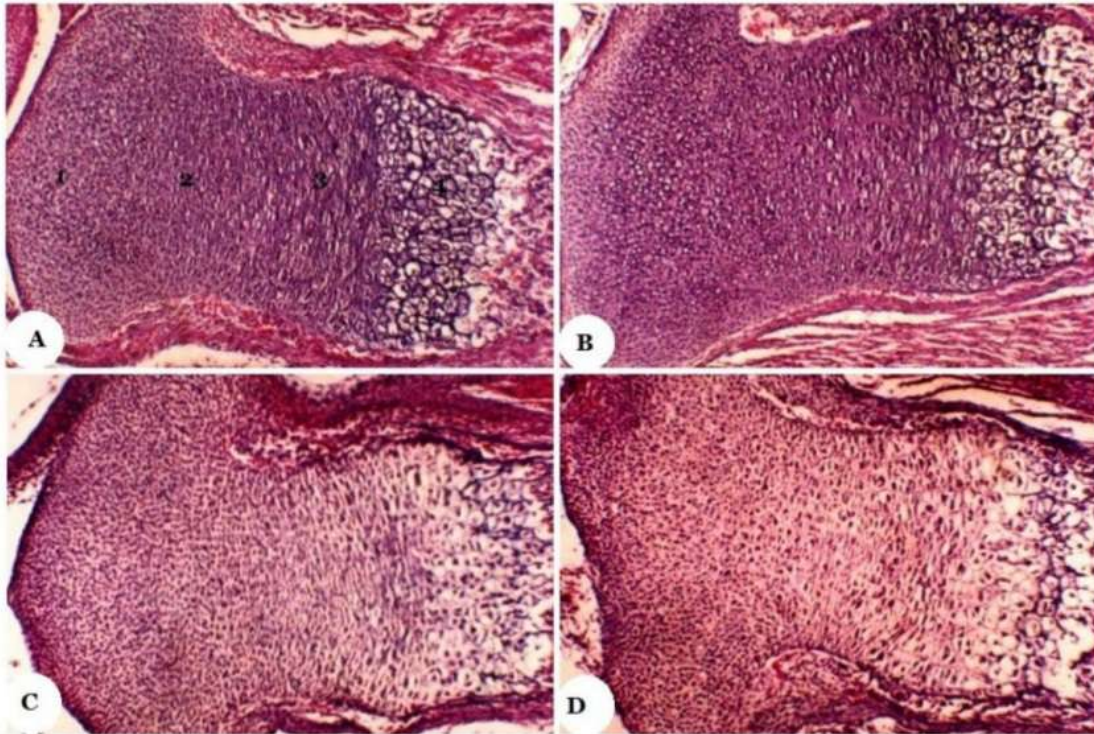


Gambar 1. Histogram rerata ketebalan masing-masing zona pada kartilago epifisialis *os tibia* fetus setelah pemberian OTA selama organogenesis.

panjang, tetapi secara progresif memendek karena majunya proses osifikasi ke arahnya (Gilbert, 1991).

Hasil pengamatan (Tabel 1; Gambar 1) menunjukkan bahwa ketebalan zona istirahat ini cenderung menurun seiring dengan semakin meningkatnya dosis perlakuan. Semakin besar dosis OTA yang diberikan maka ketebalan zona istirahat kartilago epifisialis *os tibia* fetus ini semakin kecil. Dari hasil uji statistik didapatkan adanya perbedaan yang sangat bermakna ( $p < 0,01$ ) antara kelompok kontrol dengan kelompok

perlakuan. Dari uji lanjut dengan uji DMRT antar kelompok kontrol dan plasebo dengan kelompok perlakuan juga didapatkan adanya perbedaan yang bermakna. Pada pemberian dosis OTA terendah (0,5 mg/kgbb) sudah memberikan efek yang nyata terhadap ketebalan zona istirahat ini. Pada dosis 1,0 mg/kgbb ketebalan zona ini semakin menurun dan berbeda nyata jika dibandingkan dengan kelompok perlakuan 0,5 mg/kgbb dan 1,5 mg/kgbb. Hal ini menunjukkan bahwa OTA mempunyai efek terhadap



Gambar 2. Fotomikrograf kartilago *Epifisialis Tibia* Fetus. (A) Kelompok kontrol; (B) dosis 0,5 mg/kgbb; (C) dosis 1,0 mg/kgbb; (D) dosis 1,50 g/kgbb. Ket.: 1. zona istirahat; 2. zona proriferasi; 3. zona maturasi; 4. zona kalsifikasi. (tebal irisan: 6 $\mu$ m; Perbesaran 400x; Pewarnaan: *Erllich's Haematoxylin Eosin*).

pertumbuhan kondrosit pada zona istirahat kartilago epifisialis *os tibia* fetus.

#### Zona Proliferasi

Kondrosit pada zona proliferasi mengalami pembelahan sel secara mitosis dengan pesat. Sel-sel anakan yang dihasilkan dari proses mitosis kondrosit ini pipih dan saling berdekatan tersusun dalam deretan kolom yang sejajar dengan sumbu panjang tulang. Setiap deretan yang terdiri dari setumpuk sel-sel pipih ini dipisahkan oleh sedikit matriks tulang. Deretan sel-sel ini tumbuh terutama dengan penambahan sel pada ujung distal zona istirahat. Kondrosit pada zona proliferasi ini aktif bermitosis dan berfungsi sebagai tempat pembentukan sel-sel kondrosit baru untuk menggantikan sel-sel yang sudah mengalami hipertrofi dan degenerasi pada bagian

yang berbatasan dengan diafisis (Junqueira *et al.*, 1998).

#### Zona Maturasi

Kondrosit pada zona maturasi sudah tidak mengalami mitosis lagi, tetapi kondrosit terlihat bertambah besar dan bervakuola. Kondrosit tampak berubah bentuk menjadi kuboid karena mengalami hipertrofi akibat sitoplasma bervakuola dan berisi glikogen. Diantara kondrosit terdapat matriks tulang yang mulai diresorpsi membentuk sekat tipis.

Zona maturasi memegang peranan penting dalam kalsifikasi tulang karena calon tulang panjang akan bertambah panjang sebagai akibat dari mitosis di dalam zona proliferasi dan pematangan kondrosit dalam zona maturasi. Selain itu ciri khas zona maturasi ini adalah kemampuannya menghasilkan enzim *fosfatase*

yang sangat penting untuk kalsifikasi matriks ekstraseluler di sekeliling kondrosit yang hipertrofi. Menurut Junqueira *et al.* (1998), kondrosit yang mengalami hipertrofi akan berdegenerasi dan selalu diganti oleh kondrosit yang baru sebagai hasil dari mitosis kondrosit dalam zona proliferasi. Jika laju mitosis tersebut terhambat, akan menyebabkan proses pergantian kondrosit yang degenerasi terganggu. Oleh karena itu bila laju resorpsi kondrosit tidak diimbangi oleh laju proliferasi kondrosit, akibatnya adalah ketebalan zona maturasi ini akan berkurang.

Hasil pengamatan terhadap ketebalan zona maturasi kartilago epifisialis *os tibia* fetus (Tabel 1; Gambar 2) menunjukkan bahwa pada kelompok perlakuan cenderung mengalami penurunan jika dibandingkan dengan kelompok kontrol. Penurunan ketebalan zona maturasi ini seiring dengan semakin meningkatnya dosis pemberian OTA. Hasil analisis statistik pada taraf 5% menunjukkan adanya perbedaan yang sangat bermakna antara kelompok kontrol dan kelompok perlakuan. Hasil uji lanjutan antar kelompok dengan uji DMRT menunjukkan bahwa ada perbedaan yang nyata antara kelompok kontrol dengan kelompok perlakuan. Pada pemberian OTA dengan dosis 0,5 mg/kgbb sudah terlihat adanya efek yang bermakna terhadap ketebalan zona maturasi. Pada dosis 1,0 mg/kgbb ketebalan zona maturasi ini menurun dan penurunan ini berbeda nyata jika dibandingkan dengan kelompok dosis 0,5 mg/kgbb. Pada kelompok dosis perlakuan tertinggi (1,5 mg/kgbb) ketebalan zona maturasi ini semakin menurun dan berbeda nyata terhadap dua kelompok perlakuan yang lain. Hal ini berarti OTA menghambat kecepatan mitosis kondrosit dalam zona proliferasi sehingga zona-zona dibawahnya akan semakin tipis ketebalannya. Pada zona maturasi ini OTA juga mempunyai pengaruh yang nyata, sehingga semakin tinggi dosis OTA yang diberikan, maka semakin kecil pula ketebalan zona maturasinya.

### Zona Kalsifikasi

Matriks kartilago dalam zona ini mulai mengalami kalsifikasi dengan adanya pengendapan hidroksiapatit membentuk sekat

tipis disekeliling kondrosit yang degenerasi. Pada zona kalsifikasi ini tampak adanya satu atau beberapa lapisan kondrosit yang mengalami hipertrofi dan mati, sehingga zona ini disebut juga zona atrofi. Zona ini terletak berbatasan dengan diafisis.

Hasil pengamatan terhadap ketebalan zona kalsifikasi kartilago epifisialis *os tibia* menunjukkan bahwa ketebalan zona kalsifikasi pada kelompok perlakuan cenderung menurun jika dibandingkan dengan kelompok Kontrol (Tabel 1; Gambar 1). Hasil analisis statistik menunjukkan adanya perbedaan yang sangat bermakna ( $p < 0,01$ ) antara kelompok kontrol dan kelompok perlakuan OTA.

Hasil uji lanjutan dengan uji DMRT menunjukkan bahwa pemberian OTA untuk semua kelompok perlakuan (dosis 0,5 mg/kgbb; 1,0 mg/kgbb dan 1,5 mg/kgbb) memberikan efek yang bermakna terhadap ketebalan zona kalsifikasi. Jadi terdapat hubungan antara semakin tingginya dosis OTA yang diberikan dengan semakin kecilnya ketebalan zona kalsifikasi kartilago epifisialis *tibia* fetus. Hal ini juga berhubungan dengan zona-zona sebelumnya yang mengalami keterlambatan pertumbuhan, sehingga zona kalsifikasi ini juga mengalami penurunan ketebalannya.

Proses osifikasi erat hubungannya dengan kandungan kalsium dan fosfor tubuh induknya. Kalsium untuk pertumbuhan fetus diperoleh dari induk melalui absorpsi  $Ca^{2+}$  dari saluran pencernaan, reabsorpsi dalam tubulus kontortus proksimal ginjal dan reabsorpsi melalui osteoklas (Tuchman-Duplessis, 1975).

Ochratoxin A menghambat sintesis protein dengan berkompetisi melalui reaksi *aminoacylation* fenilalanin, reaksi yang dikatalisis oleh *Phe-tRNA synthase*. Hal ini menyebabkan penghambatan sintesis protein, sintesis DNA dan RNA. OTA juga mengganggu homeostasis Ca mikrosom hepar dengan merusak membran retikulum endoplasma melalui peroksidasi lemak (Fung & Clark, 2004).

Menurut Khan *et al.* (1989), peningkatan peroksidasi lemak mempengaruhi permeabilitas membran plasma untuk ion  $Ca^{2+}$  sehingga meng-

ganggu homeostasis kalsium sel, peningkatan ion  $\text{Ca}^{2+}$  yang masuk sel, pelepasan simpanan ion Ca dalam sel dan mempengaruhi sensitifitas kanal Ca. Akumulasi  $\text{Ca}^{2+}$  intraselular berhubungan dengan toksisitas OTA karena gangguan mekanisme pengaturan  $\text{Ca}^{2+}$  merupakan awal dari terjadinya cedera sel. Produksi radikal hidroksil merupakan hasil dari terjadinya gangguan homeostasis kalsium karena adanya pembentukan ikatan  $\text{OTA-Fe}^{3+}$  (Hoehler *et al.*, 1997).

### KESIMPULAN

Hasil penelitian dapat disimpulkan bahwa OTA yang diberikan pada induk mencit bunting selama periode organogenesis menyebabkan terhambatnya proses pertumbuhan dan kalsifikasi kartilago epifisial os tibia fetus. Proses terhambatnya pertumbuhan dan kalsifikasi ini seiring dengan semakin tingginya dosis OTA yang diberikan.

### UCAPAN TERIMA KASIH

Terima kasih kepada DP2M Pendidikan Tinggi, Departemen Pendidikan dan Kebudayaan, dan Lembaga Penelitian Universitas Sriwijaya atas bantuan dan kerjasamanya sehingga penelitian ini dapat diselesaikan.

### DAFTAR PUSTAKA

- Fung, F. and R.F. Clark. 2004. Health effects of mycotoxins: a toxicological overview. *J. Toxicol.* 42(2): 217-234.
- Gilbert, S.F. 1991. *Developmental Biology*. 3<sup>rd</sup> ed. Sinauer Associates Inc. Publishers, Massachusetts, 200-275.
- Hoehler, D., R.R. Marquardt, A.R. McIntosh and G.M. Hatch. 1997. Induction of free radicals in hepatocytes, mitochondria and microsomes of rats by ochratoxin A and its analogues. *Biochim. Biophys. Acta.* 1357: 225-233.
- Junqueira, L.C., J. Carneiro and R.O. Kelley. 1998. *Histologi Dasar*. Alih Bahasa oleh J. Tambayong. Penerbit Buku Kedokteran EGC. Jakarta. hal. 143-150.
- Khan, S., M. Martin, H. Bartsh and A.D. Rahimtula. 1989. Perturbation of liver microsomal calcium homeostasis by ochratoxin A. *Biochem. Pharmacol.* 38: 67-72.
- Langman, S. 2009. *Medical embryology, human development normal and abnormal*. 11<sup>th</sup> ed. The Williams and Witkiss Co.
- Marasas, W.F.O. and P.E. Nelson. 1987. *Mycotoxicology 'introduction to the mycology, plant pathology, chemistry, toxicology, and pathology of naturally occurring mycotoxins in animals and man'*. The Pennsylvania State University Press, University Park and London. USA.
- Marti, N.B. 2006. Ochratoxin A and ochratoxigenic moduls in grapes, must and wine, ecophysiological study, tesis doctoral Universitat de Lleida Spain, from URL: [http://www.tesisenxarxa.net/TESIS\\_UdL/AVAILABLE/TDX\\_0406107172700/Tbmn10de18.pdf](http://www.tesisenxarxa.net/TESIS_UdL/AVAILABLE/TDX_0406107172700/Tbmn10de18.pdf). 10 Juni 2007.
- Miraglia, M. and C. Brera. 2002. *Assessment of dietary intake of ochratoxin A by the population of EU member states*. Directorate General Health and Consumer Product. Rome, Italy.
- Ohta, K., M. Maekawa, R. Katagiri, E. Ueta and I. Naruse. 2006. Genetic susceptibility in the neural tube defects induced by ochratoxin A in the genetic archiecephaly mouse, Pdn/Pdn, *Congen. Anom. Kyo.* 46: 144-148.
- Sava, V., O. Reunova, A. Velasques, R. Harbison and J. Sanchez-Ramos. 2006. Can low level exposure to ochratoxin A cause parkinsonism. *J. Neurol Sci.* 249: 68-75.
- Setiawan, A., M. Sagi, W. Asmara dan Istriyati. 2011. Analisis kuantitatif sel purkinje *cerebellum* mencit (*Mus musculus* L.) Swiss Webster setelah induksi ochratoxin A selama periode organogenesis. *J. Biota* 16(2): 262-268.
- Setiawan, A. 2002. Pengaruh morfin terhadap pertumbuhan kartilago epifisial os tibia fetus mencit (*Mus musculus* L.). *J. Pen. Sains* 12: 9-16.
- Suntoro, S.H. 1983. Metode pewarnaan (histologi dan histokimia). Penerbit Bharata Karya Aksara. Jakarta. 48-72.
- Tuchmann-Duplessis, H. 1975. *Drug effects on the fetus*. Adis Press, New York. 9-82.
- Ueta, E., M. Kodama, Y. Sumino, M. Kurome, K. Ohta, R. Katagiri and I. Naruse. 2009. Gender-dependent differences in the incidence of ochratoxin A-induced neural tube defects in Pdn/Pdn mouse. *Con. Anom.* Manuscript ID :CGA-08-2009-043.R2
- Wangikar, P.B., P. Dwivedi and N. Sinha. 2004. Effects in rats of simultaneous prenatal exposures to ochratoxin A and aflatoxin B1. Maternal toxicity and fetal malformation, *Birth Defects Res. (Part B)*. 71: 343-351.
- Zhang, X., C. Boesch-Saadatmandi, Y. Lou, S. Wolfram, P. Huebbe and G. Rimbach. 2009. Ochratoxin A induces apoptosis in neuronal cells. *Genes. Nutr.* 4: 41-48.



# Analisis Pertumbuhan Kartilago Epifisialis Os Tibia Fetus Mencit (*Mus musculus* L.) Swiss Webster Setelah Induksi Ochratoxin A Selama Periode Organogenesis

---

ORIGINALITY REPORT

---

# 15%

SIMILARITY INDEX

---

MATCH ALL SOURCES (ONLY SELECTED SOURCE PRINTED)

---

★garuda.ristekdikti.go.id

Internet

5%

---

EXCLUDE QUOTES ON

EXCLUDE MATCHES < 1%

EXCLUDE  
BIBLIOGRAPHY ON