

Cinnamons.pdf

by

Submission date: 21-Jan-2021 02:45PM (UTC+0700)

Submission ID: 1491325669

File name: Cinnamons.pdf (623.89K)

Word count: 2376

Character count: 15035

Gambaran Histologi Ketebalan Jaringan Granulasi pada Tikus Wistar Jantan dengan Luka Bakar Setelah Pemberian Ekstrak Kayu Manis (*Cinnamomun burmanii*)

Riana Sari Puspita Rasyid¹, Iche Andriyani Liberty², Subandrate³

¹Departemen Histologi Fakultas Kedokteran Universitas Sriwijaya, Palembang, Indonesia

²Departemen IKM-IKK Fakultas Kedokteran Universitas Sriwijaya, Palembang, Indonesia

³Departemen Biokimia Fakultas Kedokteran Universitas Sriwijaya, Palembang, Indonesia

Accepted 15 April 2019, received 12 Januari 2020

Abstract

Luka bakar merupakan salah satu cedera yang sering terjadi di masyarakat dan menjadi masalah global di masyarakat. Penyembuhan luka adalah suatu bentuk proses usaha untuk memperbaiki kerusakan yang terjadi pada kulit. Pembentukan jaringan granulasi adalah tahap yang penting dalam fase proliferasi dan penyembuhan luka. Saat ini, selain menggunakan obat modern seperti antibiotika silver sulfadiazine 1%, penelitian untuk pengobatan luka bakar menggunakan bahan-bahan herbal mulai banyak dilakukan oleh para peneliti. Salah satu bahan herbal yang digunakan untuk mengobati luka adalah Kayu Manis (*Cinnamomun Burmanii*). Hasil penelitian ini diharapkan dapat menjadi inovasi baru pemanfaatan kayu manis sebagai penyembuh luka dan dapat dikembangkan sebagai terapi komplementer yang efektif dan efisien. Tujuan penelitian ini untuk mengetahui efektifitas penggunaan Silver Sulfadiazine 1% Dibandingkan Kayu Manis (*Cinnamomun Burmanii*) pada Proses Pembentukan Jaringan Granulasi Tikus Wistar dengan Luka Bakar Derajat II. Penelitian ini merupakan studi eksperimental menggunakan rancangan penelitian *post test only control group design* yang dilaksanakan pada bulan September-November 2018 di Laboratorium Teknik Kimia Universitas Sriwijaya, di *Animal House* Fakultas Kedokteran Unsrri dan Laboratorium Patologi RSUP dr. Mohammad Hoesin Palembang. Sampel yang digunakan adalah tikus putih sebanyak 30 sampel dibagi menjadi 5 kelompok perlakuan yaitu I (kontrol negatif), II (diberikan salep ekstrak kayu manis dosis 10%), III (dosis 20%), IV (dosis 40%) dan V (kelompok kontrol positif diberikan Silver Sulfadiazine 1%). Data dianalisis dengan menggunakan program STATA 15 yaitu dengan uji homogenitas, uji *OneWay Anova* dan dilanjutkan uji *post hoc multiple comparisons*.

Kata Kunci : Luka Bakar, Kayu Manis, Silver Sulfadiazine, Granulasi

Abstract

Wound healing is a process to repair damage that occurs to the skin. The formation of granulation tissue is an important stage in the proliferation and healing phase of the wound. At present, in addition to using modern drugs such as 1% antibiotic silver sulfadiazine, research for the treatment of burns using herbal ingredients is widely carried out by researchers. One of the herbal ingredients used to treat wounds is Cinnamon (*Cinnamomun Burmanii*). The results of this study are expected to be a new innovation in the use of cinnamon as a wound healer and can be developed as an effective and efficient complementary therapy. The purpose of this study was to determine the effectiveness of using 1% Silver Sulfadiazine Compared to Cinnamon in the Wistar rats. This experimental study using a post-test only control group design study carried out in September-November 2018 at the Chemical Engineering Laboratory of Sriwijaya University, at Animal House, Medical Faculty of Sriwijaya University and Pathology Laboratory of RSUP Dr. Mohammad Hoesin Palembang. The samples used were 30 white rats divided into 5 treatment groups, namely I (negative control), II (given cinnamon extract ointment dose of 10%), III (dose of 20%), IV (dose of 40%) and V (group positive control was given Silver Sulfadiazine 1%). Data were analyzed using the STATA ver 15. The results of the statistical test showed that the negative control group compared with positive control and various doses of cinnamon extract ointment, there were significant differences in granulation tissue thickness whereas in the positive control group compared to 10% and 20% cinnamon extract, there was also a significant difference and wood extract ointment 40% high cinnamon extract was as effective as a positive control group. The higher the dose of cinnamon extract the more effective it was in influencing the thickness of the granulation tissue.

Keywords: granulation, the cinnamons, burn wound healing

1. Pendahuluan

Luka bakar merupakan salah satu cedera yang sering terjadi di masyarakat dan menjadi masalah global di masyarakat. Berdasarkan data dari *World Health Organisation* (WHO) pada tahun 2004, hampir 11 juta orang di seluruh dunia mengalami luka bakar dan memerlukan perawatan medis akibat luka bakar. Menurut American Burn Association (ABA), di Amerika Serikat ada sekitar 450.000 luka bakar setiap tahun. Prevalensi luka bakar di Indonesia pada tahun 2013 sebesar 0,7% dan mengalami penurunan sebesar 1,5% dibandingkan pada tahun 2008 sebesar 2,2%.¹ Luka bakar menjadi masalah global dan penting karena efek morbiditas dan komplikasi yang ditimbulkan oleh luka bakar sangat serius. Luka bakar merupakan luka akibat panas dan menimbulkan kerusakan pada kulit. Luka bakar ditandai dengan kulit yang memerah dan mengelupas.

Luka bakar dapat diklasifikasikan berdasarkan etiologi dan kedalaman luka. Masalah yang sering timbul pada pasien luka bakar adalah komplikasi dan proses penyembuhan luka yang berlangsung sangat lama. Proses penyembuhan luka bakar sama seperti luka pada umumnya meliputi tiga fase yaitu fase inflamasi ditandai dengan vasodilatasi, ekstrasvasi cairan dan edema, fase proliferasi ditandai dengan revaskularisasi dan penutupan luka dengan dihasilkannya keratonosit. Pada proses penyembuhan luka bakar pembentukan jaringan granulasi ditandai dengan pembentukan pembuluh darah atau revaskularisasi yang membantu menyuplai zat-zat glukosa dan asam amino ke fibroblast sehingga memaksimalkan pembentukan kolagen. Pembentukan kolagen terjadi pada fase remodeling dimana pada fase ini ditandai dengan maturasi luka melalui pembentukan kolagen dan elastin oleh sel-sel fibroblast.²

Penanganan awal luka bakar harus steril. Penggunaan antibiotika silver sulfadiazine 1% dalam penanganan luka

bakar penting untuk mencegah infeksi. Pencegahan infeksi dapat mempercepat proses pembentukan jaringan granulasi. Jaringan granulasi adalah pertumbuhan jaringan baru yang terjadi ketika luka mengalami proses penyembuhan, terdiri atas pembuluh-pembuluh kapiler yang baru dan sel-sel fibroblas yang mengisi rongga tersebut. Pembentukan jaringan granulasi adalah tahap yang penting dalam fase proliferasi dan penyembuhan luka.³

Penelitian-penelitian untuk mengeksplorasi zat aktif pada tumbuhan juga telah banyak dilakukan. Diantaranya telah ditemukan beberapa spesies tumbuhan yang memiliki potensi dalam penyembuhan luka. Beberapa tanaman obat yang berpengaruh terhadap penyembuhan luka, salah satunya kayu manis (*Cinnamomum burmanii*). Komponen kimia terbesar pada kayumanis adalah alkohol sinamat, kumarin, asam sinamat, sinamaldehyd, antosinin dan minyak atsiri dengan kandungan gula, protein, lemak sederhana, pektin dan lainnya.⁴ Hasil ekstraksi kulit batang *Cinnamomum burmanii* mengandung senyawa antioksidan utama berupa polifenol (tanin, flavonoid) dan minyak atsiri golongan fenol.⁵ Bandara et.al (2011) menyebutkan bahwa *cinnamon* memiliki kemampuan antimikroba, antifungi, antivirus, antioksidan, antitumor, penurunan tekanan darah, kolesterol dan memiliki senyawa rendah lemak.⁶ Senyawa eugenol dan sinamaldehyd memiliki potensi sebagai antibakteri.⁷ Penelitian ini bertujuan untuk mengidentifikasi gambaran histologi ketebalan jaringan granulasi pada tikus wistar jantan dengan luka bakar setelah pemberian ekstrak kayu manis (*Cinnamomum burmanii*)".

2. Metode

Penelitian ini merupakan studi eksperimental dengan menggunakan rancangan penelitian *post test only control*

group design, dimana pengukuran hanya dilakukan setelah perlakuan selesai. Penelitian ini dilaksanakan pada bulan September-November 2018. Penelitian ini dilakukan di Laboratorium Teknik Kimia Universitas Sriwijaya Palembang untuk pelaksanaan ekstraksi dan pembuatan salep ekstrak kayu manis, di *Animal House* Fakultas Kedokteran Unsri Palembang untuk pemeliharaan dan perlakuan pada tikus putih (*Rattus norvegicus*) dan Laboratorium Patologi RSUP dr. Mohammad Hoesin Palembang untuk pemeriksaan jaringan kulit tikus putih (*Rattus norvegicus*). Sampel dipilih dengan menyeragamkan umur, jenis kelamin dan berat badan. Besar sampel penelitian dihitung dengan menggunakan rumus Federer sebagai berikut:

$$(t-1) \times (n-1) > 15$$

Keterangan:

n : Jumlah sampel tiap kelompok

t : Jumlah perlakuan/kelompok penelitian

$$(t - 1) \times (n - 1) > 15$$

$$(5 - 1) \times (n - 1) > 15$$

$$4 \times (n - 1) > 15$$

$$4n - 4 > 15$$

$$4n = 19$$

Pada penelitian ini jumlah kelompok perlakuan adalah ($t = 5$) dengan masing-masing kelompok sebanyak ($n=5$) sehingga didapatkan jumlah sampel pada penelitian ini 25. Untuk mengantisipasi kejadian *drop out*, jumlah sampel ditambahkan 10% jadi total sampel yang seluruh sebanyak 30 sampel.

Kontrol negative (Vaselin)

: sebanyak 6 ekor

Kelompok II (salep ekstrak kayu manis 10%) : sebanyak 6 ekor

Kelompok III (salep ekstrak kayu manis 20%) : sebanyak 6 ekor

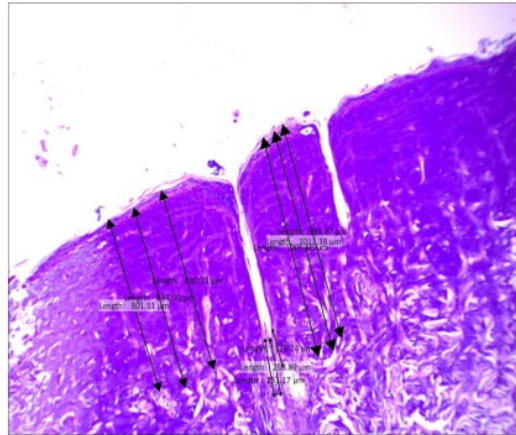
Kelompok IV (salep ekstrak kayu manis 40%) : sebanyak 6 ekor

Kontrol positif (Silver Sulfadiazine 1%) : sebanyak 6 ekor

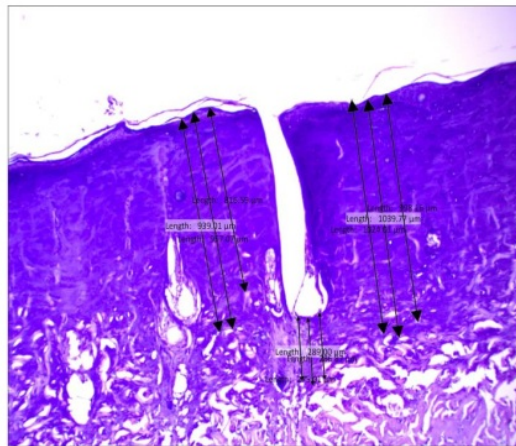
Variabel Independen terdiri dari kontrol negative (Vaselin), Salep ekstrak kayu manis 10%, 20% dan 40% serta kontrol positif (Silver Sulfadiazine 1%), variabel dependen yaitu ketebalan jaringan granulasi. Ketebalan jaringan granulasi diukur dengan cara mengidentifikasi jaringan granulasi dimulai dari ujung permukaan luka kemudian ke lapisan dermis dimana proliferasi sel fibroblas berakhir. Pengukuran dilakukan pada tiga area yang berbeda yaitu pada dasar luka sebelah kiri dan kanan serta pertengahan dari dasar luka. Setelah itu ditarik garis perhitungan sebanyak sembilan garis kemudian diambil nilai rata-rata dari semua garis tersebut. Analisis statistic yang digunakan adalah uji homogenitas dan *one way Anova*.

3. Hasil

Berdasarkan hasil Pemeriksaan Patologi anatomi dari jaringan kulit tikus yang sudah dilakukan pewarnaan HE didapatkan pada kelompok yang dioleskan salep Silver Sulfadiazine 1% dan salep ekstraksi kayu manis dosis 40% didapatkan ketebalan jaringan granulasi paling tebal dibandingkan kelompok perlakuan lain dan rerata ketebalan jaringan granulasi sebesar 0,6 mm. Sedangkan pada kelompok perlakuan yang dioleskan salep ekstraksi kayu manis dosis 10% dan 20% didapatkan rerata ketebalan jaringan granulasi sebesar 0,3-0,4 mm. Pada kelompok kontrol negatif ketebalan jaringan granulasi paling tipis dibandingkan kelompok lain dan didapatkan rerata ketebalan jaringan granulasi sebesar 0,2 mm. Ketebalan jaringan granulasi pada masing-masing kelompok perlakuan diperlihatkan pada gambar di bawah ini:



Gambar 4. Ketebalan Jaringan Granulasi pada Kelompok Salep Ekstraksi Kayu Manis 40%



Gambar 5. Ketebalan Jaringan Granulasi pada Kelompok Salep Silver Sulfadiazine 1%

Pengaruh gambaran histologi ketebalan jaringan granulasi pada tikus wistar jantan dengan luka bakar setelah pemberian ekstrak kayu manis (*Cinnamomun burmanii*) dianalisis dengan menggunakan uji *one way anova*, hasil analisis uji statistik didapatkan terdapat perbedaan rerata ketebalan jaringan granulasi antar kelompok perlakuan (nilai $p = 0,000$) dengan nilai alpha $0,05$ ($p < \alpha$). Semakin tinggi dosis ekstrak kayu manis semakin efektif dalam mempengaruhi ketebalan jaringan granulasi.

Berdasarkan hasil analisis uji *One Way Anova* memiliki hasil yang signifikan dilanjutkan dengan uji *Posthoc Tests*

menggunakan *LSD* untuk melihat perbedaan pada masing-masing kelompok perlakuan didapatkan bahwa pada kelompok kontrol negatif dibandingkan dengan kontrol positif dan berbagai dosis salep ekstrak kayu manis terlihat ada perbedaan yang signifikan ketebalan jaringan granulasinya sedangkan pada kelompok kontrol positif dibandingkan dengan salep ekstrak kayu manis dosis rendah 10% dan 20% juga terlihat ada perbedaan yang bermakna dan salep ekstrak kayu manis dosis tinggi 40% sama efektifnya dengan kelompok kontrol positif. Semakin tinggi dosis salep ekstrak kayu manis semakin efektif dalam meningkatkan

ketebalan jaringan granulasi dibandingkan dengan kelompok perlakuan lainnya.

4. Pembahasan

Penelitian ini bertujuan untuk melihat perbandingan efektivitas dari pemberian salep Silver Sulfadiazine 1% dengan salep ekstraksi kayu manis pada luka bakar derajat II pada tikus wistar jantan. Pada penelitian ini digunakan lima kelompok perlakuan, satu kelompok merupakan kontrol negatif, satu kelompok menggunakan salep Silver Sulfadiazine, 3 kelompok menggunakan salep Ekstraksi Kayu Manis dengan dosis berbeda yaitu 10%, 20% dan 40%. Ketebalan jaringan granulasi dianalisis pada hari ke-14 dikarenakan fase proliferasi terjadi 4-6 hari setelah fase inflamasi.⁸ Pada fase proliferasi sel-sel fibroblas dan keratinosit aktif oleh cytokines dan *growth factors* sehingga membentuk jaringan keratin dan granulasi. Hal ini mengakibatkan luka tertutup dan terjadi perbaikan aliran darah disekitar luka.²

Pada penelitian ini didapatkan pada kelompok kontrol positif (salep Silver Sulfadiazine 1%) dan kelompok pemberian salep ekstrak kayu manis dosis 40% memiliki rerata ketebalan jaringan granulasi yang sama yaitu 0,594 mm. pada kedua kelompok ini memiliki ketebalan jaringan granulasi yang paling tebal dibandingkan kelompok perlakuan yang lain sedangkan pada kelompok pemberian salep ekstrak kayu manis dosis 10%, dosis 20% dan kontrol negatif memiliki rerata jaringan granulasi yang lebih tipis.

Pada analisis dengan menggunakan uji *one way anova*, didapatkan perbedaan rerata ketebalan jaringan granulasi antar kelompok perlakuan (nilai $p = 0,000$) dengan nilai $\alpha 0,05$ ($p < \alpha$). Semakin tinggi dosis ekstrak kayu manis semakin efektif dalam meningkatkan ketebalan jaringan granulasi dibandingkan dengan kelompok perlakuan lainnya.

Proses penyembuhan luka akan berlangsung baik ketika terbentuk jaringan granulasi. Jaringan granulasi merupakan jaringan baru yang terbentuk pada luka dan proses pembentukan jaringan ini dipengaruhi oleh angiogenesis (pembentukan pembuluh darah baru) dan fibrogenesis.² Fibrogenesis menyebabkan sel-sel fibroblast berproliferasi sehingga semakin tebal jaringan granulasi maka luka akan semakin cepat tertutup.² Pada penelitian ini dengan pemberian salep ekstraksi kayu manis dengan konsentrasi 40% akan menyebabkan ketebalan jaringan granulasi lebih tebal dibandingkan dengan dosis yang lebih rendah (10% dan 20%). Hal ini menunjukkan bahwa kandungan ekstrak kayu manis yang terdiri atas alkohol sinamat, kumarin, asam sinamat, sinamaldehyd, antosinin dan minyak atsiri serta polifenol (tanin, flavonoid) dapat membantu proses penyembuhan luka. Berdasarkan penelitian Bandara *et al.*, (2011) menyebutkan bahwa kayu manis memiliki kemampuan antimikroba, antifungi, antivirus, antioksidan, antitumor.⁶ Senyawa eugenol dan sinamaldehyd yang terpadat dalam kayu manis memiliki potensi sebagai antibakteri.⁷ Sehingga dapat disimpulkan kandungan zat-zat yang terdapat dalam kayu manis dapat membantu proses penyembuhan luka melalui berbagai mekanisme seluler.

5. Kesimpulan

Ekstrak kayu manis efektif dalam proses penyembuhan luka yang dibuktikan dengan peningkatan ketebalan jaringan granulasi dibandingkan dengan kelompok perlakuan lainnya.

Daftar Pustaka

1. RI KK. Riset Kesehatan Dasar (RISKESDAS) 2013. Laporan Nasional 2013, 1–384. 2013.
2. Rowan MP, Cancio LC, Elster EA, et al. Burn wound healing and treatment: review and advancements. *Crit care.* 2015;19(1):243.
3. Romo T. *Medscape Reference: Drugs, Diseases, & Procedures, Skin Wound Healing.*; 2012.
4. Al-Dhubiab BE. Pharmaceutical applications and phytochemical profile of *Cinnamomum burmannii*. *Pharmacogn Rev.* 2012;6(12):125.
5. Ervina M, Nawu YE, Esar SY. Comparison of in vitro antioxidant activity of infusion, extract and fractions of Indonesian Cinnamon (*Cinnamomum burmannii*) bark. *Int Food Res J.* 2016;23(3):1346.
6. Bandara T, Uluwaduge I, Jansz ER. Bioactivity of cinnamon with special emphasis on diabetes mellitus: a review. *Int J Food Sci Nutr.* 2012;63(3):380-386.
7. Niu C, Gilbert ES. Colorimetric method for identifying plant essential oil components that affect biofilm formation and structure. *Appl Environ Microbiol.* 2004;70(12):6951-6956.
8. George Broughton II, Janis JE, Attinger CE. Wound healing: an overview. *Plast Reconstr Surg.* 2006;117(7S):1e-S.

Cinnamons.pdf

ORIGINALITY REPORT

11%

SIMILARITY INDEX

11%

INTERNET SOURCES

5%

PUBLICATIONS

5%

STUDENT PAPERS

PRIMARY SOURCES

1	majalahfk.ub.ac.id Internet Source	1%
2	irjaes.com Internet Source	1%
3	oaji.net Internet Source	1%
4	test.dovepress.com Internet Source	1%
5	journal.ipm2kpe.or.id Internet Source	1%
6	ejurnal.poltekkes-tjk.ac.id Internet Source	1%
7	Submitted to Universitas Islam Indonesia Student Paper	1%
8	pt.scribd.com Internet Source	1%
9	text-id.123dok.com Internet Source	1%

10

[doku.pub](#)

Internet Source

1%

11

[repository.ub.ac.id](#)

Internet Source

1%

12

[dergipark.org.tr](#)

Internet Source

1%

Exclude quotes On

Exclude matches < 1%

Exclude bibliography On